This is a digital copy of a book that was preserved for generations on library shelves before it was carefully scanned by Google as part of a project to make the world's books discoverable online.

It has survived long enough for the copyright to expire and the book to enter the public domain. A public domain book is one that was never subject to copyright or whose legal copyright term has expired. Whether a book is in the public domain may vary country to country. Public domain books are our gateways to the past, representing a wealth of history, culture and knowledge that's often difficult to discover.

Marks, notations and other marginalia present in the original volume will appear in this file - a reminder of this book's long journey from the publisher to a library and finally to you.

**Usage guidelines**

Google is proud to partner with libraries to digitize public domain materials and make them widely accessible. Public domain books belong to the public and we are merely their custodians. Nevertheless, this work is expensive, so in order to keep providing this resource, we have taken steps to prevent abuse by commercial parties, including placing technical restrictions on automated querying.

We also ask that you:

+ *Make non-commercial use of the files* We designed Google Book Search for use by individuals, and we request that you use these files for personal, non-commercial purposes.
+ *Refrain from automated querying* Do not send automated queries of any sort to Google's system: If you are conducting research on machine translation, optical character recognition or other areas where access to a large amount of text is helpful, please contact us. We encourage the use of public domain materials for these purposes and may be able to help.
+ *Maintain attribution* The Google "watermark" you see on each file is essential for informing people about this project and helping them find additional materials through Google Book Search. Please do not remove it.
+ *Keep it legal* Whatever your use, remember that you are responsible for ensuring that what you are doing is legal. Do not assume that just because we believe a book is in the public domain for users in the United States, that the work is also in the public domain for users in other countries. Whether a book is still in copyright varies from country to country, and we can't offer guidance on whether any specific use of any specific book is allowed. Please do not assume that a book's appearance in Google Book Search means it can be used in any manner anywhere in the world. Copyright infringement liability can be quite severe.

**About Google Book Search**

Google's mission is to organize the world's information and to make it universally accessible and useful. Google Book Search helps readers discover the world's books while helping authors and publishers reach new audiences. You can search through the full text of this book on the web at `http://books.google.com/`

**A propos de ce livre**

Ceci est une copie numérique d'un ouvrage conservé depuis des générations dans les rayonnages d'une bibliothèque avant d'être numérisé avec précaution par Google dans le cadre d'un projet visant à permettre aux internautes de découvrir l'ensemble du patrimoine littéraire mondial en ligne.

Ce livre étant relativement ancien, il n'est plus protégé par la loi sur les droits d'auteur et appartient à présent au domaine public. L'expression "appartenir au domaine public" signifie que le livre en question n'a jamais été soumis aux droits d'auteur ou que ses droits légaux sont arrivés à expiration. Les conditions requises pour qu'un livre tombe dans le domaine public peuvent varier d'un pays à l'autre. Les livres libres de droit sont autant de liens avec le passé. Ils sont les témoins de la richesse de notre histoire, de notre patrimoine culturel et de la connaissance humaine et sont trop souvent difficilement accessibles au public.

Les notes de bas de page et autres annotations en marge du texte présentes dans le volume original sont reprises dans ce fichier, comme un souvenir du long chemin parcouru par l'ouvrage depuis la maison d'édition en passant par la bibliothèque pour finalement se retrouver entre vos mains.

**Consignes d'utilisation**

Google est fier de travailler en partenariat avec des bibliothèques à la numérisation des ouvrages appartenant au domaine public et de les rendre ainsi accessibles à tous. Ces livres sont en effet la propriété de tous et de toutes et nous sommes tout simplement les gardiens de ce patrimoine. Il s'agit toutefois d'un projet coûteux. Par conséquent et en vue de poursuivre la diffusion de ces ressources inépuisables, nous avons pris les dispositions nécessaires afin de prévenir les éventuels abus auxquels pourraient se livrer des sites marchands tiers, notamment en instaurant des contraintes techniques relatives aux requêtes automatisées.

Nous vous demandons également de:

+ *Ne pas utiliser les fichiers à des fins commerciales* Nous avons conçu le programme Google Recherche de Livres à l'usage des particuliers. Nous vous demandons donc d'utiliser uniquement ces fichiers à des fins personnelles. Ils ne sauraient en effet être employés dans un quelconque but commercial.

+ *Ne pas procéder à des requêtes automatisées* N'envoyez aucune requête automatisée quelle qu'elle soit au système Google. Si vous effectuez des recherches concernant les logiciels de traduction, la reconnaissance optique de caractères ou tout autre domaine nécessitant de disposer d'importantes quantités de texte, n'hésitez pas à nous contacter. Nous encourageons pour la réalisation de ce type de travaux l'utilisation des ouvrages et documents appartenant au domaine public et serions heureux de vous être utile.

+ *Ne pas supprimer l'attribution* Le filigrane Google contenu dans chaque fichier est indispensable pour informer les internautes de notre projet et leur permettre d'accéder à davantage de documents par l'intermédiaire du Programme Google Recherche de Livres. Ne le supprimez en aucun cas.

+ *Rester dans la légalité* Quelle que soit l'utilisation que vous comptez faire des fichiers, n'oubliez pas qu'il est de votre responsabilité de veiller à respecter la loi. Si un ouvrage appartient au domaine public américain, n'en déduisez pas pour autant qu'il en va de même dans les autres pays. La durée légale des droits d'auteur d'un livre varie d'un pays à l'autre. Nous ne sommes donc pas en mesure de répertorier les ouvrages dont l'utilisation est autorisée et ceux dont elle ne l'est pas. Ne croyez pas que le simple fait d'afficher un livre sur Google Recherche de Livres signifie que celui-ci peut être utilisé de quelque façon que ce soit dans le monde entier. La condamnation à laquelle vous vous exposeriez en cas de violation des droits d'auteur peut être sévère.

**À propos du service Google Recherche de Livres**

En favorisant la recherche et l'accès à un nombre croissant de livres disponibles dans de nombreuses langues, dont le français, Google souhaite contribuer à promouvoir la diversité culturelle grâce à Google Recherche de Livres. En effet, le Programme Google Recherche de Livres permet aux internautes de découvrir le patrimoine littéraire mondial, tout en aidant les auteurs et les éditeurs à élargir leur public. Vous pouvez effectuer des recherches en ligne dans le texte intégral de cet ouvrage à l'adresse `http://books.google.com`

Digitized by Google

Rec
6670

Library of the Museum

OF

COMPARATIVE ZOÖLOGY,

AT HARVARD COLLEGE, CAMBRIDGE, MASS.

Founded by private subscription, in 1861.

Deposited by ALEX. AGASSIZ.

No. 9538.
Apr. 3 - Oct. 23. 1886.

Digitized by Google

Digitized by Google

Digitized by Google

Digitized by Google

Digitized by Google

# RECUEIL

# ZOOLOGIQUE

# SUISSE

Digitized by Google

Genève. — Imp. Ch. Schuchardt.

Digitized by Google

# RECUEIL
# ZOOLOGIQUE
# SUISSE

COMPRENANT

L'EMBRYOLOGIE, L'ANATOMIE ET L'HISTOLOGIE COMPARÉES,
LA PHYSIOLOGIE, L'ÉTHOLOGIE,
LA CLASSIFICATION DES ANIMAUX VIVANTS OU FOSSILES

PUBLIÉ SOUS LA DIRECTION DU


**Dr HERMANN FOL**

Directeur de Laboratoire
et Professeur ordinaire de Morphologie à l'Université de Genève.


AVEC LA COLLABORATION DE


**MM. E.-G. BALBIANI, Maurice BEDOT, E. BÉRANECK, Henri BLANC, A. BROT, Ed. BUGNION, Victor FATIO, Max FLESCH, Auguste FOREL, F.-A. FOREL, E. GASSER, Aloïs HUMBERT, Conrad KELLER, J. KOLLMANN, A. Bolles LEE, P. de LORIOL, Godefroy LUNEL, F. MIESCHER-RUSCH, Pietro PAVESI, H. de SAUSSURE, Maurice SCHIFF et Th. STUDER**


---

**PREMIÈRE SÉRIE**

## TOME TROISIÈME

Avec 27 planches doubles et 5 figures dans le texte.


GENÈVE-BALE
H. GEORG, LIBRAIRE-ÉDITEUR
1886


Digitized by Google

Digitized by Google

# TABLE DES MATIÈRES

*N° 1, sorti de presse le 25 janvier 1886.*

Pages

Georges Fulliquet. — Recherches sur le cerveau du Protopterus annectens, avec les planches I à V. . . . . 1

Alfred Kaufmann. — Beiträge zur Kenntniss der Cytheriden Erster Abschnitt, mit Tafeln VI und VII. . . . . 131

*N° 2, sorti de presse le 3 mars 1886.*

Alfred Kaufmann. — Beiträge zur Kenntniss der Cytheriden. Zweiter Abschnitt, mit Tafeln VIII bis XI . . . . . 161

Louis Roule. Revision des espèces de Phallusiadées des côtes de Provence, avec les planches XII à XV. . . . . 209

Stanislas Warynski. Sur la production artificielle des monstres à cœur double chez les poulets, avec une figure dans le texte et la planche XVI . . . . . 261

*N° 3, sorti de presse le 7 juin 1886,*

Maximilien Rietsch. — Étude sur les Géphyriens armés ou Échiuriens, 1re partie, avec les planches XVII à XX. . . . . 313

Digitized by Google

*N 4, sorti de presse le 7 juillet 1886.*

Maximilien Rietsch. — Étude sur les Géphyriens armés ou Échiuriens, 2me partie, avec les planches XXI et XXII. . . . . 473

Pierre de Meuron. — Recherches sur le développement du thymus et de la glande thyroïde, avec 4 figures dans le texte et les planches XXIII à XXVII. . . . . 517

Notice nécrologique sur Balthazar Luchsinger. . . . . 629

Digitized by Google

# TABLE DES AUTEURS

## PAR ORDRE ALPHABÉTIQUE


| | Pages |
|---|---|
| De Meuron, Pierre. Thymus et thyroïde | 517 |
| Fulliquet, Georges. Cerveau du Protoptère | 1 |
| Kaufmann, Alfred. Cytheriden | 131 |
| Rietsch, Maximilien. Géphyriens armés | 313 |
| Roule, Louis. Phallusiadées de Provence | 209 |
| Warynski, Stanislas. Monstres à cœur double | 261 |


Digitized by Google

Digitized by Google

# RECHERCHES

SUR LE

# CERVEAU DU PROTOPTERUS ANNECTENS

PAR

GEORGES FULLIQUET

---

Avec les planches I, II, III, IV et V

---

## Introduction.

En 1837, le célèbre voyageur autrichien NATTERER envoyait au Musée de Vienne deux exemplaires d'un animal que, d'après son apparence extérieure, il rangeait dans la classe des Poissons, et qu'il venait de découvrir au Brésil dans la Rivière des Amazones et le Rio-Madeira. FITZINGER qui les reçut leur donna le nom de *Lepidosiren Paradoxa* et les classa parmi les Reptiles. NATTERER (18) en donne une description détaillée dans les « Annalen des Wiener Museums, » description qui concerne surtout les caractères extérieurs : il déclare qu'il ne peut être plus explicite sur la structure interne, parce qu'il n'a que deux exemplaires qu'il ne veut point sacrifier ; en effet, cet animal est très rare, même dans le pays où il l'a découvert, attendu que les habitants de



Digitized by Google

Borba venaient avec curiosité contempler l'exemplaire qu'il avait trouvé dans le Rio-Madeira. D'après sa dentition, il juge que la nourriture de cet animal doit être végétale, il ajoute qu'il émet un cri qui ressemble à celui du chat. En somme NATTERER se range absolument à l'opinion de FITZINGER, considérant le *Lepidosiren Paradoxa* comme un Reptile. En 1840, BISCHOFF (8) donne une description anatomique du *Lepidosiren Paradoxa*, dans laquelle il adopte et appuie l'opinion émise par FITZINGER. Il décrit en détail le squelette (colonne vertébrale, extrémités et crâne), les muscles, le système nerveux et les organes des sens, les appareils respiratoires et circulatoire, les organes génitaux et urinaires. Il appuie spécialement 1° sur l'existence chez cet animal de canaux visqueux sous-cutanés, parfaitement analogues à ceux de la ligne latérale des Poissons et s'ouvrant comme eux à la surface du tégument ; 2° sur l'état de perfection des poumons, doubles, ayant communication directe avec le cœur ; 3° sur l'organisation du cœur, qui présente deux oreillettes séparées. De là il conclut : « d'après la connaissance des faits précédemment exprimés, personne ne doute plus que cet « animal, quelque rapproché qu'il soit des Poissons, ne doive « prendre place parmi les Amphibiens. » Ce n'est point là cependant l'opinion de tous les naturalistes ; HYRTL (12) qui étudie aussi le *Lepidosiren Paradoxa* le considère plutôt comme un Poisson.

Cependant dans l'été de 1835, Th.-C.-B. WEIR avait découvert en Sénégambie un animal qui ressemble énormément au *Lepidosiren Paradoxa*, et il en envoyait deux petits exemplaires au Royal College of Surgeons. En 1839 OWEN (19) en publie une description complète sous le nom de *Lepidosiren Annectens*, ou, s'appuyant pour cela sur l'état rudimentaire de ses nageoires, de *Protopterus Anguilliformis*. A ses yeux cet animal est plus rapproché des Poissons que des Reptiles Peremnibranches. C'est surtout la disposition des

Digitized by Google

narines qui le pousse à cette affirmation. MILNE-EDWARS (17) intervient dans le débat et se prononce en faveur de l'opinion de BISCHOFF en appuyant sur la différence entre la vessie natatoire des Poissons et les poumons du *Lepidosiren*. En 1841 JARDINE (13) décrit un exemplaire de *Lepidosiren Annectens*, provenant aussi de l'expédition de WEIR, mais qui ne rappelle pas en tout point la description d'OWEN. Il estime que l'animal qu'il a étudié et qu'il appelle *Protopterus*, adoptant le nom proposé par OWEN, est assez différent du *Lepidosiren* de BISCHOFF, pour ne pouvoir appartenir au même genre. En 1845 PETERS (20) a trouvé dans les marécages de Quellimane un Poisson qui ne diffère pas beaucoup du *Lepidosiren Annectens* ; il possède des orifices nasaux qui percent la lèvre et le nombre de ses nerfs crâniens est une raison pour placer cet animal parmi les Poissons. Plus tard, en 1864, KRAUSS (15) publie l'étude qu'il a pu faire sur un *Lepidosiren* vivant, qu'il avait acheté à Londres, enfermé dans une motte de terre argileuse et qu'il nourrissait avec des *Gammarus*. Selon ses renseignements, le *Lepidosiren Annectens* se rencontre dans presque tous les fleuves et marécages de l'Afrique occidentale. Lorsque mourut cet animal que KRAUSS avait observé vivant, KLEIN (14) en publia une étude anatomique, mais une recherche approfondie lui était impossible, l'exemplaire devant être conservé dans la collection zoologique. Il a fait en outre l'étude du squelette d'un autre exemplaire acheté également à Londres. On connaissait donc deux espèces de cet animal étrange, intermédiaire entre les Poissons et les Amphibiens, mais en 1885 AYERS (2) affirme que le *Lepidosiren* et le *Protopterus* sont tout au plus des variations d'une même espèce et point des espèces séparées. Il fait remarquer que les différences qui existent entre les exemplaires de *Protopterus* étudiés par les auteurs, sont plus considérables que celles signalées entre le *Protopterus* et le *Lepidosiren*, dont on n'a trouvé du reste que deux exemplaires.

Digitized by Google

En 1870, Kreeft (16) annonce la découverte faite en Australie, par William Forster, d'une espèce d'Amphibien voisine du *Lepidosiren*; par sa dentition elle se rapproche des *Ceratodus* fossiles, aussi il la désigne sous le nom de *Ceratodus Forsteri*. Il en donne une description générale, portant surtout sur l'aspect extérieur, qui rappelle beaucoup le *Lepidosiren Annectens*. En 1871, Gunther (9) publie une description détaillée du *Ceratodus*, dont il distingue deux espèces : le *C. Forsteri* et le *C. miolepis*. La conformation générale du *Ceratodus* rappelle celle du *Lepidosiren*, et les caractères qui les différencient rapprochent le *Ceratodus* des Poissons, le *Lepidosiren* des Amphibiens. Gunther a réuni les deux espèces de *Lepidosiren* et les deux espèces de *Ceratodus* sous le nom de Dipnoïques en une sous-classe des Poissons. L'opinion générale les considère aujourd'hui comme des Poissons, mais ils sont ceux qui se rapprochent le plus des Amphibiens par l'ensemble de leur organisation.

Or il existe une différence marquée dans l'anatomie du cerveau entre les Poissons Téléostéens et les Amphibiens, en ce qui concerne les hémisphères. Rabl-Ruckard (21) a démontré que ce qu'on avait pris jusqu'à lui pour les hémisphères des Poissons osseux, hémisphères pleins, sans ventricule, n'en représentaient que la partie basale, fortement épaissie. Le cerveau de ces animaux se distingue donc par un épaississement considérable de la base des hémisphères, et un amincissement correspondant de la voûte qui n'est que membraneuse. Au contraire le cerveau des Amphibiens possède des hémisphères qui sont la partie la plus considérable du cerveau, et chez lesquels la base et la voûte sont d'égale épaisseur. Existe-t-il une forme de passage entre ces deux dispositions si différentes dans deux groupes d'animaux assez rapprochés ? On peut tout au moins en faire l'hypothèse ! Pour la vérifier il faut étudier à ce point de vue les formes transitoires entre les Poissons et les Amphibiens. L'attention se porte tout naturellement sur les Dipnoïques.

Digitized by Google

Les renseignements que nous possédons sur leur système nerveux central sont assez peu de chose. Pour le *Lepidosiren Paradoxa*, NATTERER (18) n'en parle pas, BISCHOFF (8) en dit seulement : « Le cerveau doit être très petit en comparaison de la grandeur de l'animal, la moelle épinière n'est pas très grosse, elle est arrondie, les nerfs qui en sortent doivent être également très fins, tout ce que j'ai pu faire c'est d'en marquer les orifices de sortie. » Le trifacial et le pneumo-gastrique lui paraissent les plus développés. Quant au *Lepidosiren Annectens*, les auteurs sont plus explicites à son sujet. OWEN (19) dit que le cerveau se compose de deux lobes cérébraux, allongés, ovales, subcomprimés, un lobe optique elliptique unique, la moelle allongée, un pli médullaire transverse représentant le cervelet et s'étendant au-dessus du quatrième ventricule largement ouvert ; la glande pinéale est bien développée. PETERS (20) ne donne aucune description du cerveau de son *Rhynocriptis amphibia*, mais dans ses planches il le représente comme conprenant des lobes olfactifs, des hémisphères, un lobe du troisième ventricule, un lobe optique ou corps quadrijumeau, un cervelet, une hypophyse.

Dans sa description du *Ceratodus Forsteri*, KREEFT (16) ne dit pas un mot du cerveau, et GUNTHER (9) déclare que malheureusement sur les exemplaires qu'il a eus à sa disposition le cerveau s'était trouvé détruit. Mais il suppose que comme chez le *Lepidosiren*, il est beaucoup plus petit que la cavité crânienne et ne la remplit pas complétement. Sa forme doit être semblable à celle des autres Dipnoïques. « Il distingue un large canal pour les lobes olfactifs divergents, une excavation considérable pour les hémisphères, une cavité à la partie la plus basse du crâne, siège de la glande pituitaire bien développée, enfin la place que devaient occuper le corps quadrijumeau et le cervelet. » Tous ces renseignements sur le cerveau des différents Dipnoïques étaient bien incom-

Digitized by Google

plets et les figures qui les accompagnent et les illustrent étaient bien grossières.

Pour le *Lepidosiren Paradoxa*, comme on n'en a pas trouvé d'autre spécimen que ceux rapportés par NATTERER, c'est là que s'arrêtent nos connaissances au sujet de son cerveau. Mais les *Ceratodus* et surtout les *Protopterus* se sont trouvés beaucoup plus nombreux. En 1863, SERRES (23) présentait à l'Académie des Sciences de Paris une étude très complète sur le cerveau dn *Lepidosiren Annectens*. Il avait reçu de M. Alb. GEOFFROY SAINT-HILAIRE deux fœtus à terme. Sa description est trop minutieuse pour que j'en donne ici même un simple résumé, nous examinerons plus loin quelques détails de son étude. Il conclut que par son organisation générale, le cerveau du *Lepidosiren* est plus rapproché de celui des Amphibiens que de celui des Poissons. En 1880, WIEDERSHEIM (27), sans avoir connaissance du travail de SERRES, a consacré une étude au cerveau du *Protopterus Annectens*, étude qui complète celle de SERRES, plus explicite sur certains points, en passant sous silence d'autres, qui avaient été scrupuleusement traités par son prédécesseur. Son étude fait présumer que les hémisphères sont en tout point semblables à ceux des Amphibiens. Enfin en 1881, BEAUREGARD (5) publiait une étude détaillée sur l'encéphale et les nerfs crâniens du *Ceratodus*; mais encore dit-il que sur les exemplaires conservés dans l'alcool qu'il a eus à sa disposition, il n'a pas pu pratiquer de coupes et il reconnaît que ce procédé d'investigation est le seul qui puisse donner des notions précises et indiscutables. En ce qui concerne les hémisphères, BEAUREGARD ne dit rien qui puisse nous renseigner sur le point que je m'étais proposé d'étudier, mais la description qu'il en donne vient fortifier la présomption qui ressort des travaux de SERRES et de WIEDERSHEIM.

Au mois de janvier 1885, M. le professeur FOL a obligeamment mis à ma disposition une douzaine d'exemplaires du

Digitized by Google

*Protopterus Annectens*, qui provenaient de l'expédition de M. Marno en Afrique. Je possède trois séries complètes de coupes transversales du cerveau de ces Poissons. Pour la première, le cerveau a été coloré tout entier au carmin-borax et inclus dans la paraffine [1]. Pour la seconde, j'ai seulement enlevé la voûte du crâne et mis le cerveau à découvert par sa face dorsale ; cette dissection s'est faite dans l'alcool à 70 °/₀. Puis je l'ai traité 8 jours dans l'alcool additionné d'acide nitrique (3 °/₀) pour décalcifier. Il a séjourné ensuite 24 heures successivement dans l'alcool à 70, l'alcool à 90, l'alcool absolu, un mélange de 2 parties d'éther absolu avec une partie d'alcool absolu, puis dans la celloïdine. Je l'ai inclus dans la celloïdine, enfermé dans de la moelle de sureau et plongé le tout dans l'alcool à 70. Puis j'ai pratiqué les coupes au microtome de Ranvier et je les ai colorées individuellement. J'ai employé avec succès l'hématoxyline de Böhmert, ainsi que l'éosine hématoxylique, le carmin neutre de Grenacher qui m'a donné d'excellents résultats, enfin l'hématoxyline de Weigert. Cette dernière coloration n'a pas réussi, à cause du procédé employé pour conserver le cerveau [2]. La dernière série comprend des coupes menées à travers la tête tout entière : la tête a été colorée complétement au carmin-borax, puis traitée comme je l'ai décrit plus haut pour l'inclusion à la celloïdine [3]. Le résultat de mon étude a été ce que l'on pouvait attendre : *les hémisphères des Dipnoïqnes ne présentent pas une forme de passage entre les Poissons Osseux et les Amphibiens, mais ils ressemblent absolument aux hémisphères des Amphibiens*. Il fallait donc chercher ailleurs. Mais je me trouvais en possession de trois séries de coupes de l'encéphale du *Protopterus Annectens*, et en con-

[1] Aucune coupe de cette série n'est représentée dans mes planches.
[2] Cette série est désignée dans mes planches comme Série A.
[3] Cette série est désignée dans mes planches comme Série B.

Digitized by Google

sultant les études précédentes, je trouvai qu'aucun auteur n'avait encore réussi à mettre en coupes le cerveau de cet animal, pas plus que celui du *Ceratodus*. C'est ainsi que j'ai été amené à renoncer à l'étude que je m'étais tout d'abord proposée; pour entreprendre une description du cerveau de *Protopterus*.

Les exemplaires de Protoptère que j'ai eus à ma disposition mesuraient de 12 à 18 centimètres, par conséquent ils étaient plus petits que ceux étudiés par Serres. Un exemplaire mesurant 14 centimètres avait un cerveau d'une longueur de 14 millimètres. Malheureusement les cerveaux sont un peu fragiles et difficiles à manier, aussi pour me rendre un compte exact, non pas tant de la forme générale que je pouvais assez bien observer, mais de la disposition respective des parties et tout particulièrement des ventricules cérébraux, j'entrepris, sur le conseil de M. le professeur Fol et d'après la série B de coupes une reconstruction du cerveau. Je dessinai les coupes avec un grossissement de 30 diamètres sur du carton que je découpai et j'obtins ainsi un modèle en carton, qui reproduisait grosso modo la forme et la disposition du cerveau de *Protopterus*. Pour compléter les recherches, il me fallait des coupes longitudinales ; malheureusement elles n'ont pas très bien réussi, et ne m'ont rien appris d'important. Je vais donc entreprendre de donner ici le résultat de mon étude sur le cerveau reconstruit et sur les coupes transversales du cerveau de *Protopterus*, heureux si mon travail peut contribuer à faire connaître plus exactement les animaux, si récemment découverts, et si intéressants sous tous les rapports, qui composent la sous-classe des Dipnoïques.

Digitized by Google

## Topographie du cerveau.

Examiné par sa face dorsale (Pl. I, *A*), le cerveau de Protoptère présente à la suite de la moelle épinière (*Msp*), une moelle allongée bien développée (*Ma*). Son volume diffère d'abord très peu de celui de la moelle épinière, mais il s'accroît rapidement. Le sinus rhomboïdal (*sr*) est allongé et étroit, conservant sur toute son étendue la même largeur, encadré par deux lèvres charnues qui sont les corps restiformes. En avant la moelle allongée prend brusquement une largeur beaucoup plus considérable, et se trouve recouverte par le mésocéphale (*Me*), sous lequel s'intercale bientôt le cervelet (*C*). Le cervelet semble pair, et se montre nettement formé des replis de l'extrémité antérieure des deux corps restiformes, qui s'étendent en arrière sous le mésocéphale jusque près de son extrémité postérieure. Le mésocéphale est formé d'un lobe unique, très allongé et qui présente sur le milieu de sa face dorsale un sillon longitudinal de couleur sombre enveloppé, très distinctement à sa partie postérieure, d'une manière moins nette vers l'extrémité antérieure par deux lèvres charnues qui se réunissent en arrière. Les lèvres charnues sont de couleur plus claire que le reste de la surface du mésocéphale. Le sillon, qui s'est atténué d'arrière en avant, disparaît presque complétement à une certaine distance avant l'extrémité antérieure du lobe impair qui s'étend entre la région du sinus rhomboïdal et celle des hémisphères. La disparition de ce sillon est le seul indice d'une limite entre le mésocéphale et l'entrencéphale. Cette dernière partie présente un assez grand développement. Tout à fait à l'extrémité antérieure elle est recouverte d'un corps de forme

Digitized by Google

étrange (*gp*), pentagone irrégulier présentant à sa surface trois sillons qui le divisent assez nettement en trois parties. Ces parties se différencient à première vue par leur couleur, deux plus sombres en arrière, une plus claire en avant. L'ensemble de ce corps, par sa position, doit être désigné comme glande pinéale. Enfin l'extrémité antérieure du cerveau est occupée par deux lobes allongés (*Pre*), séparés complétement l'un de l'autre par une fissure longitudinale, et qui embrassent entre leurs extrémités postérieures écartées le corps que j'ai appelé glande pinéale. L'ensemble de cette face dorsale présente un aspect un peu inaccoutumé par la proéminence considérable que forme le mésocéphale et la position des hémisphères à un niveau inférieur.

Un peu différent est l'aspect que présente la face ventrale (Pl. I, *C*). La moelle allongée y atteint une extension considérable et présente une forme plutôt conique que cylindrique. Un léger sillon ventral est indiqué sur toute son étendue. En avant de la moelle allongée se rencontre un corps arrondi (*hy*) un peu saillant qui pénètre par son extrémité antérieure entre deux lèvres charnues latérales dans un lobe (*inf*) qui occupe toute la largeur de la face ventrale. Ces deux corps sont l'hypophyse volumineuse et l'infundibulum très allongé, qui masquent complétement la face ventrale du mésocéphale, comme les bords élargis de la moelle allongée masquent la face ventrale des deux lobes du cervelet. En avant de l'infundibulum se rencontre un lobule impair arrondi, le lobule optique qui recouvre entièrement la face ventrale de l'entrencéphale. Enfin en avant les deux hémisphères allongés, qui paraissent complétement séparés sauf en leur partie postérieure. Mais la particularité remarquable qu'ils présentent, c'est leur situation à un niveau beaucoup inférieur à celui des autres parties du cerveau, particularité qui est encore plus évidente lorsqu'on regarde le cerveau non plus de face, mais latéralement (Pl. I, *B*).

Digitized by Google

En somme je distingue dans le cerveau du *Protopterus Annectens* cinq parties : Moelle allongée, Cervelet, Mésocéphale, Entrencéphale et Prosencéphale. Si à première vue le mésocéphale semble la partie la plus importante du cerveau, un examen plus attentif montre que le prosencéphale est très développé et que la moelle allongée a une extension considérable.

La moelle allongée est toute cette partie du cerveau comprise entre la naissance des premiers nerfs spinaux et la place de l'hypophyse. Elle peut être divisée d'arrière en avant en plusieurs portions : *a*. une portion postérieure qui comprend toute la région de la moelle qui précède l'ouverture du sinus rhomboïdal ; extérieurement sa forme ne présente aucune différence avec celle de la moelle épinière ; un sillon médian ventral de la moelle est très difficile à distinguer ; il n'existe qu'une faible indication de sillon médian dorsal ; *b*. une portion moyenne qui comprend toute la région de la moelle où règne le sinus rhomboïdal. Les deux corps restiformes qui accompagnent latéralement le sinus, forment par leur réunion le *bec du calamus scriptorius*, puis les deux lèvres divergent en s'élevant, et ensuite courent parallèles l'une à l'autre en sorte que sur toute l'étendue où il est à découvert, le sinus rhomboïdal conserve la même largeur. Contrairement à ce qu'indique Wiedersheim, il n'existe pas de sillon central de la moelle dans cette région ; *c*. une portion antérieure, qui est recouverte par le cervelet et le mésocéphale. Le sillon ventral de la moelle y est un peu plus accentué ; les deux corps restiformes se replient sur eux-mêmes et se continuent d'avant en arrière, constituant le cervelet. C'est dans cette région qu'apparaît un sillon central de la moelle, mais il n'est possible de l'apercevoir qu'en soulevant le mésocéphale et le cervelet. Si l'on considère la moelle allongée d'avant en arrière, à partir de la portion antérieure elle semble se soulever et occupe un

Digitized by Google

niveau de plus en plus élevé jusqu'à la région postérieure du sinus rhomboïdal. En ce point la nouvelle direction de la moelle forme avec la précédente un angle obtus et la moelle épinière se trouve un peu plus loin occuper exactement le même niveau que la portion antérieure de la moelle allongée.

Le cervelet n'est qu'un repli partant de la moelle allongée et qui vient recouvrir le quatrième ventricule. Il est situé dans toute sa longueur sous le mésocéphale : son extrémité antérieure se trouve à peu près vers le milieu de l'étendue antéro-postérieure du mésocéphale, et occupe la place où le cerveau présente la plus grande largeur. A ce moment il est formé de deux lobes soudés aux corps restiformes, qui s'étendent un peu au-dessus du ventricule et qui accompagnent latéralement le mésocéphale, en ne s'élevant que jusqu'à la moitié de sa hauteur. Plus loin, les lobes du cervelet se détachent des corps restiformes et se rapprochent pour se souder l'un à l'autre. Alors le cervelet se compose de trois parties : une médiane complétement recouverte par le mésocéphale et deux latérales qui sont à découvert et ne forment que deux éminences de minime importance sur les côtés du mésocéphale.

Le mésocéphale forme un lobe unique, qui occupe le niveau le plus élevé du cerveau ; il est ovale, un peu comprimé latéralement, un peu déprimé supérieurement. Si sur la face dorsale il représente une partie considérable du cerveau, j'ai déjà signalé le fait qu'il n'apparaît en aucun point de la face ventrale, caché qu'il est d'abord par l'infundibulum et l'hypophyse, puis par le cervelet et la moelle allongée. Il a la forme d'une poire, renflé à la partie antérieure, où il atteint une grande hauteur. Serres indique sur la surface convexe du mésocéphale une bandelette blanchâtre servant de raphé médian au lobe et permettant de le distinguer en deux demi-lobes réunis par une commissure. Wiedersheim de son côté décrit trois bandes parallèles, une médiane large,

Digitized by Google

pourvue de fines hâchures, plus sombre que le reste de la surface, et de chaque côté une bande plus claire. Je suis tout porté à croire que les fines hâchures que présentait la région médiane étaient un produit artificiel, d'autant plus que d'après le dessin que WIEDERSHEIM en donne, on peut conclure que le mésocéphale était en mauvais état de conservation. J'ai déjà indiqué l'apparence de sillon accompagné de deux lèvres charnues qui s'est présentée sur les exemplaires que j'ai étudiés. Que signifient ce sillon et ces lèvres? C'est ce qu'une étude anatomique plus approfondie nous permettra d'exposer plus clairement.

En avant du mésocéphale, à un niveau un peu inférieur, nous trouvons un lobe unique, c'est l'entrencéphale. Nous avons vu que sa face dorsale est recouverte par un corps en forme de pentagone, qui présente trois sillons superficiels : un médian, s'étendant sur toute la moitié postérieure et deux latéraux partant du point où s'arrête le sillon médian et se dirigeant obliquement en avant vers les côtés. WIEDERSHEIM, qui dans sa description du cerveau de *Protopterus* indique ce corps, a trouvé à sa surface une petite ouverture, mais il ignore si elle était naturelle ou artificielle. Sur les exemplaires que j'ai eus à ma disposition, je n'ai pas retrouvé cette ouverture, mais il est possible qu'elle ait existé sur la portion médiane, au point de réunion des trois sillons superficiels et que le durcissement du cerveau l'ait fait disparaître. Ce corps est divisé en trois parties par les trois sillons mentionnés, qui présentent en somme la forme d'un Y. La partie antérieure est un ovale transparent, de couleur plus claire, tandis que la partie postérieure se compose de deux taches plus sombres. Ce corps est complexe. La couverture en est formée d'une lame continue membraneuse, recouverte d'un plexus qui ne semble pas relié à celui qui remplit la fissure sagittale des hémisphères. Sous cette couverture on trouve en arrière deux corps arrondis, de couleur foncée, attenants

Digitized by Google

à l'entrencéphale sur toute leur étendue, bien qu'ils semblent simplement posés à sa surface dans leur partie postérieure, à cause de l'existence d'un sillon transversal de peu d'importance. En avant de ces deux corps on ne rencontre sous la couverture qu'une lame double, provenant d'une introflexion de la couverture membraneuse et formant de nombreux plis, qui renferme entre ses deux parois un prolongement important du plexus. Les plis se rapprochent et se resserrent à mesure qu'on avance vers les hémisphères. Wiedersheim semble regarder les deux corps postérieurs comme représentant la glande pinéale, mais il suspend son jugement parce que ces deux corps sont en continuité complète avec le reste de la masse du cerveau, ce qui le met dans une grande perplexité pour trouver une glande pinéale au Protoptère. Malgré la valeur réelle de l'objection soulevée par Wiedersheim, je n'en considère pas moins les deux corps postérieurs, attenants à l'entrencéphale, comme appartenant à la glande pinéale. En effet, je ne trouve aucun autre objet qui puisse représenter la glande pinéale chez le *Protopterus*, tandis que les deux corps en question en occupent la place normale. Je reviendrai du reste sur l'interprétation de la glande pinéale en traitant de l'anatomie microscopique du cerveau. Quant à la membrane qui la recouvre et se prolonge en avant au-dessus des hémisphères, il me semble indubitable, eu égard à sa position et à ses relations avec la pie-mère, qu'elle forme la toile choroïdienne du troisième ventricule.

A sa face ventrale, l'entrencéphale présente une partie renflée qui a l'apparence d'un lobule distinct, le lobule optique ; c'est le point de départ des nerfs optiques, qui sont très rapprochés l'un de l'autre à leur sortie du cerveau, mais qui ne forment pas de chiasma. Ce nerf optique accompagne les hémisphères sur plus des deux tiers de leur longueur avant de percer la paroi osseuse du crâne. En arrière du

Digitized by Google

point où les nerfs optiques quittent le cerveau, part de la base de l'entrencéphale un infundibulum très large et assez haut. Cet infundibulum s'étend assez loin en arrière et présente une face postérieure concave qui forme pour l'hypophyse un encadrement charnu. L'hypophyse elle-même est très grosse. Sa face dorsale est aplatie contre la face ventrale du cerveau, mais ses faces ventrale et postérieure qui sont libres présentent une forme très arrondie.

Enfin la partie antérieure du cerveau est formée par les deux hémisphères très allongés, assez étroits et d'une grande hauteur, ce qui donne l'impression qu'ils sont comprimés latéralement. Ils vont en s'abaissant en avant et en arrière, ce qui permet de les diviser en trois portions : une portion antérieure de courte étendue et de faible hauteur, une portion moyenne beaucoup plus considérable que les deux autres, où la hauteur est constante, et une portion postérieure où la hauteur diminue peu à peu, tandis que les lobes eux-mêmes s'écartent l'un de l'autre. Les hémisphères cérébraux sont de toutes les parties du cerveau celle qui est logée au niveau le plus bas, ils sont très développés dans les deux directions dorso-ventrale et antéro-postérieure et sont sur toute leur hauteur et dans presque toute leur étendue séparés l'un de l'autre par la fissure sagittale. Les hémisphères sont très éloignés dans la portion antérieure rétrécie, ils sont un peu plus rapprochés dans la portion moyenne, et, considérés depuis la face dorsale ils semblent présenter l'écart maximum dans la portion rétrécie postérieure. Mais à la face ventrale les deux hémisphères sont alors rejoints l'un à l'autre par une commissure, la Commissure antérieure. Ces hémisphères donnent directement naissance au nerf olfactif, et il n'y a pas de lobes olfactifs formant une partie distincte du cerveau. Le nerf olfactif prend naissance à la limite entre la portion moyenne des hémisphères et la portion rétrécie antérieure, sur la face dorsale de laquelle il se trouve placé pendant la première partie de son cours.

Digitized by Google

Telle est en quelques traits l'apparence générale du cerveau de Protoptère. Avant de passer à une étude plus spéciale de l'anatomie de ce cerveau, et pour faciliter la comparaison entre ma description et celle des auteurs qui ont avant moi étudié le même sujet, je donne ici un tableau synoptique des noms employés pour désigner les différentes parties du cerveau. J'ai adopté dans ce travail les dénominations employées par WIEDERSHEIM, comme les plus conformes à la terminologie actuelle.

| *Owen.* | *Peters.* | *Gunther.* | *Serres.* | *Wiedersheim.* | *Beauregard.* |
|---|---|---|---|---|---|
| | Lobes olfactifs. | Lobes olfactifs. | Lobules olfactifs. | | Rhinencéphale |
| Lobes cérébraux. | Hémisphères. | Hémisphères. | Hémisphères cérébraux. | Prosencéphale. | Cerveau antérieur. |
| | Lobe du 3me ventricule. | | | Entrencéphale. | Cerveau intermédiaire. |
| Glande pinéale. | | | Glande pinéale. | Glande pinéale. | Epiphyse. |
| Lobe optique. | Lobe optique. | Corps quadrijumeau | Lobe optique. | Mésocéphale. | Cerveau moyen. |
| Cervelet. | Cervelet. | Cervelet. | Cervelet. | Cervelet. | Cerveau postérieur. |
| Moelle allongée. | | | Moelle allongée | Moelle allongée. | Moelle allongée. |
| Tractus bilobé. | | | | Infundibulum. | Infundibulum. |
| Corps mamillaire. | Hypophyse. | Glande pituitaire. | | Hypophyse. | Hypophyse. |

## Anatomie du cerveau.

La moelle épinière (Pl. II, fig. 1) présente sur les coupes transversales une forme presque circulaire, et le canal de la moelle (*cc*) en occupe très approximativement le centre. Il règne à la face dorsale un faible sillon longitudinal médian (*sd*), de même il existe un sillon longitudinal ventral peu accentué (*sv*). A mesure qu'on se rapproche du cerveau, ces sillons sont de moins en moins distincts. Dans la région des premiers nerfs spinaux, la forme circulaire fait place à une

Digitized by Google

forme elliptique, en même temps les dimensions augmentent, et, sans qu'il soit possible d'en fixer la limite à la surface du cerveau, le passage se fait de la moelle épinière à la moelle allongée. Sur les coupes par contre la limite peut être assez nettement indiquée au point où le canal intérieur de la moelle cesse d'occuper sa position à peu près centrale. Sa forme devient d'abord un peu allongée dans le sens dorso-ventral, puis sa partie inférieure s'élargit et prend des dimensions considérables, tandis que la partie supérieure s'étend en forme de long col vers la face dorsale. Cette nouvelle forme (représentée Pl. II, fig. 4) n'est que transitoire : la partie supérieure du canal s'élargit à son tour, moins pourtant que la partie inférieure et le canal présente l'aspect de la fig. 5, Pl. II. Plus loin il s'ouvre dans le sinus rhomboïdal. Alors les dimensions de la moelle allongée se sont considérablement accrues et la coupe menée par le point où s'ouvre le sinus présente une surface quadruple de celle de la moelle épinière. Dans la portion de la moelle allongée qui précède l'ouverture du sinus il n'existe ni à la face ventrale, ni à la face dorsale de sillon médian.

Le sinus rhomboïdal (Pl. II, fig. 6) est largement ouvert, bordé à droite et à gauche par les corps restiformes (*cr*). Avant son apparition, on rencontre à la face dorsale de la moelle une membrane très mince qui s'attache de chaque côté assez près de la ligne médiane dorsale, s'étend latéralement au-dessus de la pie-mère qui accompagne le cerveau, se recourbe une première fois à angle droit vers le haut, puis une seconde fois en dedans, formant ainsi au-dessus de la moelle allongée une capsule membraneuse continue qui entoure une chambre considérable et complétement vide. Quand les deux corps restiformes s'écartent l'un de l'autre, ils entraînent avec eux les portions de la capsule qui leur sont adjacentes, la voûte membraneuse se rapproche du cerveau, et dans ses plis pénètrent de nombreux prolongements vas-



Digitized by Google

culaires des méninges. Cette membrane est le toit du sinus rhomboïdal.

Dans la région où le sinus commence à être recouvert par le mésocéphale (Pl. III, fig. 11), la moelle allongée s'étale et s'aplatit, le sinus rhomboïdal peut s'appeler dès lors quatrième ventricule. Ses parois latérales sont constituées par les corps restiformes (*cr*) qui s'inclinent en dedans, se renflent et prennent une forme arrondie, sa paroi supérieure par le mésocéphale (*me*) auquel viennent bientôt s'adjoindre latéralement les deux moitiés du cervelet (*c*) et sa paroi inférieure par la moelle allongée (*ma*) qui n'est plus qu'une bande horizontale de peu d'épaisseur présentant à sa partie centrale supérieure un sillon longitudinal (*sl*). Le mésocéphale présente alors sur les coupes une forme à peu près circulaire, partagé sur toute sa hauteur en deux moitiés égales par un Aqueduc de Sylvius (*AS*) en forme de simple fente, renflée à sa partie supérieure et s'élargissant à la partie inférieure pour y donner naissance à deux petits diverticules latéraux. Le cervelet est incomplétement divisé en deux moitiés par un sillon médian ventral (*sc*). Sa face dorsale est en majeure partie recouverte par le mésocéphale et ne se montre à l'extérieur que sous forme de deux éminences latérales qui s'élèvent à peine à la moitié de la hauteur du mésocéphale.

En ce point le quatrième ventricule semble à première inspection n'être pas absolument sans communication avec l'extérieur, il existe encore une certaine distance entre le cervelet et les corps restiformes, mais un examen attentif montre que ces deux ouvertures latérales du ventricule sont fermées par une lame nerveuse (Pl. III, fig. 11, *lm*), qui s'étend des bords extérieurs de la face dorsale du cervelet jusqu'aux bords supérieurs des corps restiformes. Cette lame nerveuse, qui présente sur son parcours un certain nombre de plis, n'est pas autre chose que le toit membraneux du

Digitized by Google

quatrième ventricule. Au moment où le mésocéphale apparaît sur les coupes, la membrane qui recouvrait le sinus se trouve rompue en sa partie médiane, il n'en reste que deux lambeaux latéraux qui s'attachent aux corps restiformes et au mésocéphale, et plus tard au cervelet quand la coupe le rencontre. C'est à cette hauteur qu'on voit apparaître les premières traces de l'hypophyse.

Plus loin (Pl. III, fig. 12), le sillon médian du cervelet s'est accentué à tel point qu'il vient toucher la face ventrale très mince du mésocéphale qui disparaît en cet endroit, en sorte que l'Aqueduc de Sylvius communique avec le quatrième ventricule. Alors le cervelet est partagé en deux lobes latéraux qui sont en partie accolés à la face ventrale du mésocéphale, en partie constituent deux éminences qui l'accompagnent à droite et à gauche. L'Aqueduc de Sylvius envoie à sa partie inférieure des prolongements latéraux plus prononcés, qui indiquent à la fois la limite entre le mésocéphale et le cervelet et la limite entre l'Aqueduc de Sylvius et la cavité du quatrième ventricule. L'espace qui séparait le cervelet des corps restiformes diminue et la lame membraneuse (*lm*) s'épaissit en se plissant davantage. La moelle allongée devient une bande de plus en plus étroite et les parties qui avoisinent le sillon central longitudinal (*a*) se soulèvent à la rencontre du cervelet, qui de son côté envoie de sa face ventrale une boursouflure arrondie (*b*) dans la direction de la moelle allongée. L'Aqueduc de Sylvius est toujours une longue fente qui règne sur toute la hauteur du mésocéphale, s'élargit vers la face ventrale et y communique largement avec le quatrième ventricule, qui se présente sous une forme singulière : une partie centrale en hexagone très irrégulier et deux portions latérales de très faible hauteur qui s'étendent un peu contournées sur toute la largeur de la coupe. Mais bientôt les lobes du cervelet rencontrent les corps restiformes avec lesquels ils se soudent, la membrane plissée

Digitized by Google

qui les réunissait disparaît. En même temps les boursouflures de la moelle des deux côtés du sillon central sont venues rencontrer le cervelet. Il ne subsiste plus du ventricule qu'une partie centrale un peu rétrécie sans communication avec deux petites cavités latérales qui règnent encore sur une courte étendue entre la moelle allongée et le cervelet et disparaissent bientôt. Dès lors les différentes parties du cerveau ne sont plus nettement séparées, on ne distingue plus au premier aspect une moelle allongée, des corps restiformes, un cervelet et d'un autre côté on ne peut pas encore désigner la totalité de la coupe du nom de mésocéphale.

En ce point (Pl. III, fig. 13) la coupe présente une partie ventrale commune surmontée d'une éminence médiane, flanquée de deux éminences latérales. La partie ventrale commune (*ma*) est un prolongement antérieur de la moelle allongée. L'éminence médiane (*me*) représente le mésocéphale ; les dimensions s'en sont accrues, mais la forme est restée à peu près circulaire. Cette éminence est percée d'une cavité qui représente l'Aqueduc de Sylvius en sa partie supérieure (*A.S.*), et un foramen de communication entre l'Aqueduc et le quatrième ventricule en sa partie inférieure (*fc*). L'Aqueduc s'est élargi surtout dans la portion rapprochée du foramen qui présente la forme d'un V. Les deux éminences latérales représentent les derniers restes des lobes du cervelet (*c*). Si nous comparons cette disposition à celle que présente chez la plupart des Vertébrés la partie correspondante du cerveau, nous voyons que l'éminence médiane correspond aux deux lobes séparés appelés lobes optiques par les auteurs. Stieda déjà a fait ressortir, en étudiant le cerveau d'Axolotl, l'importance du fait que l'on rencontre chez cet animal d'organisation très primitive un lobe unique du mésocéphale. Chez le Protoptère aussi, les lobes optiques ne sont point séparés, le caractère originellement impair du mésocéphale s'est conservé. La partie ventrale commune,

Digitized by Google

qui dérive indubitablement d'un prolongement antérieur de la moelle allongée, représente les pédoncules cérébraux, qui ne sont point chez le Protoptère un épaississement de la base du mésocéphale, mais une formation en dépendance de la moelle allongée qui s'étend au-dessous de la base du mésocéphale, alors partagée en deux parties latérales par l'Aqueduc de Sylvius.

Les dimensions de l'hypophyse (*hy*) se sont augmentées, elle est située au-dessous des pédoncules cérébraux et présente la forme d'une ellipse allongée. Plus loin, tandis que la forme générale de la coupe n'a pas encore changé, qu'on retrouve encore le mésocéphale et les deux restes latéraux du cervelet, on rencontre les premières traces de l'infundibulum encadrant à droite et à gauche l'hypophyse, puis l'infundibulum se referme d'abord au côté dorsal, en dernier lieu au côté ventral englobant dans son ventricule l'extrémité antérieure de l'hypophyse. L'infundibulum (Pl. III, fig. 14, *inf*) présente la forme d'une ellipse allongée, de dimensions plus considérables que celles de l'hypophyse ; il est percé d'une vaste cavité de forme presque triangulaire (*v. inf*). En conséquence l'hypophyse tout entière est située au-dessous de la moelle allongée, qui s'étend même jusqu'en avant du point où l'hypophyse rencontre l'infundibulum.

Peu à peu le foramen de communication entre l'Aqueduc de Sylvius et le quatrième ventricule diminue et disparaît ; il avait au début une forme de V, puis ses parois latérales se sont rapprochées à la partie supérieure et sont devenues parallèles, sans que la largeur de l'Aqueduc éprouve de modification. De la sorte il s'établit à la limite entre l'Aqueduc et le foramen un bourrelet bien marqué. Puis les parois du foramen se rapprochent et le foramen s'oblitère, les deux côtés du bourrelet s'unissent et forment la base de l'Aqueduc qui présente (Pl. III, fig. 14) la forme d'une longue fente

Digitized by Google

un peu élargie à la partie ventrale ; les éminences latérales perdent de leur importance et ne forment plus que deux petits renflements qui disparaissent bientôt complètement. Alors le mésocéphale présente sur les coupes la forme d'une ellipse dont l'Aqueduc de Sylvius occuperait le grand axe. L'infundibulum présente aussi la forme d'une ellipse, mais dont le grand axe est perpendiculaire à celui du mésocéphale. Toute la portion située plus bas que l'Aqueduc de Sylvius, la région des pédoncules cérébraux, se rétrécit petit à petit et l'Aqueduc se trouve par là occuper toute la hauteur du mésocéphale. L'infundibulum présente au-dessus de sa portion elliptique dans la direction du cerveau une excroissance dans laquelle s'étend son ventricule. Sa forme générale devient presque circulaire et ses parois s'épaississent. Une coupe un peu plus avancée (Pl. IV, fig. 15) présente la forme d'un biscuit à la cuiller, dont la partie centrale est occupée d'abord par deux, puis par trois cavités superposées. La cavité supérieure qui n'est qu'une longue fente, un peu plus étroite vers le haut, un peu plus large vers le bas, c'est l'Aqueduc de Sylvius (*A.S.*) ; ses parois représentent le mésocéphale. La cavité inférieure qui a la forme d'une cloche est le ventricule de l'infundibulum (*v.inf*); ses parois sont formées par l'infundibulum. La cavité médiane est un foramen de communication (*fc*) entre le ventricule de l'infundibulum et les autres ventricules du cerveau. Ses parois appartiennent à l'infundibulum et sa forme est celle d'un triangle, dont le sommet serait tourné vers le bas.

En continuant notre étude des coupes, nous rencontrons (Pl. IV, fig. 16) une ellipse très allongée dont le grand axe est occupé par une seule cavité. S'agit-il encore du mésocéphale, ou arrivons-nous à l'entrencéphale ? Il me semble que l'entrencéphale est caractérisé par les trois faits suivants : 1° il est le point de départ de la glande pinéale ; 2° il est le point de départ de l'infundibulum ; 3° il est le point d'atta-

Digitized by Google

che des nerfs optiques. Si nous constatons que la coupe en question répond à une seulement des conditions que nous venons d'indiquer, nous pouvons affirmer qu'elle n'appartient plus au mésocéphale. Or il est évident que la cavité unique représente dans sa partie ventrale le point de départ du ventricule de l'infundibulum ou plus exactement la communication de ce ventricule avec les autres cavités du cerveau. Cette raison me semble suffisante pour déclarer que la coupe représente l'entrencéphale, qui n'offre en conséquence pas plus à l'intérieur qu'à l'extérieur du cerveau de limite tranchée vis-à-vis du mésocéphale.

L'entrencéphale a sur la coupe une forme elliptique, la cavité unique représente en sa partie supérieure, qui touche presque la face dorsale, le troisième ventricule (3$^{e}v$), et dans sa partie inférieure, qui est assez éloignée de la face ventrale, la communication de ce troisième ventricule à celui de l'infundibulum (*fc*). Au-dessous de la partie ventrale de la cavité unique se montre bientôt une nouvelle cavité qui s'étend jusqu'à rencontrer le troisième ventricule, en sorte que la coupe présente la forme d'une ellipse un peu moins aplatie (Pl. IV, fig. 17); elle est divisée par une cavité en deux moitiés symétriques, réunies encore par le haut et par le bas. La cavité, c'est le troisième ventricule, très étroit à la partie supérieure, où il envoie deux courts prolongements latéraux, un peu plus large dans la partie moyenne, s'élargissant beaucoup à la partie inférieure où il envoie encore deux diverticules latéraux. De la partie ventrale de la coupe, près des extrémités de ces diverticules, on voit partir le nerf optique. On peut donc désigner cette partie du nom de lobule optique (*lo*) et la portion élargie de la cavité centrale qui s'y trouve du nom de ventricule optique, en communication largement ouverte avec le troisième ventricule.

Jusque-là l'entrencéphale s'est présenté comme un lobe

Digitized by Google

clos à la partie supérieure et à la partie inférieure. Bientôt une fissure médiane se présente à la face dorsale, mais elle ne s'étend pas tout d'abord jusqu'à rencontrer le troisième ventricule, qui est encore complétement fermé. On remarque en outre deux échancrures latérales peu accentuées, à un niveau un peu supérieur à la paroi dorsale du ventricule. C'est ainsi que s'établit une distinction entre l'entrencéphale et deux petits corps arrondis, qui y demeurent attachés et qui représentent la partie postérieure de la glande pinéale.

Sur une coupe plus avancée (Pl. IV, fig. 18), l'entrencéphale a la forme d'une poire divisée par la cavité centrale en deux moitiés qui ne se rejoignent plus que sur la face ventrale. A la partie dorsale se trouvent deux corps coniques (*gp*), séparés en très faible partie du reste de la coupe par deux petits prolongements latéraux du ventricule, mais les constrictions latérales ne sont plus apparentes. Des bords externes de ces corps part une membrane mince qui s'étend continue à une certaine distance au-dessus d'eux. Ces deux corps représentent la glande pinéale, la membrane est la première indication de la toile choroïdienne. Le troisième ventricule, ouvert à la face dorsale entre les deux corps qui composent l'épiphyse, présente une portion supérieure assez étroite, mais qui reste de même largeur sur une certaine hauteur, une portion moyenne considérablement élargie, enfin une portion rétrécie inférieure, le ventricule du lobule optique, qui existe encore à la face ventrale de la coupe. Puis la forme générale change brusquement et devient un peu moins compréhensible.

La coupe paraît composée (Pl. IV, fig. 19) de deux parties superposées : d'abord une partie ventrale qui rappelle grosso modo la forme que nous avons rencontrée dans la région du sinus rhomboïdal, avec cette différence qu'elle présente un sillon médian ventral très accentué. Puis, venant s'appliquer sur la partie de cette coupe qui rappelle les corps

Digitized by Google

restiformes, deux corps ovales complètement séparés l'un de l'autre et qui sont imparfaitement divisés par un léger étranglement en deux parties de très inégales dimensions : une partie supérieure arrondie de beaucoup plus petite (*gp*), et une partie inférieure, ovale, que je désignerai du nom de corps latéral (*cl*). Sur le milieu règne une large cavité, communiquant librement à l'extérieur par le haut (*TM*) et envoyant deux diverticules latéraux (*vl*), obliques, ascendants qui séparent la partie ventrale de ce que j'ai nommé les corps latéraux. Comment interpréter la forme étrange de cette coupe? Elle ne doit plus appartenir à l'entrencéphale, et ceci pour deux raisons : 1° en examinant le cerveau tout entier par sa face ventrale, on voit qu'en aucun point l'entrencéphale ne présente de sillon médian ventral, tandis que ce caractère convient parfaitement au prosencéphale ; 2° la transformation dans la configuration du ventricule est trop complète pour que les deux formes appartiennent à la même portion du cerveau. Cependant toute la coupe n'est pas constituée uniquement par le prosencéphale, il n'y a même que la partie inférieure qui lui appartienne. Les corps latéraux sont les derniers vestiges de l'entrencéphale, ils proviennent de la partie de ce corps qui accompagnait la région supérieure étroite du troisième ventricule. Les deux corps supérieurs arrondis représentent la glande pinéale, qui s'étend ainsi en avant, recouvrant une partie des hémisphères. Au-dessus de la glande pinéale et s'appuyant sur elle de chaque côté, s'étend une membrane mince, plissée, accompagnée de prolongements vasculaires. Cette membrane s'infléchit entre les deux moitiés de l'épiphyse, et pénètre ainsi entre les corps latéraux. C'est l'origine du plexus qui s'étendra dans les ventricules latéraux. Cette membrane représente la toile choroïdienne du troisième ventricule, dont j'ai signalé les premiers vestiges alors que le troisième ventricule est venu s'ouvrir à l'extérieur. Toute la partie ventrale de la

Digitized by Google

coupe appartient à la région postérieure des hémisphères. Le ventricule lui-même, c'est le Trou de Monro, et les deux diverticules obliques, ascendants, sont les premières traces des ventricules latéraux, qui communiquent l'un avec l'autre par le Trou de Monro, qui de son côté est en large communication avec le troisième ventricule par la partie moyenne élargie du ventricule de la coupe précédente. En outre au-dessus du Trou de Monro, l'espace qui sépare les deux corps latéraux appartient encore au troisième ventricule.

Les corps latéraux sont bientôt repoussés par les parois latérales des hémisphères qui croissent en hauteur et par ce fait ils se rapprochent l'un de l'autre en diminuant de volume, viennent se toucher et interceptent la communication entre le Trou de Monro et l'extérieur. La glande pinéale disparaît et le sillon médian ventral s'accentue fortement (Pl. V, fig. 20). Le plancher du Trou de Monro s'est soulevé et présente une face convexe vers le haut. Les deux corps latéraux repoussés intérieurement partagent le ventricule unique en deux moitiés égales, et les parois latérales des hémisphères se replient en dedans pour former la paroi dorsale et la partie supérieure des parois latérales des ventricules latéraux. La coupe présente deux corps en forme de poire, réunis par la partie médiane et séparés par un sillon ventral étroit et par un sillon dorsal très large et très profond, dont les parois sont formées en partie par les corps latéraux. La coupe présente deux cavités, les ventricules latéraux, qui sont formés chacun en leur partie inférieure d'une portion du Trou de Monro, en leur partie supérieure des diverticules latéraux que j'ai signalés sur les coupes précédentes, obliques et ascendants, partant du Trou de Monro. Mais les ventricules communiquent encore avec l'extérieur (*u*), les parois latérales repliées n'ayant pas encore rencontré les restes des corps latéraux et par l'intervalle qui subsiste pénètre un prolongement vasculaire appartenant à la toile choroïdienne et

Digitized by Google

qui donne naissance au plexus choroïdien des ventricules latéraux. Nous avons ici la partie postérieure des hémisphères cérébraux.

Dès lors les hémisphères se présentent sous forme de deux corps complétement séparés sur toute leur hauteur. Au début ils sont de forme ovale, un peu plus étroits vers la face dorsale, un peu élargis vers la face ventrale (Pl. V, fig. 22); les ventricules latéraux en occupent à peu près toute la hauteur et présentent la forme de deux fentes allongées qui convergent vers la face dorsale. Puis les hémisphères deviennent plus régulièrement elliptiques (Pl. V, fig. 23), la différence de largeur entre les faces dorsale et ventrale disparaît et les ventricules s'étalent en arc de cercle, présentant deux extrémités renflées. En avant la séparation des hémisphères s'accentue, leur forme devient plus arrondie, en même temps leur hauteur diminue. A ce moment la partie supérieure du ventricule subit un étranglement (Pl. V, fig. 24). Vers les deux tiers de la hauteur, les parois se rapprochent et se rejoignent, partageant le ventricule en deux cavités superposées. La coupe elle-même change de forme (Pl. V, fig. 25), la partie supérieure se détache un peu du reste par un petit étranglement qui se montre d'abord du côté extérieur, puis du côté intérieur. La cavité supérieure séparée du ventricule latéral (*v. lo*) disparaît bientôt, et les deux parties supérieures qui affectent une forme un peu irrégulière semblent deux corps étrangers placés sur le prosencéphale. Ce sont les lobules olfactifs (*l. olf*), qui possédent à leur point de départ un ventricule en communication avec les ventricules latéraux, mais qui ne le conservent que sur un très court espace. Les lobules sont de petite dimension, ils diminuent peu à peu, se détachent complétement de l'hémisphère, et bientôt on voit à leur place le nerf olfactif.

Tant que les hémisphères sont recouverts par les lobules olfactifs, ils présentent une forme de lentille plan-convexe

Digitized by Google

(Pl. IV, fig. 21), les faces intérieures étant à peu près rectilignes. Les ventricules latéraux en occupent la partie centrale, très élargis, répétant assez exactement la forme extérieure des hémisphères. Puis les dimensions s'affaiblissent, les hémisphères s'écartent davantage, ils présentent une forme presque arrondie (Pl. V, fig. 26), et les ventricules latéraux disparaissent. Chaque hémisphère est accompagné à sa partie dorsale et extérieure par le nerf olfactif.

## Nerfs cérébraux.

Je n'ai point l'intention d'étudier ici le parcours des nerfs cérébraux, mais seulement leur origine, et ceci pour deux raisons. Il existe sur le parcours de ces nerfs un travail de Humphry (11), qui est très exact, au dire de Wiedersheim, et que je n'ai pas pu me procurer ; j'aurais donc risqué dans une étude semblable de répéter purement et simplement ce que les observations de Humphry lui ont révélé. D'un autre côté une étude sur le parcours de ces nerfs demanderait à être précédée de recherches sur les muscles de la tête, et le travail que j'ai entrepris est déjà assez considérable pour que je ne l'augmente pas encore de pareils appendices.

Le *nerf olfactif* (Pl. I, I) prend naissance à la partie dorsale des hémisphères, dans cette région que j'ai appelée lobule olfactif et qui est nettement différenciée des hémisphères par sa structure histologique, comme on le verra plus loin. Le nerf est assez volumineux, à peu près cylindrique, cependant sa coupe est plutôt elliptique que circulaire. Dans la première partie de son cours, il recouvre dorsalement la partie antérieure des hémisphères cérébraux. La figure que Wiedersheim (27) donne du cerveau vu de profil pourrait induire en erreur, en faisant penser que le nerf olfactif est formé de

Digitized by Google

fibres qui convergent un peu de toutes les régions des hémisphères ; il n'en est rien, toutes les fibres qui forment le nerf olfactif ne proviennent que de la partie dorsale des hémisphères, celle que j'ai appelée le lobule olfactif.

Le *nerf optique* (Pl. I, II) prend naissance dans le plancher de l'entrencéphale, en avant du large infundibulum, dans la région désignée comme lobule optique. Bien que les nerfs de droite et de gauche sortent du cerveau très rapprochés l'un de l'autre, il n'y a pas de chiasma à l'extérieur du cerveau. Contrairement à ce qu'affirme Wiedersheim, il n'existe pas de passage direct entre les deux racines, pas plus à la circonférence antérieure qu'à la postérieure. Le nerf optique n'est pas volumineux et s'étend d'abord latéralement jusque vers la paroi du crâne, mais il ne la perce pas de suite ; au contraire il demeure encore longtemps enfermé dans la boîte osseuse, courant à droite et à gauche parallélement aux hémisphères. Le nerf est d'abord tout à fait ventral, puis son niveau s'élève peu à peu et après avoir accompagné les hémisphères sur les deux tiers de leur longueur, il traverse obliquement la paroi crânienne, contre laquelle il reste appliqué extérieurement un certain temps encore avant de s'étendre latéralement dans la direction de l'œil.

Existe-t-il chez le Protoptère, et en général chez les Dipnoïques un *nerf oculo-moteur* différencié ? Voilà une question débattue depuis le jour où l'on a commencé à s'occuper des nerfs crâniens de ces animaux. Owen (19) répond par la négative et même il trouve à son assertion une preuve bien simple et bien concluante, lorsqu'il dit en parlant du Protoptère : « Ces animaux n'ont pas de muscles spéciaux à l'œil, ce qui explique l'absence de tout nerf oculo-moteur. » Hyrtl (12) et Humphry (11) en admettent aussi l'absence et Serres lui-même (23) déclare que les nerfs moteurs-oculaires communs, comme ceux de la quatrième et de la sixième

Digitized by Google

paires manquent complétement. « Ce fait, ajoute-t-il, mérite de fixer l'attention des anatomistes. » WIEDERSHEIM (27) a trouvé non sans peine un filet nerveux, extraordinairement fin, qui se rendait aux muscles de l'œil, mais il n'a pas réussi à en établir l'origine exacte, et paraît admettre que c'est une branche du trijumeau. Plus heureux que WIEDERSHEIM, BEAUREGARD (5) a trouvé chez le *Ceratodus* un oculo-moteur différencié qu'il a vu partir du cerveau en arrière de l'entrencéphale. Au moment où j'entrepris mon étude, il était probable, d'après tous ces indices, que chez le Protoptère aussi devait se trouver un nerf oculo-moteur différencié, et vraisemblablement distinct du trijumeau. J'ai été assez heureux dans mes recherches pour le trouver. De la face ventrale du mésocéphale, dans cette partie antérieure qui recouvre l'infundibulum, part un nerf excessivement fin (Pl. I, III). Ce nerf cylindrique se dirige d'abord latéralement vers la paroi du crâne, puis s'y recourbe et accompagne latéralement l'entrencéphale, renfermé à l'intérieur de la boîte osseuse jusqu'à la hauteur où prend naissance le nerf optique. A ce moment le nerf oculo-moteur est à un niveau beaucoup plus élevé que le nerf optique. Il traverse très mince encore l'os du crâne, et va rejoindre un gros tronc nerveux, qui n'est qu'un rameau du trijumeau. Le nerf qui résulte de leur réunion continue son cours longitudinal à l'extérieur des os du crâne, pendant un certain temps se trouve à côté du nerf optique, puis se dirige latéralement à un niveau un peu supérieur et vient entourer complétement l'œil.

Nous avons donc là un *nerf oculo-moteur* qui se compose de deux parties : l'une provenant d'un rameau du trijumeau, l'autre, un nerf indépendant partant de la face ventrale du mésocéphale.

Le *nerf trijumeau* (*V*) apparaît dans la portion tout à fait antérieure de la moelle allongée ; il prend naissance à l'angle

Digitized by Google

extérieur de la face ventrale et présente quatre racines très distinctes en arrière, confondues en avant.

Tout à côté du trijumeau, mais plus sur la face ventrale, on trouve le *nerf facial* (VII) avec deux racines, dont la plus petite est la plus rapprochée du sillon médian ventral de la moelle. Les quatre racines du trijumeau et les deux racines du facial s'en vont bientôt se réunir dans le *ganglion de Gasser*. WIEDERSHEIM parle d'une fusion partielle entre le trijumeau et le facial, elle n'a pas lieu directement. Mais il existe, très rapproché du cerveau, un ganglion de Gasser assez volumineux, auquel viennent aboutir les deux nerfs.

Le ganglion de Gasser donne ensuite naissance à quatre gros troncs nerveux :

1° Une branche antérieure, qui court parallèle au mésocéphale, dans l'os du crâne et qui reçoit le nerf oculo-moteur, avec lequel elle continue dès lors sa route, c'est donc *un rameau oculo-moteur ;*

2° Une branche qui se dirige vers la partie antérieure de la tête, et dont le cours est très long et assez compliqué ; j'ai pu me convaincre que cette branche correspond au *rameau palatin du facial ;*

3° Une branche latérale, qui se dirige ensuite vers la partie postérieure de la tête, et me semble correspondre au *rameau hyoïdeo-mandibulaire du facial ;*

4° Une branche latérale qui se dirige vers la partie antérieure de la tête et qui correspond au *rameau maxillo-mandibulaire du trijumeau.*

Un peu en arrière, au fond du sinus qui sépare le cervelet de la moelle allongée, et par conséquent dans une position presque dorsale, nous trouvons un nerf qui a deux racines distinctes et qui est un *Nerf Acoustique accessoire* (VIII *a*). Les deux racines se réunissent dans un petit *ganglion acoustique accessoire*, d'où partent deux filets nerveux qui se rendent à l'oreille.

Digitized by Google

A peu près au même point du cerveau, mais plus rapproché de la face ventrale, nous trouvons le *Nerf acoustique* (VIII) avec sept racines : la première sur la face latérale, indépendante des autres et assez petite ; les cinq suivantes à l'angle extérieur de la face ventrale ne sont distinctes qu'en arrière, confondues en avant ; la septième distincte est tout à fait ventrale. Ces sept racines se réunissent dans un *ganglion acoustique* assez volumineux qui règne sur presque toute la longueur de l'oreille.

Les trois ganglions dont nous venons de parler : Ganglion de Gasser, Ganglion Acoustique accessoire, et Ganglion Acoustique sont placés bout à bout, se touchent et forment ainsi une masse ganglionnaire uniforme flanquant à droite et à gauche la moelle allongée sur toute son étendue depuis l'hypophyse jusqu'au point où le sinus rhomboïdal n'est plus recouvert par le mésocéphale.

En arrière, dans la région du sinus rhomboïdal, se trouve l'origine du *Nerf glosso-pharyngien* (IX). Comme WIEDERSHEIM, qui en parle le premier, l'indique, ce nerf a deux racines très rapprochées l'une de l'autre sur la paroi latérale de la moelle allongée. Une de ces racines perce le crâne par un trou spécial, et l'autre s'en va rejoindre les racines du Vague. Mais je ne suis plus d'accord avec WIEDERSHEIM sur le numéro de ces racines. Il me semble que c'est la première et non la seconde qui traverse la paroi du crâne, et la seconde qui se dirige en arrière du côté des racines du Vague.

Plus loin se trouve le *Nerf Vague* (*X*) qui présente sept racines dorsales et deux ventrales, comme WIEDERSHEIM l'a déjà indiqué. Ces racines forment deux groupes un peu distincts : un premier groupe qui comprend la première racine ventrale et les trois premières racines dorsales, la racine 1 à un niveau un peu plus élevé et recouvrant presque entièrement les racines 2 et 3 ; un second groupe qui comprend la seconde racine ventrale et les quatre autres racines dorsales, qui se

Digitized by Google

suivent, la quatrième un peu plus haut, la cinquième un peu plus bas, la sixième un peu plus haut, la septième un peu plus bas. Toutes ces racines vont bientôt se réunir en un *ganglion du Vague*, qui est situé à une assez courte distance du cerveau, et s'étend sur toute la longueur qu'occupent les différentes racines du Vague. Ce ganglion reçoit aussi la racine seconde du glosso-pharyngien.

Le ganglion du Vague donne naissance à deux grosses branches nerveuses :

1° Une qui se dirige latéralement et va prendre position sous la peau, correspondant au *rameau latéral du Vague* qui, chez les Poissons osseux et aussi chez le *Ceratodus* va former le nerf de la ligne latérale.

2° Une branche qui se dirige longitudinalement vers la partie postérieure de la tête et qui est le *rameau intestinal du Vague*.

Un peu en arrière enfin, nous trouvons un *Nerf Hypoglosse* (XII). Wiedersheim l'a décrit avec deux racines ventrales qui traversent séparément la paroi du crâne, pour se réunir ensuite. J'ai trouvé les deux racines ventrales; chacune pour son compte, traversant la paroi osseuse, court encore quelque temps indépendante, puis elles se réunissent. Mais l'hypoglosse a en outre une racine dorsale (XII *d*), qui traverse bientôt la paroi osseuse, puis après un certain parcours se renfle en un ganglion et ensuite rencontre les deux racines ventrales déjà réunies. Cette racine dorsale est à la même hauteur que la seconde racine ventrale. Il faut encore ajouter que ces trois racines de l'hypoglosse se rencontrent dans une portion qui appartient non pas à la moelle allongée, mais à la moelle épinière, et que le rapprochement de deux racines ventrales, ainsi que la coïncidence sur une même coupe d'une racine ventrale et d'une dorsale sont les seuls indices qui, à première vue, empêchent de les compter au nombre des nerfs spinaux.



Digitized by Google

Un peu plus loin on rencontre d'abord la racine ventrale, puis la racine dorsale du premier spinal.

En terminant cette étude des nerfs cérébraux, je veux faire remarquer seulement que jusqu'ici tous les auteurs ont passé sous silence ou ont ignoré l'existence d'un si grand nombre de ganglions sur les côtés du cerveau du Protoptère. Je ne connais pas le travail de HUMPHRY, mais WIEDERSHEIM, qui en avait connaissance, ne les mentionne point. Il me semble que c'est un fait curieux et intéressant que la présence de ces ganglions qui rappellent les ganglions rachidiens des nerfs spinaux, et dont l'un, le ganglion de l'hypoglosse, est absolument et dans toute l'étendue du terme un ganglion rachidien.

Le tableau suivant indique les nerfs qui manquent au cerveau des Dipnoïques d'après les différents auteurs qui l'ont étudié :

| *Owen, Peters et Serres.* | *Wiedersheim.* | *Beauregard.* |
|---|---|---|
| Oculo-moteur. | Oculo-moteur. | |
| Trochléaire. | Trochléaire. | Trochléaire. |
| Abducteur. | Abducteur. | Abducteur. |
| Facial. | | |
| Glosso-pharyngien. | | |
| Accessoire. | Accessoire. | Accessoire. |
| Hypoglosse. | | |

## Enveloppes du cerveau.

A une assez grande distance du cerveau, la moelle épinière a deux enveloppes : l'une immédiate, en simple lame appliquée à la surface, la pie-mère, l'autre extérieure, appliquée à l'os du crâne, la dure-mère. Cette dernière très mince contre les parois dorsale et ventrale est assez épaisse contre les parois latérales. L'espace qui sépare les deux enveloppes est insignifiant à la face ventrale, un peu plus grand aux faces latérales, assez considérable à la face dor-

Digitized by Google

sale. Il existe un gros vaisseau longitudinal dorsal, appliqué au milieu de la face dorsale de la moelle. En se rapprochant du cerveau, à mesure que le volume de la moelle augmente, l'espace qui sépare les deux enveloppes diminue, la pie-mère s'épaissit à la face dorsale, la dure-mère forme au côté dorsal contre l'os un gros paquet enveloppant quelques petits vaisseaux longitudinaux. Le vaisseau dorsal accolé au cerveau subsiste jusqu'à la moelle allongée.

La moelle allongée est accompagnée des deux enveloppes : la pie-mère épaissie à la partie dorsale, très mince sur les parties latérales et ventrale, la dure-mère assez mince sur tout le pourtour, présentant un épaississement contre la paroi dorsale. L'espace qui sépare les deux enveloppes est nul inférieurement, mais supérieurement il est considérable. Le vaisseau longitudinal dorsal, qui a régné tout le long de la moelle épinière, ne se retrouve plus.

Entre les deux enveloppes on voit au côté dorsal s'introduire un corps nouveau, c'est une membrane plissée entourant un espace vide, membrane qui s'appuie inférieurement au cerveau, et qui vers le haut est à une certaine distance de la dure-mère. C'est la membrane qui recouvre le sinus rhomboïdal. Elle est accompagnée par une couche vasculaire qui provient de la pie-mère ; elle présente de nombreux plis dans lesquels pénètrent des prolongements vasculaires, qui s'en vont rejoindre le plexus choroïdien du quatrième ventricule. Au point où s'ouvre le sinus, la membrane se trouve à une certaine distance au-dessus et s'en vient toucher les corps restiformes, semblant se continuer avec la pie-mère. A ce moment-là il n'y a plus de distance entre les deux enveloppes et le toit membraneux vient toucher la dure-mère.

Dans la région du mésocéphale le cerveau est accompagné des deux enveloppes : la pie-mère assez épaisse qui entoure le mésocéphale et la moelle allongée, mais sans pénétrer entre eux ; la dure-mère très mince accompagne l'os. A la

Digitized by Google

face dorsale, sur les côtés du mésocéphale on trouve deux gros vaisseaux longitudinaux. Après l'apparition du cervelet, le cerveau remplit presque complètement la cavité du crâne, les deux enveloppes sont très minces et il n'y a plus d'espace qui les sépare, elles se touchent. La dure-mère suit les parois du crâne, la pie-mère suit les sinuosités du cerveau, elle pénètre entre l'hypophyse et la moelle allongée. Au-dessus de l'hypophyse se trouve un vaisseau longitudinal ; les deux vaisseaux dorsaux (*vll*) d'abord situés sur les côtés du mésocéphale, descendent sur les côtés du cervelet (Pl. III, fig. 11), puis s'appuient à la lame membraneuse qui s'étend entre le cervelet et la moelle allongée (fig. 12), puis sur les côtés de la moelle allongée (fig. 13), devenant presque ventraux. Dans la région de l'entrencéphale, le cerveau occupe moins exactement la cavité du crâne, il s'établit de nouveau un espace surtout latéralement entre les deux enveloppes, toutes deux formées d'une lame très mince, et cet espace est occupé par plusieurs vaisseaux longitudinaux latéraux. Plus loin un espace s'établit aussi dorsalement.

C'est à la surface dorsale de l'entrencéphale que se rencontre la capsule membraneuse qui recouvre l'épiphyse. Elle est accompagnée d'un prolongement de la pie-mère qui pénètre dans le repli médian qu'elle forme. Ce pli se contourne, les anses s'en rapprochent, et elles s'étendent jusqu'à la rencontre de la partie postérieure des hémisphères. Elles pénètrent par l'intervalle encore ouvert dans la paroi latérale interne des ventricules latéraux et communiquent avec le plexus de ces ventricules. En avant, lorsque les hémisphères sont plus élevés, la capsule membraneuse se trouve pressée contre la paroi du crâne, et son contenu prend un aspect glandulaire, qui rappelle les descriptions ordinaires de l'épiphyse. Et cependant cette partie appartient à l'épiphyse, mais ne la constitue point à elle seule, car s'il en était ainsi, l'épiphyse serait tout entière située à la face dorsale des

Digitized by Google

hémisphères. C'est pourquoi je considère comme représentant la glande pinéale, non pas seulement les deux corps postérieurs compris sous la capsule membraneuse, ni seulement la partie glandulaire antérieure, mais ces deux formations prises ensemble.

Entre les deux hémisphères, dans la Fissure sagittale s'étend une lame continue qui appartient à la pie-mère, et à la partie dorsale se rencontre un corps arrondi, formé des derniers restes du plexus renfermé sous la toile choroïdienne. Les hémisphères occupent toute la cavité du crâne, ce qui réduit l'espace compris entre les deux enveloppes qui ne sont plus que deux lames très minces qui se touchent.

Dans une étude récente sur les enveloppes du cerveau des Poissons Osseux, SAGEMEHL (22) est arrivé aux conclusions suivantes, qu'il applique à toute la classe des Poissons, en y comprenant les Dipnoïques. « Dans le crâne des Poissons, il n'existe qu'une seule fente de séparation dans le tissu situé entre le cerveau et la boîte osseuse, on ne peut donc distinguer que deux enveloppes du cerveau, dont l'externe très volumineuse, renfermant le plus souvent une matière cellulo-graisseuse abondante, est homologue à la dure-mère des Vertébrés supérieurs et non pas comme on l'admettait généralement à l'arachnoïde. L'interne est homologue à la pie-mère et à l'arachnoïde et par conséquent ne doit pas s'appeler pie-mère, » mais SAGEMEHL propose pour elle le nom de membrane vasculaire primaire.

Mes recherches sur le cerveau du Protoptère confirment entièrement l'opinion de SAGEMEHL, puisqu'il ne s'est en aucune place du cerveau rencontré de formation indépendante correspondant à l'arachnoïde, bien qu'il existât parfois une grande distance entre la pie-mère et la dure-mère. Cependant j'ai conservé à la membrane qui accompagne immédiatement le cerveau le nom de pie-mère, qui me semble plus commode que celui proposé par SAGEMEHL et qui peut bien être con-

Digitized by Google

servé sans inconvénient à cette membrane, qui représente surtout l'enveloppe richement vascularisée constituant la pie-mère des Vertébrés supérieurs et ne renferme qu'en sous-ordre les éléments d'une faible arachnoïde.

En résumé nous trouvons chez le Protoptère deux enveloppes du cerveau : l'une immédiate, très vasculaire, qui correspond à la pie-mère et à l'arachnoïde ; l'autre plus extérieure, homologue à la dure-mère, mais ne renfermant pas la matière cellulo-graisseuse si abondante chez les Poissons Osseux. Nous avons constaté en outre l'existence de deux plexus choroïdiens :

1° le plexus du sinus rhomboïdal qui s'étend d'un côté dans le quatrième ventricule et de l'autre par une communication largement ouverte dans l'Aqueduc de Sylvius ;

2° le plexus des ventricules latéraux qui par le trou de Monro se distribue dans le troisième ventricule.

## Disposition générale de la substance grise dans les cerveaux du Pétromyzonte, du Protoptère et de l'Axolotl.

Après avoir exposé la disposition anatomique générale du cerveau du Protoptère et avant d'entrer dans la description détaillée de l'anatomie microscopique, je vais essayer une comparaison entre la disposition histologique générale que j'ai rencontrée chez le Protoptère, celle d'un Poisson et celle d'un Amphibien. J'examinerai le cerveau du Pétromyzonte, qui nous est connu par la belle description qu'en a donnée Ahlborn (1), et le cerveau d'Axolotl qui a fait le sujet d'une étude de Stieda (25). Je possède des coupes de ces cerveaux, mais elles ne sont pas assez complètes pour que je puisse discuter les résultats d'Ahlborn, tandis que les coupes de cerveau d'Axolotl m'ont conduit à quelques conclusions qui ne concordent pas toujours avec celles de Stieda.

Digitized by Google

La moelle épinière de Pétromyzonte a une forme plus aplatie, c'est une ellipse très allongée dans le sens de la largeur. La substance grise reproduit très exactement la forme extérieure du cerveau. Elle renferme trois espèces de cellules nerveuses : 1° les grosses cellules médianes au bord supérieur, à droite et à gauche; 2° les grosses cellules extérieures sur les ailes de la substance grise, 3° des cellules nerveuses plus petites, qui se trouvent en plus grand nombre entre les groupes des autres cellules. Ce sont les petites cellules nerveuses qui donnent naissance aux racines dorsales des nerfs spinaux et les racines ventrales proviennent des grosses cellules extérieures. Le sort des grosses cellules médianes est encore à éclaircir. Il y a en outre des cellules de la névroglie, qui entourent le canal central de la moelle en plusieurs rangs et sont dispersées beaucoup plus nombreuses et plus petites entre les cellules nerveuses des trois catégories. La colonne ventrale de la substance blanche présente sur la ligne médiane un large faisceau fibrillaire, dont les éléments proviendraient des cellules de la névroglie. Il en est de même pour la ligne médiane de la colonne dorsale. Pas de fibres longitudinales dans la colonne dorsale, au contraire dans le reste de la substance blanche on rencontre de nombreuses fibres de Mauthner et surtout dans la colonne ventrale.

La moelle épinière d'Axolotl présente une forme très semblable à celle que nous connaissons chez le Protoptère, à cette exception près, qu'il existe un sillon longitudinal ventral bien marqué. Selon Stieda une coupe de la moelle présente une forme elliptique, mais c'est une ellipse qui se rapproche très fort d'une circonférence. La substance grise ne reproduit pas exactement la forme extérieure, mais elle possède des cornes antérieures et postérieures bien marquées. Autour du canal central circulaire se rencontre un épithélium composé de très nombreuses cellules qui ont l'apparence d'être disposées sur plusieurs rangs. Mais en réalité il n'y a

Digitized by Google

qu'une couche de cellules très serrées et dont les noyaux occupent des niveaux différents. Ces cellules ont de très longs prolongements qui sont dirigés vers la périphérie, mais ne sont point des fibres nerveuses. Tout autour de cet épithélium, plongées dans une *Substantia reticularis* de nombreuses couches de cellules dont le protoplasma disparaît par le durcissement et que STIEDA appelle couches de noyaux. La plupart de ces cellules appartiennent à la névroglie. A la partie ventrale se trouvent à droite et à gauche de la ligne médiane les cornes antérieures proéminentes, renfermant des cellules nerveuses, grosses, multipolaires, à noyaux fortement granuleux et d'apparence ronde. A la partie dorsale les cornes postérieures présentent à leur base quelques petites cellules nerveuses. On rencontre un grand nombre de fibres nerveuses longitudinales, dont les plus fortes se trouvent au-dessous du canal central et parmi elles deux fibres de Mauthner, qui ne s'étendent que sur une faible longueur de la moelle. Il existe une commissure inférieure sous l'épithélium du canal central, surtout formée par une partie des racines nerveuses inférieures. Mais il ne se trouve pas de commissure au-dessus du canal central. Les racines antérieures se composent d'un petit nombre de fibres très fortes, dont les unes décrivent un petit arc qui embrasse la fibre de Mauthner et pénètrent dans la substance grise des cornes antérieures, les autres traversent la Commissure inférieure. Les racines postérieures sont formées de faisceaux plus gros de fines fibres nerveuses qui se laissent poursuivre à travers la substance blanche jusqu'au bord des cornes postérieures et là disparaissent parmi les fibres longitudinales.

Tel est le résumé de la description de STIEDA. J'y ajouterai comme résultat de mes propres observations que les cornes antérieures sont moins bien indiquées quand on se rapproche du cerveau et que les cornes postérieures, telles que les entend STIEDA, se distinguent avec peine de la

Digitized by Google

substance blanche environnante. A la base de ces cornes postérieures se présente un groupe spécial de cellules de la névroglie, qui y sont plus nombreuses et plus serrées et dont l'existence est si constante que le fait mérite d'être relevé. En outre il me semble qu'il y a tout autour des cellules de la névroglie une couche continue, nettement définie de cellules nerveuses, qui sont simplement plus grosses et un peu plus nombreuses dans les cornes antérieures, plus petites dans les postérieures, et dont les prolongements anastomosés forment deux bandes fibrillaires latérales sur les limites de la substance grise et de la substance blanche, et qui ont échappé à l'observation de Stieda. Enfin les racines postérieures après avoir quitté le cerveau ne percent point de suite la voûte crânienne, mais s'étendent à son intérieur le long des faces latérales du cerveau jusqu'à la face ventrale et à cette hauteur percent la paroi du crâne pour se renfler immédiatement en un ganglion spinal, qui n'est pas si petit que Stieda veut bien le dire.

Si nous examinons une coupe de la moelle épinière de Protoptère (Pl. II, fig. 1), la substance grise semble dès l'abord répéter exactement la forme extérieure du cerveau, et ce n'est que par comparaison avec le cerveau d'Axolotl que l'on peut songer à désigner du nom de cornes antérieures les protubérances peu marquées que la substance grise envoie vers la face ventrale. Quant aux cornes postérieures, elles ne se distinguent de la substance blanche qui les environne que par ce fait qu'elles sont parcourues de nombreuses fibrilles dirigées vers la périphérie, mais dont la majorité n'appartient pas aux racines nerveuses. Au premier examen d'une coupe colorée au carmin neutre, deux groupes de cellules frappent très particulièrement l'attention, ce sont : 1° les cellules épithéliales entourant le canal central (*gcc*), à noyaux fusiformes, fortement granuleux, et qui paraissent disposés en grand nombre sur plusieurs rangs. Ces cellules correspondent

Digitized by Google

tout à fait à celles que STIEDA a signalées chez l'Axolotl ; elles sont pourvues de longs prolongements qui vont se perdre dans la substance blanche ; 2° deux groupes de cellules très petites et très serrées (*pcd*) à un niveau un peu supérieur au canal central. Ces groupes sont absolument constants sur toute la longueur de la moelle épinière, et par leur disposition générale, comme par leur place à la base de ce qui représente les cornes postérieures, ils correspondent à ceux que j'ai signalés chez l'Axolotl, et sont composés seulement d'une agglomération de cellules de la névroglie. Entre ces deux catégories de cellules et tout autour de la couche épithéliale, se rencontrent de nombreuses couches de cellules moins fortement colorées, à noyaux plus petits, plus clairsemées (*ci*). Elles correspondent aux couches de noyaux de STIEDA chez l'Axolotl.

L'ensemble de toutes les cellules signalées jusqu'ici reproduit très exactement la forme extérieure du cerveau. Tout autour se présente une couche bien définie de cellules nerveuses (*ce*), plus clairsemées, plus pâles, plus volumineuses, multipolaires. La distribution irrégulière de cette couche vient troubler un peu la ressemblance précédemment signalée entre la forme de la substance grise et celle de la moelle entière. Ces cellules sont plus nombreuses, un peu plus rapprochées et plus grosses dans les cornes inférieures, presque complétement absentes à la base des cornes postérieures, disséminées assez régulièrement entre les cornes et au-dessus des cornes postérieures. Leurs prolongements entrecroisés forment deux bandes fibrillaires latérales (*cfl*) sur la limite entre la substance blanche et la substance grise. La couche de cellules nerveuses est interrompue sur la ligne médiane ventrale au-dessous du canal central de la moelle. On trouve sur cette ligne médiane un courant fibrillaire constant (*ffm*), assez fort et qui masque la Commissure inférieure, si elle existe. Les fibres longitudinales sont nombreuses, fortes

Digitized by Google

surtout dans la Colonne ventrale de la substance blanche, où se rencontrent au-dessous du canal central et sur la limite de la substance grise deux grosses fibres de Mauthner (*FM*), qui ne diffèrent de celles que STIEDA a indiquées chez l'Axolotl que par leur position plus rapprochée de la substance grise.

Les racines ventrales (fig. 3 *r.sp.v*) sont formées de faisceaux fibrillaires dont quelques éléments se recourbent au-dessus de la fibre de Mauthner pour pénétrer dans les cornes antérieures, tandis que d'autres se dirigent au-dessous du courant fibrillaire médian, et de là ne peuvent plus être suivis. Il est évident que ces fibres le traversent et s'étendent sur l'autre moitié du cerveau, mais ce passage est masqué d'abord par la présence du courant médian, puis par le fait du rapprochement de la fibre de Mauthner et de la substance grise. En effet chez l'Axolotl, la Commissure inférieure est située au-dessus des fibres de Mauthner ; supposez que ces fibres se rapprochent du canal central jusqu'à toucher les cellules de la névroglie, la Commissure ne sera plus distincte. C'est peut-être la principale cause de la disparition de la Commissure, car il existe aussi chez l'Axolotl, ainsi que j'ai pu m'en convaincre, un courant fibrillaire médian, moins accusé que chez le Protoptère.

Les éléments fibrillaires des racines dorsales (fig. 2 *r.sp.d*) sont contenus dans cette partie de la substance blanche qui se distingue faiblement comme cornes postérieures ; une partie des fibres se dirigent vers la limite dorsale de cette région et là disparaissent, prenant vraisemblablement un cours longitudinal. Les autres fibres s'étendent dans les cornes postérieures jusqu'au groupe de cellules de névroglie qui se trouve à leur base, pour disparaître au milieu d'elles. Il est extrêmement peu probable qu'il s'agisse de prolongements de ces cellules, qui donnent clairement naissance à des fibres de névroglie.

En somme, il y a un assez grand rapport entre les disposi-

Digitized by Google

tions histologiques de ces trois cerveaux, qui possèdent en commun les caractères suivants : la substance grise répète assez fidèlement la forme extérieure du cerveau ; elle est formée d'une région interne de cellules de névroglie qui donnent naissance par leurs prolongements au réseau fondamental de la substance blanche, et d'une région externe de cellules nerveuses, interrompue seulement sur la ligne médiane ventrale. Par cette interruption et par le groupement d'un certain nombre de cellules nerveuses dans la région ventrale s'indiquent les rudiments de cornes antérieures. Quant aux cornes postérieures il ne semble y en avoir aucune indication chez le Pétromyzonte, une portion de la substance blanche semble se différencier dans ce sens chez le Protoptère, et les premiers rudiments en sont formés chez l'Axolotl. Chez tous les trois les fibres longitudinales sont nombreuses, surtout dans la Colonne ventrale de substance blanche où quelques-unes acquièrent une taille énorme. Il ressort aussi de la comparaison que nous venons de faire que les rapports du système nerveux central de Protoptère sont plus intimes avec celui d'Axolotl qu'avec celui de Pétromyzonte. Cette conclusion tirée de l'étude de la moelle épinière sera confirmée par la comparaison des cerveaux.

Chez le Pétromyzonte, le passage de la moelle épinière à la moelle allongée s'accuse par une augmentation du nombre des cellules de la névroglie qui entourent le canal central. Les grosses cellules médianes sont repoussées vers la face dorsale et les grosses cellules extérieures amenées vers la face ventrale. Les fibres longitudinales sont aussi toutes ramenées à la face ventrale. Les cellules de la névroglie s'étalent sur tout le bord du sinus ; on y distingue un noyau allongé, elliptique, et un prolongement filiforme s'enfonçant dans la substance médullaire. Au-dessous de ces cellules on rencontre une couche de *Spongiosa*, qui ne renferme que quelques cellules isolées, mais qui est toute traversée d'un

Digitized by Google

côté par les prolongements des cellules épithéliales et de l'autre par les prolongements des cellules nerveuses sous-jacentes. Il existe deux groupes de grosses cellules nerveuses, l'un inférieur au ventricule, l'autre qui lui est supérieur, ce dernier présente une plus grande constance dans le nombre et la forme des cellules qui le composent. Il se montre de distance en distance au milieu du groupe de cellules inférieures une cellule colossale, pourvue de nombreux prolongements qui, selon AHLBORN, donnent naissance à quelques-unes des fibres de Mauthner. Lorsque ces cellules gigantesques ont disparu, on ne retrouve plus le groupe inférieur. Le groupe supérieur est un reste du noyau des racines sensibles, aussi il participe à la formation des racines sensibles du Vague. Il reste encore quelques traces de cellules nerveuses plus petites situées au-dessous de la *Spongiosa* subépithéliale.

AHLBORN distingue parmi les fibres de Mauthner trois groupes : 1° les latérales droites ; 2° les médianes croisées ; 3° les médianes droites. Les fibres latérales vont s'unir à des cellules recourbées dans le noyau inférieur de l'acoustique, et de ces mêmes cellules part une fibre qui quitte le cerveau avec la racine inférieure de l'acoustique. Les fibres médianes croisées entrent en relation avec les cellules du noyau acoustique, qui, comme les précédentes, envoient en avant un seul prolongement, une fibre acoustique qui va à la racine supérieure. Mais les fibres médianes droites n'ont vraisemblablement pas de rapport avec l'acoustique.

Au moment du passage de la moelle épinière à la moelle allongée chez l'Axolotl, le sillon longitudinal ventral disparaît et en même temps les cornes antérieures ne peuvent plus être distinguées. Les cornes postérieures sont poussées sur les côtés, et à l'ouverture du sinus rhomboïdal elles ont disparu. Dès lors la substance grise reproduit exactement la forme extérieure du cerveau. Autour du sinus les cellules

Digitized by Google

épithéliales prennent une disposition plus régulière, elles ne forment plus qu'une seule couche de cellules pyramidales, dont la base est au ventricule et le sommet fournit un long prolongement filiforme. C'est une disposition qui, au dire de Stieda, se conserve dès lors dans toutes les autres parties du cerveau. A l'épithélium fait suite une zone de noyaux, formée incontestablement en partie de cellules nerveuses, en partie de cellules de la névroglie, mais le départ entre elles est impossible à faire. A cette zone s'appuient un certain nombre de cellules nerveuses, enfouies dans une substance fondamentale finement granuleuse, qui occupent la périphérie de la substance grise, s'étendant aussi sur la ligne médiane ventrale. Ce qui est caractéristique, c'est la distribution très uniforme des cellules nerveuses, qui ne sont pas disposées en groupes particuliers, en relation avec les racines nerveuses. Les fibres longitudinales sont de faible calibre, sauf celles de la partie ventrale. Les fibres de Mauthner se comportent comme chez les Poissons, elles se rapprochent peu à peu, se croisent et ensuite disparaissent, mais Stieda n'a pas réussi à établir leurs relations avec des cellules. J'ajouterai que le courant fibrillaire médian ventral n'est plus constant, mais se montre à certains intervalles ; cependant sur presque toute la longueur de la moelle allongée, la place qu'il doit occuper est respectée et les cellules nerveuses ne s'y établissent que dans la partie tout à fait antérieure.

Chez le Protoptère on trouve la répétition des mêmes dispositions (Pl. II, fig. 5). Les cornes antérieures, déjà si peu indiquées dans la moelle épinière, le sont de moins en moins et toute trace de cornes postérieures disparaît absolument à l'ouverture du sinus. La substance grise reproduit exactement la forme de la coupe entière. Autour du quatrième ventricule se trouve une seule rangée de cellules épithéliales, puis de nombreuses couches de cellules de névroglie, et à la face

Digitized by Google

dorsale les deux groupes de petites cellules qui se continuent. Les cellules nerveuses constituent une couche périphérique qui ne s'étend cependant ni sur la ligne médiane ventrale, ni sur la ligne médiane dorsale.

Lorsque s'ouvre le sinus rhomboïdal la disposition devient un peu plus compliquée (Pl. II, fig. 8). La substance grise doit être distinguée en trois régions un peu différentes : la première accompagne la face ventrale du sinus et les faces latérales jusqu'à mi-hauteur des corps restiformes. On y rencontre des cellules épithéliales paraissant sur deux rangs, de nombreuses couches de cellules de la névroglie et à la face ventrale une couche de cellules nerveuses. Cette région correspond absolument à celle de l'Axolotl. La moitié supérieure des corps restiformes présente d'abord une extension des deux groupes de petites cellules de névroglie, qui ne revêtent plus les cellules épithéliales du sinus, mais laissent s'introduire entre elles et le sinus de nouvelles couches de cellules plus nombreuses, qui prennent plus fortement la couleur, et qui occupent toute la face dorsale des corps restiformes (Pl. III, fig. 11). Ces cellules n'ont rien qui leur corresponde dans le cerveau de l'Axolotl. Ce groupe de cellules dorsales semble avoir pour mission de fournir les éléments d'une région de substance blanche qui n'existe pas chez l'Axolotl, car les corps restiformes sont beaucoup plus prononcés chez le Protoptère. La couche unique de cellules nerveuses s'étend peu à peu jusque près du sommet des corps restiformes, formant toujours la couche périphérique de la substance grise. S'il existe dans la moelle allongée une commissure inférieure, elle est encore masquée tantôt par un courant fibrillaire médian, tantôt par un cordon de petits noyaux qui occupe la même place, quand le courant fibrillaire n'est pas présent.

Les fibres de Mauthner se comportent comme chez l'Axolotl, elles se rapprochent sur la ligne médiane, se croisent et plus loin disparaissent. J'ai pu constater qu'elles n'ont pas de

Digitized by Google

relations avec de grosses cellules en cette région du cerveau, et qu'elles se divisent en nombreuses fibres de moindre grosseur. Les corps restiformes diminuent de hauteur et augmentent de largeur, les cellules qui accompagnent la face dorsale occupent à elles seules une région de forme arrondie qui se détache des corps restiformes et disparaît bientôt. Alors l'aspect de la moelle allongée redevient absolument identique à celui que présente la moelle d'Axolotl.

Le cerveau de Protoptère s'éloigne par la structure de sa moelle allongée du cerveau de Pétromyzonte et se rapproche de celui d'Axolotl. Ce qui est le plus remarquable, c'est que chez le Protoptère, comme chez l'Axolotl, les cellules nerveuses ont conservé une disposition uniforme excessivement simple, tandis que chez le Pétromyzonte, il y a dès le début une indication de groupement des cellules nerveuses, en rapport avec les racines des nerfs crâniens. Il est cependant un point commun à ces trois cerveaux et qui présente un grand intérêt. Tous les trois possèdent dans la moelle épinière des fibres longitudinales d'un fort calibre, des fibres de Mauthner. Elles se poursuivent sur une certaine étendue de la moelle allongée, se rapprochent sur la ligne médiane et plus loin disparaissent. Il est à remarquer que chez le Pétromyzonte, où ces fibres sont très nombreuses, elles échappent pour la plupart à un entrecroisement, tandis que l'entrecroisement est la règle pour celles moins nombreuses qui se rencontrent chez le Protoptère et l'Axolotl. Ces fibres chez le Pétromyzonte semblent en rapport, dans la moelle allongée, avec de grosses cellules nerveuses, tandis qu'un rapport pareil n'a pas pu être observé chez l'Axolotl, et n'existe pas chez le Protoptère. Il faut ajouter que la structure de la moelle allongée chez le Pétromyzonte semble en tout point plus compliquée que chez l'Axolotl et le Protoptère, ce qui empêche d'établir une comparaison détaillée.

Digitized by Google

Le cervelet de l'Axolotl est une simple lamelle qui passe sur ses côtés sans limite définie dans les parois latérales du quatrième ventricule. A ce moment l'entrecroisement des fibres a disparu au-dessous du sillon central, fait que STIEDA attribue à l'absence de racines nerveuses. A la place on rencontre une simple commissure que STIEDA compare au Pont de Varole. Il existe un faisceau de fines fibres nerveuses, qui de chaque côté unit la moelle allongée à la substance grise du cervelet. Le cervelet est composé d'une région profonde tournée vers la moelle et d'une région externe tournée vers le mésocéphale. La région profonde est formée de cellules épithéliales, de plusieurs couches de noyaux et d'une couche de cellules nerveuses rondes. La région externe comprend une substance fondamentale granuleuse avec de rares noyaux. D'après mes observations, j'ai quelques doutes sur l'existence de cellules nerveuses dans le cervelet, la région profonde me semble constituée d'une masse assez uniforme de cellules de la névroglie.

Le cervelet du Protoptère (Pl. III, fig. 11 et 12) possède aussi une région profonde de substance grise, qui à la partie postérieure est composée de cellules toutes semblables, mais un peu en avant présente une couche de cellules épithéliales dans la partie qui forme le toit du quatrième ventricule, et au-dessus des cellules de névroglie très régulièrement ordonnées, mais pas de cellules nerveuses. Dans les parties latérales qui forment les lobes du cervelet, il n'y a pas de cellules épithéliales et les cellules de névroglie sont très irrégulièrement disposées ; ces parties latérales se fusionnent avec les corps restiformes et la communication entre la moelle allongée et le cervelet ne se fait pas par un courant de fibres mais par des couches de cellules (fig. 12). Le cervelet possède en outre une région superficielle de substance blanche tournée vers le mésocéphale.

De ces dispositions il me semble résulter que les rapports



Digitized by Google

du cervelet à la moelle ne sont pas les mêmes chez l'Axolotl et le Protoptère. Chez le premier, le cervelet est tout simplement la partie antérieure du toit du quatrième ventricule qui s'est épaissie, tandis que la plus grande partie est devenue une membrane mince, et cette partie antérieure présente la disposition histologique qui s'est montrée avant l'ouverture du sinus. Chez le Protoptère le cervelet semble formé autrement; ce sont des prolongements recourbés des corps restiformes qui ont conservé leur disposition histologique, et qui s'étendant en arrière au-dessous du mésocéphale ont repoussé, déchiré et plissé le toit membraneux du sinus rhomboïdal.

Chez le Pétromyzonte, la moelle épinière et la moelle allongée sont caractérisées par la présence de cellules gigantesques et de très grosses fibres ; on ne retrouve plus ni les unes ni les autres dans le reste du cerveau. Cependant on rencontre la même disposition que dans la moelle : épithélium, *Spongiosa* sans cellules, puis une couche de petites cellules. Dans la région de l'infundibulum, la *Spongiosa* subépithéliale fait défaut et les petites cellules se placent contre l'épithélium ; dans le prosencéphale les cellules sont distribuées irrégulièrement dans toute la masse des hémisphères.

Chez l'Axolotl, la substance grise du mésocéphale répète très exactement la forme extérieure, elle est composée d'une couche épithéliale uniforme, environnée d'une zône de cellules de névroglie dont les diverses couches sont séparées par de petites lames de substance fondamentale granuleuse. Des cellules nerveuses se rencontrent, au dire de Stieda, à la base du sillon central, dans la région qui précède la sortie du nerf de la troisième paire. De très rares faisceaux fibrillaires obliques se rencontrent dans le toit du mésocéphale, et dans la base au-dessous de la substance grise se trouvent des fibres longitudinales, dont un certain nombre pénètrent dans l'oculo-moteur.

Digitized by Google

Il me semble qu'il ne doit pas y avoir tant de choses au-dessous du sillon central, attendu que l'Aqueduc avec son entourage de cellules arrive tout près de la face ventrale. Il y a bien quelques cellules nerveuses, mais elles se trouvent au tiers de la hauteur de l'Aqueduc et des deux côtés.

Le mésocéphale du Protoptère présente tout d'abord la même disposition que celui de l'Axolotl (Pl. III, fig. 11 et 12) : épithélium et couches de cellules de névroglie, mais il n'existe pas de cellules nerveuses, ni au-dessous de l'Aqueduc, ni sur les côtés. Ce n'est que dans la partie antérieure, quand la moelle allongée s'étend en pédoncules cérébraux au-dessous du mésocéphale, que se rencontrent sur les côtés de l'Aqueduc quelques cellules nerveuses et un paquet de fibres longitudinales dont la plupart passent dans la racine de l'oculo-moteur.

Dans sa description de l'entrencéphale d'Axolotl, Stieda signale sur toute son étendue une fente dorsale qui s'étend jusqu'à la base du cerveau et partage l'entrencéphale en deux parties latérales qui sont les couches optiques. La disposition des éléments cellulaires est la même que dans le mésocéphale, mais on ne rencontre pas de cellules nerveuses. Des fibres nerveuses ne se présentent avec clarté que dans la partie antérieure qui est en rapport avec les hémisphères. Cette description de Stieda n'est ni complète, ni parfaitement exacte, et bien que je ne fasse pas positivement une étude du cerveau d'Axolotl, il est nécessaire, pour que je puisse établir une comparaison avec le cerveau de Protoptère, que je donne ici d'une manière un peu plus complète le résultat de mes observations sur le cerveau d'Axolotl.

La fente dorsale signalée par Stieda n'existe qu'à la partie tout à fait antérieure de l'entrencéphale et sur une étendue restreinte. Par conséquent les couches optiques sont encore reliées ensemble d'une manière tout à fait complète, dans toute la région au moins où se rencontre le nerf optique. Il existe

Digitized by Google

en outre un lobule optique dans lequel pénètre un ventricule optique qui est en communication avec le troisième ventricule. La cavité du lobule optique se prolonge ventralement en deux diverticules latéraux ; elle est accompagnée d'un épithélium de cellules particulièrement allongées enveloppées de cellules de névroglie régulièrement disposées en nombreuses couches. Le chiasma des nerfs optiques est formé de fibres si fines que Stieda n'a pas pu les poursuivre. Elles se prolongent en deux faisceaux latéraux jusqu'au toit de l'entrencéphale. Il existe en arrière de ces faisceaux d'autres courants fibrillaires qui établissent un rapport entre l'entrencéphale et l'infundibulum. L'infundibulum, prolongement impair où se continue la cavité de l'entrencéphale, est plus large que le cerveau, sa paroi dorsale est excessivement mince, membraneuse, tandis que sa paroi ventrale est très épaisse, composée de cellules épithéliales, de nombreuses couches de cellules de névroglie, et au-dessous de substance blanche. L'hypophyse est petite, formée d'un complexe de cordons solides, constitués d'une couche de cellules épithéliales, comprenant de nombreux vaisseaux sanguins. L'hypophyse ne pénètre pas dans le ventricule de l'infundibulum, mais vient s'appliquer sur la paroi ventrale, qu'elle partage en deux. C'est ainsi que s'établit la soudure entre l'infundibulum et l'hypophyse. Dans toute son étendue, l'hypophyse est pleine, elle ne présente pas de lumen.

Chez le Protoptère, la disposition de l'entrencéphale rappelle complètement celle que je viens d'indiquer pour l'Axolotl. La différence la plus marquée se rencontre dans la manière dont l'hypophyse s'unit à l'infundibulum, puisque l'hypophyse pénètre dans le ventricule de l'infundibulum. L'entrencéphale se distingue du mésocéphale par la forme plus contournée, moins simple du ventricule et parce que la couche épithéliale est en général moins marquée, par places complétement absente. Les cellules de la névroglie sont plus nombreuses et moins régulièrement disposées.

Digitized by Google

Les hémisphères de l'Axolotl présentent encore une disposition analogue ; les ventricules sont revêtus d'une couche épithéliale, mais elle n'est pas continue et manque par places. Toute la substance blanche est parsemée de nombreuses cellules de névroglie, plus pressées vers le centre qu'à la périphérie. Parmi les cellules les plus externes ici et là quelques cellules nerveuses à peine plus grosses que celles de la névroglie. La substance blanche forme autour de la substance grise une couche de minime épaisseur. Dans la région postérieure, à la base du cerveau, une commissure inférieure réunit les deux hémisphères. Des faisceaux fibrillaires qui se rencontraient dans les parois latérales de l'entrencéphale se poursuivent sur un court espace dans la partie postérieure des hémisphères. Il existe, d'après Stieda, à la partie antérieure un *Tuberculum olfactorium* creux, dont la cavité est en communication avec les ventricules latéraux, et dont la surface est recouverte de faisceaux petits, entrecroisés, qui sont l'origine du nerf olfactif.

La description de Stieda me semble inexacte pour toute la partie antérieure des hémisphères et voici le résultat de mes observations. Les hémisphères dont la coupe conserve sur une grande longueur une forme circulaire présentent d'abord deux proéminences latérales uniquement composées de substance blanche. La substance grise semble se concentrer autour du ventricule dont la largeur diminue ; en même temps les cellules de la névroglie s'étendent vers la face ventrale des hémisphères et l'occupent sur un certain espace, nombreuses et serrées. Plus loin la forme du ventricule qui répétait exactement celle de la surface externe, se modifie un peu et prend l'apparence d'une massue, la partie élargie tournée vers le haut, puis continue à s'aplatir. Peu à peu le ventricule est oblitéré. La substance grise s'étend alors en forme de croissant de la face dorsale à la face ventrale, en suivant le bord de la face interne ; en outre elle s'étend un peu sur

Digitized by Google

la face ventrale. Pendant que ces changements se sont effectués sur les coupes successives, les protubérances latérales sont devenues presque ventrales et présentent l'enchevêtrement de nombreux faisceaux fibrillaires. Le ventricule s'est oblitéré d'abord à la face ventrale, et subsiste un peu plus longtemps vers la face dorsale. La substance grise occupe ensuite toute la face latérale interne des hémisphères, et s'étend passablement sur la face dorsale et un peu sur la face ventrale ; elle est formée de quelques couches de cellules serrées qui se colorent fortement, qui suivent les bords de la coupe, et à l'intérieur, d'un grand nombre de cellules disséminées dans une substance fondamentale granuleuse. Les protubérances latéro-ventrales sont les lobules olfactifs, d'où prennent bientôt naissance les nerfs olfactifs qui se dirigent vers la face dorsale.

Les hémisphères du Protoptère (Pl. V) se distinguent par une absence presque complète de cellules épithéliales ; autour des ventricules se rencontrent une ou deux couches de cellules plus serrées, moins arrondies, ou cubiques par places, qui en un ou deux points sont remplacées par des cellules épithéliales allongées. Tout autour, de nombreuses cellules sont disséminées envahissant presque complétement la substance blanche. A la partie postérieure se rencontrent quelques petites cellules nerveuses dispersées dans le plancher des hémisphères ; à la partie antérieure le toit des hémisphères en renferme aussi quelques-unes. Le lobule olfactif est un peu différent de celui de l'Axolotl. Sa formation est indiquée dans l'Anatomie du Cerveau, il ne me reste qu'à exposer brièvement sa structure. La partie supérieure du ventricule latéral, détachée pour former le ventricule olfactif, est entourée de cellules de névroglie toutes semblables, qui après la disparition de la cavité forment un groupe de cellules occupant la face ventrale du lobule en deux couches séparées par une lame de substance blanche. A la face

Digitized by Google

dorsale du lobule se montrent quelques cellules nerveuses en une seule couche. De nombreuses fibres entrecroisées apparaissent bientôt à la place de ces cellules et donnent naissance au nerf olfactif.

Il y a donc une différence considérable entre les lobules olfactifs de l'Axolotl et ceux du Protoptère : chez le premier, ils occupent une position latérale, proviennent uniquement de la substance blanche des hémisphères et ne sont point en communication avec les ventricules latéraux ni avec les cellules qui les entourent. Chez le second, ils occupent une position dorsale, les ventricules latéraux s'y prolongent, sur une petite étendue, il est vrai, mais une partie des cellules des hémisphères passent avec le ventricule qu'elles accompagnent dans le lobule olfactif et y demeurent après la disparition de toute cavité.

La glande pinéale d'Axolotl se rencontre sur la face dorsale de l'entrencéphale et s'étend en avant sur les hémisphères. Selon la description de Stieda, elle ne présente pas d'éléments nerveux, mais elle est composée de vaisseaux sanguins revêtus immédiatement et individuellement d'un épithélium. Le tout est entouré de la pie-mère. En somme la structure rappelle tout à fait celle d'un plexus choroïdien et on observe facilement qu'elle est en continuité avec le plexus des ventricules latéraux. Mais le corps dont parle Stieda n'apparaît sur les coupes qu'alors qu'il n'existe plus qu'un prolongement antérieur informe de l'entrencéphale, étranglé entre les extrémités postérieures des hémisphères, qui présentent déjà assez d'importance, et possèdent leurs ventricules. Bien plus, ce corps ne présente son développement tel qu'il est décrit par Stieda que lorsque l'entrencéphale a complétement disparu. D'un autre côté, au moment où les coupes rencontrent la partie tout à fait postérieure des hémisphères, il y a une séparation marquée dans l'entrencéphale, indiquée principalement dans la substance grise,

Digitized by Google

mais qui se manifeste à l'extérieur par une constriction qui s'établit entre la plus grande partie de la coupe et une petite partie dorsale, divisée en deux moitiés qui ne se touchent plus et sont séparées par du plexus. Ces deux corps dorsaux sont en continuité complète avec l'entrencéphale et présentent la même succession d'éléments histologiques, mais leur épaisseur diminue rapidement, surtout dans la partie qui communique au reste de l'entrencéphale et qui forme un pédoncule tout occupé de cellules de névroglie ; la partie supérieure est formée d'une région interne de substance blanche enveloppée d'une couche de substance grise, interrompue au point où s'attache le pédoncule. Ces deux corps sont en continuité avec une capsule membraneuse qui forme le toit du corps considéré par Stieda comme représentant la glande pinéale. Ces corps postérieurs disparaissent bientôt et alors se rencontre le corps décrit par Stieda. Il me semble que l'épiphyse est formée de ces deux corps postérieurs et du corps antérieur qui présente l'aspect d'un plexus choroïdien.

Telle est aussi la composition de la glande pinéale chez le Protoptère. Les deux corps postérieurs sont formés d'une calotte de substance grise recouvrant de la substance blanche qui occupe le centre et la partie inférieure. Le corps antérieur est formé d'un repli très contourné de la toile choroïdienne, enfermant entre deux lames épithéliales les vaisseaux sanguins qui lui viennent de la pie-mère.

En résumé, toute la partie antérieure du cerveau qui comprend le mésocéphale, l'entrencéphale et les hémisphères présente une grande ressemblance chez l'Axolotl et le Protoptère, tandis que les rapports entre le Protoptère et le Pétromyzonte sont à ce point de vue plus éloignés. Il est à remarquer que chez l'Axolotl comme chez le Protoptère, le mésocéphale et l'entrencéphale sont des lobes impairs, et qu'ils se continuent si parfaitement qu'il serait impossible

Digitized by Google

de les distinguer, autant à l'aspect extérieur que par la structure histologique, si l'entrencéphale ne donnait pas naissance à des formations déterminées, dont l'apparition seule avertit l'observateur que l'entrencéphale a succédé au mésocéphale.

Cette comparaison aboutit à séparer le Pétromyzonte, dont le cerveau est plus compliqué dans sa partie postérieure, plus simple dans sa partie antérieure, de l'Axolotl et du Protoptère, qui présentent une ressemblance étroite : la forme générale du cerveau, la disposition relative des parties qui le composent et l'ordre de succession des éléments dont il est formé sont essentiellement les mêmes dans les deux types.

## Anatomie microscopique du cerveau.

Je vais entreprendre de donner une description détaillée de l'anatomie microscopique du cerveau de Protoptère. Pour que cette partie de mon travail fût complète, il faudrait qu'elle s'appuyât sur l'observation de coupes longitudinales aussi bien que transversales, malheureusement je n'ai pas obtenu de coupes longitudinales suffisantes pour une étude approfondie.

### *Moelle épinière.*

Il n'entrait pas dans le plan de mon travail d'étudier la moelle épinière dans toute son étendue. En conséquence, je ne puis donner ici qu'un aperçu de sa disposition histologique dans une très faible portion, celle qui est très rapprochée du cerveau, et je n'indique les résultats de mon étude à ce sujet que comme point de comparaison avec la disposition que présente la moelle allongée.

Je distingue dans la moelle épinière (Pl. II, fig. 1) quatre

Digitized by Google

espèces de cellules : 1° les grosses cellules centrales (*gcc*), cellules allongées, fusiformes, qui semblent entourer sur deux ou même trois rangs le canal central de la moelle, mais qui ne forment en réalité qu'une seule couche épithéliale de cellules très serrées dont les noyaux occupent différents niveaux; 2° les petites cellules dorsales (*pcd*), plus arrondies, plus serrées, et plus nombreuses qui forment deux masses ovales à droite et à gauche de la ligne médiane, un peu plus haut que le canal central ; 3° les cellules intermédiaires (*ci*), cellules arrondies, assez semblables pour la dimension aux petites cellules dorsales, mais plus clairsemées, quelques-unes un peu allongées, qui entourent immédiatement les deux premières espèces de cellules ; 4° extérieurement encore, formant comme une couche périphérique, surtout marquée du côté ventral, de grosses cellules, pourvues de noyaux volumineux, fortement granuleux, qui ont une forme de fuseaux, de poires ; quelques-unes sont arrondies, mais de dimensions plus considérables que les cellules intermédiaires ; je les appellerai cellules extérieures (*ce*).

Dans son ensemble la substance grise présente la forme d'un cœur de jeu de cartes, retourné de manière à présenter sa pointe à la face dorsale ; la partie médiane inférieure en est occupée par les grosses cellules centrales entourant le canal de la moelle, les parties latérales inférieures, que l'on peut appeler les cornes antérieures, renferment uniquement des cellules extérieures, tandis que les petites cellules dorsales disposées en deux masses ovales en occupent la partie supérieure qui se termine en pointe. De toutes les cellules renfermées dans la substance grise, les cellules extérieures seules représentent les éléments nerveux, c'est-à-dire qu'elles seules donnent naissance à des fibres nerveuses ; toutes les autres cellules doivent être considérées comme cellules de la névroglie ; elles donnent naissance aux fibres de névroglie qui constituent le réseau fondamental de la substance blan-

Digitized by Google

che. La substance grise est parcourue de fibres qui proviennent en grand nombre des grosses cellules centrales. Les cellules intermédiaires semblent placées dans les mailles d'un réseau que STIEDA a désigné chez l'Axolotl du nom de *Substantia reticularis*, et dont les éléments proviennent des grosses cellules centrales. Ces cellules donnent naissance encore à des prolongements filiformes, qui traversent toute la substance grise entre les cellules intermédiaires et s'étendent encore dans la substance blanche où je n'ai pas pu les suivre. D'autres prolongements des grosses cellules centrales se dirigent à partir de la face ventrale du canal central directement sur la ligne médiane de la coupe, formant un faisceau très constant, placé entre les cornes antérieures (*ffm*).

A côté de tous ces éléments fibrillaires de névroglie se rencontrent deux courants fibrillaires nerveux (*cfl*), situés sur les limites de la substance blanche. Ils sont formés des prolongements enchevêtrés des cellules extérieures qui constituent la couche périphérique de la substance grise. Ces courants envoient des prolongements dans la substance blanche, quelques-uns vers la face ventrale, d'autres plus nombreux vers les faces latérales. Les petites cellules dorsales donnent naissance à quelques minces faisceaux de fibres qui traversent les deux courants fibrillaires latéraux et se poursuivent dans la substance blanche en se dirigeant vers la face dorsale. La région occupée par ces fibres présente ainsi une disposition spéciale qui la distingue de la substance blanche qui l'environne : c'est elle qui forme les cornes postérieures.

Pour nous orienter plus facilement dans la description de la substance blanche, il faut y distinguer une colonne dorsale, des colonnes latérales et une colonne ventrale. La structure de la substance blanche est plus claire et plus simple dans la colonne dorsale (*cbd*). Elle s'y compose d'un

Digitized by Google

fin treillis de fibres qui se croisent un peu dans tous les sens, mais dont la plupart sont orientées dans la direction qui va des cellules de la substance grise vers la surface. Sur la ligne médiane se rencontre une double rangée de cellules de la névroglie, petites, arrondies, qui se détachent de la substance grise et s'écartent en suivant les deux lèvres du sillon médian dorsal, pour venir s'appliquer à la surface de la moelle. Il existe ainsi un revêtement extérieur cellulaire (*rec*), composé d'un seul rang de cellules, sauf aux points médians de la face ventrale et de la face dorsale. Toutes ces cellules appartiennent à la catégorie des cellules de la névroglie.

Les colonnes latérales sont un peu plus compliquées (*cbl*). On y voit apparaître de nombreuses fibres longitudinales, tandis que ces fibres semblent faire complétement défaut à la colonne dorsale, sur le plus grand nombre de coupes. Il existe cependant un groupe assez constant de fibres longitudinales dans l'angle compris entre le bord dorsal des cornes postérieures et la couche de cellules nerveuses qui fait la limite de la substance grise. Les colonnes latérales sont comprises entre les cornes postérieures et les cornes antérieures. Mais les premières, formées d'un fort courant fibrillaire, s'étendent des limites de la substance grise jusqu'à la surface de la moelle, tandis que les cornes antérieures sont à peine marquées. Il existe donc une région de substance blanche, comprise entre les cornes antérieures et la surface de la moelle, qui fait la limite entre la colonne latérale et la colonne ventrale. Cette région présente une disposition un peu différente : elle renferme des prolongements fibrillaires de la névroglie un peu plus nombreux, quelques gros prolongements des cellules nerveuses qui ne pénètrent qu'à une faible distance dans la substance blanche et disparaissent brusquement, sans doute pour prendre un cours longitudinal. En outre on rencontre un certain nombre de fibres longitudina-

Digitized by Google

les, mais moins fréquentes que dans le reste de la colonne latérale, qui présente comme enchâssées dans les mailles d'un fin réseau de fibrilles un grand nombre de fibres longitudinales pressées les unes contre les autres et très rapprochées des bandes fibrillaires latérales.

La colonne ventrale a une structure moins complexe (*cbv*). Le treillis de fibrilles est considérablement réduit et ne joue plus qu'un rôle secondaire. La ligne médiane est occupée par un faisceau fibrillaire compacte accompagné d'un petit nombre de cellules (*ffm*). Après avoir parcouru un peu plus de la demi-hauteur de la colonne, le faisceau se divise en deux branches qui se dirigent l'une à droite, l'autre à gauche, en suivant une direction à peu près parallèle à la surface de la moelle. Ces deux faisceaux latéraux sont beaucoup plus larges que le faisceau primitif dont ils dérivent. Tout le reste de la colonne ventrale est occupé par des fibres longitudinales très nombreuses et très serrées (*f.l.sp*), parmi lesquelles deux se font remarquer par leur grosseur, ce sont deux fibres de Mauthner (*FM*). Elles n'ont du reste aucune différence avec les autres fibres longitudinales que celle qui résulte de leur dimension. Ces deux fibres se trouvent placées à la limite de la substance grise et embrassent entre elles le faisceau fibrillaire médian. Elles ont sur la coupe une forme elliptique, et leur petit axe est dans la direction dorso-ventrale. Dans la substance blanche sont encore distribués irrégulièrement quelques vaisseaux sanguins.

Quant aux racines nerveuses, elles sont alternantes. On rencontre sur une coupe la racine dorsale et un peu plus loin la racine ventrale qui lui correspond. Les racines dorsales (Pl. II, fig. 2, *r.sp.d*) sont beaucoup plus volumineuses et composées de fibres plus fines. Elles quittent le cerveau dans la région des cornes postérieures. En suivant les fibres depuis la racine vers l'intérieur du cerveau, on en distingue

Digitized by Google

deux catégories : les unes se dirigent un peu obliquement par rapport à la direction des fibrilles de névroglie des cornes postérieures ; elles atteignent ainsi le bord dorsal des cornes, pénètrent dans la colonne dorsale de substance blanche et là se perdent, prenant vraisemblablement un cours longitudinal. L'étude de coupes longitudinales le prouverait certainement, mais à défaut de cette démonstration, je puis m'appuyer sur l'existence d'un faisceau de fibres longitudinales compris entre la paroi dorsale des cornes postérieures et le courant fibrillaire latéral sur la limite de la substance grise. Les autres fibres qui forment la racine dorsale se séparent des précédentes pour suivre un cours parallèle à celui des fibrilles de névroglie, franchir avec elles le courant fibrillaire latéral et arriver jusqu'au groupe des petites cellules dorsales, où il est impossible de les suivre. Quel est leur sort ultérieur ? Je l'ignore. Il est bien peu probable qu'il existe parmi les petites cellules dorsales quelques cellules nerveuses qui leur donneraient naissance. Peut-être des fibres longitudinales se sont-elles étendues sur la limite des cellules de la névroglie, pour se diriger de là vers une racine nerveuse ?

Les racines ventrales (Pl. II, fig. 3 *r. sp. v*) moins volumineuses et composées de fibres plus grosses, semblent au premier abord sortir des faisceaux fibrillaires latéraux de la colonne ventrale. C'est là leur apparence constante. Mais si l'on suit le cours de ce faisceau on le voit aussi composé de fibres de deux sortes : les unes après avoir traversé la substance blanche en suivant une direction à peu près parallèle au faisceau fibrillaire médian et être arrivées sur les limites de la substance grise au-dessous du canal central, se recourbent au-dessus de la fibre de Mauthner pour pénétrer dans les cornes antérieures. D'autres fibres se dirigent obliquement vers le faisceau fibrillaire médian pour disparaître au-dessous de lui. Je n'ai pu suivre aucune fibre plus loin,

Digitized by Google

mais il est indubitable qu'elles franchissent le faisceau médian, et s'étendent de l'autre côté du cerveau vers les cornes antérieures.

### *Moelle allongée.*

Le passage de la moelle épinière à la moelle allongée se manifeste dans la disposition histologique de la manière suivante. Les cellules épithéliales qui entouraient uniformément le canal central commencent à s'éloigner de son bord dorsal, indiquant ainsi la direction dans laquelle va s'allonger le canal. A mesure que s'effectue l'extension du canal, les cellules épithéliales se portent de plus en plus près de la face dorsale, se frayant un chemin entre les deux groupes de petites cellules dorsales qu'elles écartent l'un de l'autre. Les cellules épithéliales latérales, se trouvant occuper un espace plus considérable, sont moins pressées les unes contre les autres, et se présentent en une seule couche, tous les noyaux occupant le même niveau. Par l'élargissement inférieur du canal, les cellules extérieures, qui formaient par leur rapprochement les cornes antérieures, s'éloignent les unes des autres, et les cornes antérieures ne sont absolument plus indiquées. Les deux groupes de petites cellules dorsales s'étalent un peu pour occuper toute la hauteur du prolongement dorsal en forme de col étroit du canal central, et la conséquence en est que les fibrilles qui en partent sont moins pressées les unes contre les autres, la région qu'elles occupent, devenue plus large, ne se distingue plus du reste de la substance grise, en sorte que toute indication des cornes postérieures est effacée.

A. Dans la première partie de la moelle allongée, celle qui s'étend jusqu'à l'ouverture du sinus rhomboïdal, on distingue donc facilement une disposition histologique qui peut se rapporter dans ses grands traits à celle que j'ai indiquée

Digitized by Google

pour la moelle épinière. Quand le canal devient très élargi vers le bas, étendu en long col vers le haut (Pl. II, fig. 4), nous retrouvons les quatre espèces de cellules : 1° les grosses cellules centrales (*gcc*), entourant une cavité de plus grande étendue, ne se trouvent plus que sur un seul rang. Elles conservent leur forme allongée et sont encore surtout nombreuses à la partie ventrale du canal ; sur les parties latérales, elles sont un peu clairsemées. A la partie dorsale se trouve un amas de cellules arrondies (*gcc*), qui ont une grande ressemblance avec les cellules dorsales. Cependant j'ai pu me convaincre en suivant une série de coupes que cette masse de cellules ne provient point des petites cellules dorsales, mais bien des grosses cellules centrales qui occupaient la face dorsale du canal central et qui sont restées à la partie dorsale du ventricule. 2° Sur les côtes du ventricule se retrouvent les deux groupes de petites cellules dorsales (*pcd*). 3° Les cellules intermédiaires (*ci*) sont très nombreuses et occupent la même position que précédemment. 4° Les cellules extérieures (*ce*) forment une couche ininterrompue, s'étendant depuis la fibre de Mauthner jusqu'à la face dorsale de la coupe.

En somme, la substance grise forme ici un ovale encadrant le quatrième ventricule et s'étendant jusqu'à la face dorsale de la moelle. Les fibres qui partent des cellules de la névroglie sont : 1° de loin en loin un faisceau ventral, provenant des grosses cellules centrales de la partie ventrale du ventricule ; on ne le rencontre plus sur toutes les coupes ; 2° des fibres partant individuellement des grosses cellules centrales sur les côtés du ventricule (*fima*), traversant toute la substance grise et s'étendant ensuite dans la substance blanche où elles se perdent ; 3° des fibres qui naissent des petites cellules dorsales et s'étendent dans la partie supérieure des colonnes latérales. Ni le groupe de cellules situé à la face dorsale du ventricule, ni les cellules intermédiaires ne semblent donner naissance à des fibres. — Les prolonge-

Digitized by Google

ments enchevêtrés des cellules extérieures forment deux bandes fibrillaires latérales (*c fl*), qui s'étendent sur la limite de la substance blanche jusqu'à la face dorsale de la coupe.

Quant à la substance blanche, il n'y a plus de colonne dorsale. Je l'ai dit, la substance grise s'étend jusqu'à la face dorsale, et la substance blanche y est tout au plus réduite à une bande étroite. Dans les colonnes latérales (*cbl*), la région supérieure présente un fin treillis de fibrilles, qui s'entrecroisent en se dirigeant directement des bandes fibrillaires latérales, qu'elles traversent, vers la surface de la moelle. On n'y rencontre pas de fibres longitudinales. Cette région supérieure de la colonne latérale me semble provenir de la colonne dorsale de la moelle épinière, rejetée sur le côté par l'extension du ventricule. Le reste de la colonne latérale se distingue en deux régions : une inférieure qui présente un riche treillis de fibrilles de névroglie et quelques prolongements nerveux des cellules extérieures ; les fibres longitudinales y sont peu nombreuses et dispersées. Au-dessus une région intermédiaire, qui se distingue par la présence constante d'un groupe de fibres longitudinales serrées les unes contre les autres et qui sont appliquées contre les bandes fibrillaires latérales qui constituent la limite de la substance grise. La colonne ventrale (*cbv*) a subi aussi une modification ; nous y voyons un treillis de fibres qui se croisent, les fibres longitudinales (*fl sp*) sont moins nombreuses et moins serrées, et l'on retrouve toujours les deux fibres de Mauthner (*F M*). Mais elles sont écartées de la substance grise ; elles ont conservé leur place sous la face ventrale du ventricule, mais entre elles et les grosses cellules centrales se sont intercalées quelques fibres longitudinales de moindre grosseur. Le faisceau fibrillaire médian n'existe plus constamment, ce n'est qu'à certains intervalles qu'on le voit réapparaître ; mais à sa place on trouve une rangée de cellules de la névroglie qui vont rejoindre la couche de cellules entourant la substance blanche,



Digitized by Google

comme dans la moelle épinière. Les deux faisceaux fibrillaires latéraux (*ffv*), dérivant du faisceau médian, se retrouvent, s'étendant à droite et à gauche tout près de la face ventrale. Mais en outre je distingue une décussation (*d*). Il y a quelques fibres dans la colonne ventrale qui s'étendent d'une des moitiés de la coupe à l'autre, mettant ainsi en communication le côté droit avec le côté gauche. Cette décussation se présente au-dessous du groupe des fibres longitudinales.

Un peu plus loin (Pl. II, fig. 5), la forme du ventricule a changé, le prolongement dorsal en forme de col s'est élargi, et la disposition histologique s'est aussi un peu modifiée. Le ventricule est complétement entouré d'une couche de cellules épithéliales (*gcc*), allongées, fusiformes, qui ne sont autre chose que les grosses cellules centrales. Le groupe de cellules du côté dorsal du ventricule a fait place à un simple rang de cellules absolument semblables aux autres, un peu plus serrées. Les deux groupes de petites cellules dorsales (*pcd*) et les cellules intermédiaires (*ci*) ne présentent aucune modification dans leur disposition. Les cellules extérieures sont devenues moins nombreuses (*ce*), et formant une couche continue de plus grande étendue, elles y sont très clairsemées. La substance grise forme encore un ovale entourant de toutes parts le ventricule, mais sans arriver jusqu'à la face dorsale de la moelle. Les fibres contenues dans la substance grise ont subi une légère modification. Le faisceau ventral médian se montre de nouveau (*ffm*), mais les deux bandes latérales fibrillaires (*cfl*), formées de prolongements des cellules extérieures, deviennent beaucoup plus minces à mesure que le nombre des cellules extérieures diminue.

Dans la substance blanche, on trouve de nouveau une colonne dorsale (*cbd*) composée de trois parties distinctes : une médiane, formée uniquement d'un fin treillis de fibres chez lesquelles domine la direction radiaire, et deux latérales, qui renferment un groupe de cellules de la névroglie,

Digitized by Google

petites, arrondies. Ces deux groupes me semblent formés de cellules situées auparavant soit entre les petites cellules dorsales et les grosses cellules centrales sur les côtés du ventricule, soit au-dessus des petites cellules dorsales, et qui ont été chassées de leur position par l'élargissement du ventricule. Par là les cellules de névroglie qui étaient d'abord situées plus haut que les petites cellules dorsales se trouvent placées à la partie inférieure des groupes de cellules de la colonne dorsale, tandis que celles qui étaient situées sur les bords du ventricule doivent en occuper la partie supérieure. Les bandes fibrillaires latérales qui s'étendaient précédemment en dehors de ces cellules sur la limite de la substance blanche, ont l'air dans leur nouvelle position de s'y terminer. Nous trouvons dans la région des colonnes latérales (*cbl*) quelques fibres parallèles aux courants fibrillaires latéraux qui s'étendent jusqu'aux groupes de cellules de la colonne dorsale. Dans la région de la colonne ventrale (*cbv*) la décussation s'accentue (*d*). Les restes des deux faisceaux fibrillaires ventraux (*ffv*), dépendant du faisceau médian, se sont réunis sur la ligne médiane et constituent ainsi un fort courant qui occupe toute la largeur de la face ventrale de la moelle. Nous remarquons en outre que les vaisseaux sanguins sont plus abondants dans cette région que dans la moelle épinière.

C'est dans cette partie de la moelle allongée, qui précède l'ouverture du sinus rhomboïdal, que se trouvent les racines de l'*hypoglosse*. Les deux racines ventrales se trouvent à une courte distance l'une de l'autre ; toutes deux ont une origine absolument semblable à celle d'une racine ventrale de nerf spinal, formées d'un seul faisceau fibrillaire. La racine dorsale se trouve sur la même coupe qui rencontre la racine ventrale la plus inférieure. Elle a une origine absolument semblable à celle d'une racine dorsale de nerf spinal. De la sorte l'*hypoglosse* semble formé : 1° d'un nerf spinal, modifié en ceci seulement que sa racine dorsale et sa racine ventrale

Digitized by Google

sont venues se placer à la même hauteur ; 2° d'une racine ventrale de nerf spinal. Il serait donc équivalent à deux nerfs spinaux, dont un incomplet.

B. Au point où s'ouvre le sinus rhomboïdal, nous retrouvons (Pl. II. fig. 6) les grossses cellules centrales (*gcc*) qui accompagnent toute la partie ventrale du sinus, où elles sont disposées sur un rang. Les parois latérales du sinus sont revêtues en leur partie inférieure de grosses cellules centrales un peu moins pressées, entourées de cellules de la névroglie (*ci*) petites, arrondies, en nombreuses couches ; en leur partie supérieure, elles sont accompagnées par les deux groupes latéraux de petites cellules dorsales (*pcd*), et plus haut encore, par un groupe de petites cellules (*gcc*) qui ne proviennent pas des cellules intermédiaires, ni des petites cellules dorsales, mais dérivent des cellules situées à la face dorsale du ventricule, qui se sont considérablement multipliées un peu avant l'ouverture du sinus, et se sont partagées en deux groupes, qui accompagnent chacun un des corps restiformes. Celles qui sont sur les bords du sinus présentent seules encore le caractère épithélial des grosses cellules centrales. Les groupes latéraux de petites cellules dorsales sont considérablement réduits, sur les côtés du sinus ; les cellules y sont moins nombreuses et moins serrées. Il existe encore une couche définie de cellules nerveuses extérieures (*ce*) peu nombreuses, qui ne s'étendent que jusqu'à la hauteur des petites cellules dorsales, et dont les prolongements constituent sur la limite entre la substance grise et la substance blanche deux courants fibrillaires latéraux (*cfl*). Nous pouvons dans la substance grise distinguer trois espèces de fibres de névroglie : 1° le faisceau fibrillaire médian ventral (*ffm*), qui a beaucoup perdu de son importance ; 2° un certain nombre de fibrilles isolées (*fima*), qui partent des grosses cellules situées sur les côtés du sinus, traversent toute la région des cellules de la névroglie, croisent les bandes fibrillaires

Digitized by Google

latérales et se continuent directement dans la substance blanche ; 3° les groupes latéraux de petites cellules dorsales donnent naissance à des fibres qui se poursuivent dans la substance blanche et qui me semblent former la trame fondamentale des corps restiformes.

Pour l'étude de la substance blanche, il faut faire la distinction des corps restiformes et de la moelle. Les corps restiformes (*cr*) ne sont autre chose que les parois latérales du sinus. C'est à eux qu'appartiennent et l'amas dorsal de petites cellules et les restes des groupes latéraux de petites cellules dorsales. La substance blanche de ces corps restiformes comprend deux parties : 1° une région dorsale qui présente au milieu d'un fin treillis de fibrilles qui se croisent les restes des groupes cellulaires de la colonne dorsale, séparés des petites cellules dorsales par le courant fibrillaire latéral ; 2° une région latérale présentant un courant de fibrilles qui proviennent des petites cellules dorsales et s'enchevêtrent, et un autre courant en sens perpendiculaire, dont les fibres proviennent des bandes fibrillaires latérales d'une coupe précédente et s'étendent jusque vers les cellules de la région dorsale. Le reste de la moelle, c'est-à-dire la partie ventrale de la coupe, présente un fin treillis, entremêlé d'un certain nombre de fibres longitudinales. Les fibres de Mauthner (*FM*) sont toujours dans la même position, et au-dessous d'elles se retrouve un groupe de fibres longitudinales pressées. Une faible décussation (*d*) est encore marquée.

J'ai déjà indiqué la position des points d'attache de la voûte membraneuse du sinus : elle semble partir du bord supérieur interne des corps restiformes, comme une continuation des grosses cellules centrales qui s'y trouvent. Dans toute son extension, elle est formée d'une couche unique de cellules, de même taille que les cellules de névroglie.

Plus avant dans la région du sinus rhomboïdal, il se produit trois changements : 1° le groupe des cellules de la né-

Digitized by Google

vroglie, qui faisait partie de la région dorsale de substance blanche des corps restiformes, vient s'appliquer à la partie dorsale de la substance grise contre les cellules qui proviennent des grosses cellules centrales ; 2° il s'établit un espace, occupé uniquement par de la substance blanche entre les groupes latéraux de petites cellules dorsales et les cellules de névroglie qui accompagnent les grosses cellules centrales ; 3° ce qui est peut-être une conséquence de cet écartement, le groupe de cellules qui occupe la partie supérieure des parois latérales du sinus se trouve rapproché des petites cellules dorsales et presque fusionné avec elles. En conséquence nous trouvons (Pl. II, fig. 7) les grosses cellules centrales (*gcc*) en plusieurs rangs accompagnant le bord du sinus rhomboïdal, enveloppées par les cellules de la névroglie (*cnma*) ; puis en dehors et un peu plus haut, de chaque côté du sinus, un groupe de cellules assez écartées, pas très nombreuses, qui résulte de la fusion des restes des groupes latéraux de petites cellules dorsales, avec les groupes dorsaux de petites cellules, qui provenaient des grosses cellules centrales, occupant la face dorsale du quatrième ventricule (*cd*). Ce groupe est entouré des cellules de névroglie (*cnma*), qui se rencontraient auparavant dans la région supérieure de la substance blanche. Les trois espèces de fibres de névroglie signalées précédemment subsistent encore. Le faisceau fibrillaire médian ventral (*ffm*) perd de son importance ; par contre le nombre des fibres latérales (*fima*), qui traversent les bandes fibrillaires, est toujours plus grand ; en outre les petites cellules dorsales donnent naissance à quelques fibrilles qui se dirigent dans la substance blanche vers les parois latérales de la moelle. Les bandes fibrillaires latérales (*cfl*) deviennent plus importantes et se prolongent jusque près des petites cellules dorsales, formant avec un petit nombre de cellules nerveuses la couche périphérique de la substance grise.

Digitized by Google

La substance blanche présente deux colonnes latérales, appartenant aux corps restiformes, et une colonne ventrale appartenant à la moelle. Dans les colonnes latérales il faut distinguer trois régions : 1° une région située au-dessus des petites cellules dorsales et composée de fibrilles se croisant en tous sens (*cbl'*) ; 2° une toute petite région située entre les petites cellules dorsales et les cellules de la névroglie qui accompagnent les grosses cellules centrales (*cbl''*). Cette région présente trois sortes de fibres qui s'entre-croisent : a) des fibres nerveuses appartenant aux bandes fibrillaires latérales qui s'étendent depuis la partie ventrale de la coupe et qui occupent la situation la plus extérieure ; b) des fibrilles de névroglie provenant des petites cellules dorsales ; c) des fibrilles de névroglie qui naissent des grosses cellules de l'épithélium du sinus rhomboïdal. Ces cellules qui touchent aux groupes de petites cellules dorsales, proviennent de ces grosses cellules centrales qui dans la moelle épinière occupaient la face dorsale du canal. Toutes ces fibres se croisent et forment un réseau inextricable. 3° La région située plus bas que les petites cellules dorsales (*cbl'''*), est parcourue surtout par des fibres s'étendant depuis la partie ventrale de la coupe vers la partie dorsale. Quant à la colonne ventrale (*cbv*), elle présente un treillis de fibrilles chez lesquelles je ne puis indiquer de direction dominante. Il existe toujours au-dessous des deux fibres de Mauthner (*FM*) un certain nombre de fibres longitudinales serrées les unes contre les autres, et au-dessous quelques fibres qui passent d'un des côtés de la coupe à l'autre. Il faut signaler enfin un grand courant fibrillaire qui s'étend, tout à fait à la surface de la moelle dans les colonnes latérales jusqu'à la hauteur des petites cellules dorsales et qui fait communiquer ainsi les fibres d'un des corps restiformes avec celles de l'autre (*c fr*).

Plus avant encore dans la région du sinus rhomboïdal (Pl. II, fig. 8), la différence consiste en ceci : la partie ven-

Digitized by Google

trale du sinus s'est élargie, ce qui a amené ce double résultat : 1° les corps restiformes (*cr*) paraissent s'incliner pour refermer le sinus ; 2° les grosses cellules centrales (*gcc*) sont venues se placer en majorité sur la face ventrale du sinus devenue plus large, et elles ont été accompagnées dans ce mouvement par les cellules de la névroglie (*cnma*). Par ce fait les cellules dorsales (*cd*) qui occupaient auparavant une position plutôt dorsale, se trouvent maintenant placées à mi-hauteur de la coupe. En outre les petites cellules dorsales sont devenues beaucoup moins nombreuses. Le groupe qu'elles constituent dans chaque corps restiforme se trouve un peu plus éloigné du bord du sinus qui n'est plus à leur hauteur revêtu d'un épithélium dérivé des grosses cellules centrales. Mais à sa place s'intercalent entre les groupes de petites cellules dorsales et le bord du sinus une ou deux couches de cellules, qui prennent d'abord l'apparence d'un épithélium, tandis que dans toute la partie dorsale des corps restiformes où elles s'étendent disposées en un plus grand nombre de couches, elles sont toutes arrondies (*n.c.n*). Ces cellules sont très serrées les unes contre les autres, et prennent fortement la couleur. Les petites cellules dorsales s'étendent un peu vers la partie dorsale des corps restiformes accompagnant ces nouvelles cellules sur une certaine étendue. Le faisceau fibrillaire médian ventral est devenu rudimentaire, on n'en aperçoit plus qu'un tronçon entre les deux fibres de Mauthner. Les fibrilles qui partent des grosses cellules sur les côtés du sinus (*fima*), traversent la région occupée par les cellules de la névroglie et s'étendent dans la substance blanche, sont devenues plus nombreuses. Les bandes fibrillaires nerveuses (*cfl*), de latérales sont devenues ventrales et les cellules nerveuses y sont très clairsemées.

La substance blanche qui appartient aux corps restiformes présente un réseau de fibrilles chez lesquelles la direction radiaire est dominante ; le reste de la substance blanche

Digitized by Google

comprend quatre parties : 1° la face ventrale tout occupée d'un réseau fondamental de fibrilles au-dessus duquel s'étendent de nombreux faisceaux fibrillaires qui passent d'un des côtés de la moelle à l'autre (*d*) ; 2° au-dessus, à la partie médiane, entre les deux groupes de cellules de la névroglie, une région qui ne renferme que des fibres longitudinales réduites à un petit nombre, qui accompagnent encore les deux fibres de Mauthner (*FM*) ; 3° et 4° deux régions latérales situées au-dessous des petites cellules dorsales et qui présentent l'entrecroisement des fibrilles venant des grosses cellules centrales et des petites cellules dorsales avec les bandes fibrillaires nerveuses. La décussation déjà indiquée s'adresse non seulement aux fibres de la face ventrale, mais encore plus haut aux fibres des corps restiformes (*cfr*). Notons enfin le fait que, à mesure qu'on avance dans la moelle allongée, les cellules extérieures nerveuses, qui auparavant formaient une couche continue autour de la substance grise, deviennent de moins en moins nombreuses ; c'est à la face ventrale qu'elles se maintiennent le plus longtemps.

Avant de terminer l'étude de la portion de la moelle allongée qui n'est point recouverte par le mésocéphale, il faut que j'indique une disposition intéressante qui s'y rencontre (Pl. II, fig. 9). Les grosses cellules centrales (*gcc*) accompagnent le bord du sinus et sont entourées d'une région plus ou moins large occupée par des cellules de névroglie (*cn*), limitées à leur tour vers la substance blanche par des bandes fibrillaires (*cfl*) devenues ventrales. Les grosses cellules centrales donnent naissance à des fibrilles (*fima*) qui traversent la région des cellules de la névroglie, et pour la plupart aussi les bandes fibrillaires. Or la direction de ces fibrilles n'est pas indéterminée, elles ne se croisent pas, elles ne cherchent pas leur route au hasard entre les cellules de la névroglie ; elles se dirigent tout droit du bord du sinus vers la bande fibrillaire, de sorte que cette région présente des

Digitized by Google

tranches superposées de cellules de la névroglie, séparées par des filets fibrillaires presque rectilignes. Nous avons vu qu'il se trouve, disséminées sur le parcours des bandes fibrillaires, des cellules nerveuses qui paraissent complétement enveloppées par le courant fibrillaire. La disposition que je viens d'indiquer pour les fibrilles de la névroglie n'est pas exclusivement rencontrée dans cette région de la moelle allongée, mais c'est là que je l'ai vue le plus clairement.

C'est dans cette portion de la moelle allongée que se trouvent les racines du *Vague* et du *Glosso-pharyngien*. Le *nerf Vague*, nous l'avons vu, a sept racines dorsales ou plutôt latérales et deux ventrales : la racine 1 dorsale est formée de deux faisceaux fibrillaires, qui apparaissent tous deux dans l'espace compris dans la substance blanche entre les petites cellules dorsales et les cellules de névroglie, qui occupent la partie dorsale de la substance blanche des corps restiformes. Ils se réunissent déjà en un seul gros faisceau après un très court trajet dans la substance blanche (Pl. II, fig. 7) ; la racine 2 dorsale est formée de deux faisceaux fibrillaires dont les éléments apparaissent individuellement sur le bord des bandes fibrillaires latérales à un niveau moins élevé que les petites cellules dorsales. Ces éléments forment deux faisceaux qui se réunissent bientôt (Pl. II, fig. 7). La racine 3 dorsale est formée de trois faisceaux fibrillaires, dont les éléments apparaissent aussi sur le bord des bandes fibrillaires latérales sur les côtés du sinus rhomboïdal, ces trois faisceaux se comportent comme ceux de la racine 2 (Pl. II, fig. 7). La racine 4 dorsale est formée de deux faisceaux fibrillaires qui pour leur provenance et leur parcours n'offrent aucune différence avec ceux de la racine 2 (Pl. II, fig. 6) ; la racine 5 dorsale est formée d'un seul faisceau fibrillaire, dont les éléments apparaissent individuellement sur les bords des bandes fibrillaires ; la racine 6 dorsale est formée de trois faisceaux fibrillaires, qui se comportent comme ceux de la

Digitized by Google

racine 3 (Pl. II, fig. 5); la racine 7 dorsale est formée de deux faisceaux fibrillaires, comme les racines 2 et 4. Elle apparaît à un niveau un peu supérieur à celui de la racine 6, mais les fibres qui donnent naissance à la racine 6 décrivent une courbe qui les amène au-dessus des fibres de la racine 7. Pour toutes ces racines, sauf pour la première, le point exact de leur apparition n'est pas facile à déterminer, car il se trouve tout près des bandes fibrillaires latérales qui le masquent un peu. En outre les fibrilles de névroglie, qui naissent des cellules centrales et franchissent les bandes fibrillaires sont entremêlées avec les vraies fibres nerveuses, et souvent si bien confondues avec elles, qu'il n'est pas possible d'en faire le départ sur une coupe qui ne montre l'extension complète ni de l'une ni de l'autre des catégories de fibres. Il me semble que les fibres nerveuses proviennent toutes des fibres longitudinales dont j'ai signalé l'existence en groupe compacte, appuyé aux bandes fibrillaires latérales. Les racines ventrales ont une origine qui rappelle celle des racines ventrales des nerfs spinaux (Pl. II, fig. 6 et 7); elles sont formées toutes deux d'un seul faisceau fibrillaire, plus gros que ne le sont en général ceux des racines dorsales.

Le *glosso-pharyngien* a deux racines latérales : la première (Pl. II, fig. 8) est formée de plusieurs faisceaux fibrillaires qui apparaissent, les uns à la hauteur des petites cellules dorsales, les autres un peu plus bas, et qui s'entremêlent au moment de sortir du cerveau; la seconde est formée d'un seul faisceau fibrillaire, qui apparaît à la hauteur des petites cellules dorsales.

*C*. Au point où la moelle allongée est recouverte par le cervelet et le mésocéphale, la disposition histologique est considérablement modifiée. Nous rencontrons (Pl. III, fig. 11) quatre espèces de cellules : 1° sur toute la face ventrale du quatrième ventricule et sur une partie des faces latérales, des cellules épithéliales allongées, qui ne sont que la conti-

Digitized by Google

nuation des grosses cellules centrales (*gcc*); 2° autour de ces cellules une région plus large, occupée par des cellules de la névroglie (*cnma*), continuation des cellules que j'ai appelées intermédiaires dans la moelle épinière; 3° extérieurement quelques rares cellules nerveuses, qui ne se rencontrent pas sur toutes les coupes, derniers restes de la couche périphérique de cellules nerveuses; 4° enfin toute la face dorsale des corps restiformes, très élargie en cet endroit, est occupée par des cellules (*ncn*) petites, arrondies, très nombreuses et très serrées, qui sur les faces latérales du sinus s'intercalent entre les grosses cellules épithéliales et les cellules de névroglie, derniers restes des petites cellules dorsales. D'où proviennent ces nouvelles cellules? Elles peuvent être une nouvelle formation; elles ne proviendraient d'aucun des groupes de cellules précédemment rencontrés. Il est possible aussi que ces cellules soient la continuation antérieure des petites cellules dorsales. Elles auraient subi un déclin de plus en plus marqué dans toute la région où règne le sinus, pour se retrouver plus nombreuses et s'étendant sur tout l'espace que leur offrent les corps restiformes dans la portion qui est recouverte par le mésocéphale. Il faut avouer qu'au premier abord leur position semble appuyer cette seconde hypothèse : à cette hauteur les petites cellules dorsales ont complétement disparu, si elles ne se sont point transformées en ces nouvelles cellules, qui occupent leur place normale, en dehors des grosses cellules centrales, tout en s'étendant, il est vrai, considérablement sur la partie dorsale des corps restiformes. Mais en examinant de plus près, on voit que ces cellules ont fait leur apparition déjà précédemment sur une coupe où les petites cellules dorsales forment un groupe encore distinct, et qu'elles sont apparues d'une manière indépendante de ces cellules, s'intercalant entre elles et le bord du sinus, dans l'espace non occupé par la couche épithéliale de grosses cellules centrales. Puis elles se trou-

Digitized by Google

vent appuyées sur l'épithélium du canal, et les restes des petites cellules dorsales, s'étendant extérieurement, accompagnent ces nouvelles cellules sur une petite étendue. J'adopte donc la première manière de voir et j'appellerai ces cellules : nouvelles cellules de névroglie. Les bandes fibrillaires nerveuses (*cfl*), de latérales devenues ventrales, existent toujours, mais ont une faible dimension et une minime extension. On ne trouve plus dans la substance grise qu'une espèce de fibres de névroglie, qui proviennent individuellement des grosses cellules centrales (*fima*), ont un cours rectiligne à travers la région des cellules de la névroglie, franchissent les bandes fibrillaires et s'étendent dans la substance blanche. On ne distingue pas nettement de fibrilles provenant des nouvelles cellules de la névroglie, mais la trame fondamentale de la région supérieure des corps restiformes en est vraisemblablement formée.

La substance blanche est constituée dans son entier d'un réseau de fibrilles provenant de toutes les directions, mais qui sont en somme arrangées d'une façon radiaire ; elle est parcourue de nombreux vaisseaux sanguins. Il n'y a de différence entre la substance blanche des corps restiformes et celle du reste de la moelle que celle-ci : la décussation (*d*), indiquée à la face ventrale, ne s'étend point ici aux fibres des corps restiformes. A cette hauteur nous ne rencontrons plus le groupe de fibres longitudinales ventrales, les fibres de Mauthner elles-mêmes ont disparu. Si nous les suivons pas à pas, nous les voyons d'abord se rapprocher toutes deux de la ligne médiane, puis se croiser. Après le croisement, les fibres reprennent un instant leur cours longitudinal, puis on les voit s'écarter un peu de la place qu'elles avaient conservée depuis la moelle épinière jusqu'ici et se loger parmi les cellules de la névroglie, en abandonnant leur cours primitif pour s'incliner vers les côtés de la moelle. En ce point il existe encore sur le milieu de la coupe entre les deux régions

Digitized by Google

occupées par les cellules de la névroglie quelques fibres longitudinales réunies en groupe. Plus loin les fibres de Mauthner changent encore une fois de direction et s'étendent directement vers les bords de la coupe (Pl. II, fig. 10, *FM*), mais avant de les atteindre elles s'épanouissent en un faisceau de fibrilles et passent ainsi complètement dans une racine nerveuse. Nous y reviendrons en parlant des nerfs de cette partie du cerveau, mais je dois ajouter qu'à ce moment le groupe des fibres longitudinales a complètement disparu. Cela ne veut pas dire qu'on ne retrouve plus aucune fibre longitudinale, mais ce qui ne se retrouve plus, c'est un groupe de ces fibres, comme celui que nous avons rencontré d'une façon constante au milieu de la face ventrale du sinus ou du ventricule de la moelle allongée.

Ahlborn, dans sa description du cerveau de Pétromyzonte, a indiqué une disposition analogue pour les fibres de Mauthner. Seulement le Pétromyzonte est plus riche que le Protoptère. Il possède trois groupes de fibres de Mauthner : 1° des fibres latérales droites, qui ne subissent pas de croisement; 2° des fibres médianes qui se croisent comme je viens de l'indiquer chez le Protoptère; 3° des fibres médianes qui ne subissent pas de croisement. Seulement ces trois espèces de fibres ne s'épanouissent point en une racine nerveuse, mais aboutissent à des cellules, dont elles ne sont à tout prendre que des prolongements considérables. Stieda, dans son étude du cerveau d'Axolotl, déclare que les fibres de Mauthner se comportent chez cet animal comme chez les Poissons : elles se rapprochent peu à peu, se croisent et plus loin disparaissent. Mais Stieda n'a pas réussi à établir leurs relations à des cellules. Les deux fibres que possède le Protoptère répondent absolument aux fibres médianes croisées du Pétromyzonte, mais, malgré une recherche minutieuse, je n'ai pas pu constater l'existence de cellules auxquelles ces fibres viendraient aboutir. La fibre de Mauthner

Digitized by Google

s'épanouit en un réseau de fibrilles, cette partie du cerveau est celle où elle se termine et non point celle où elle prend naissance. Quelque étrange que puisse paraître cette différence entre des fibres qui chez les deux Poissons se comportent presque absolument de la même manière, je me vois bien obligé de l'admettre, puisque AHLBORN, et avant lui LANGERHANS, ont constaté chez le Pétromyzonte l'existence de ces cellules, qu'il m'a été impossible de trouver chez le Protoptère et que STIEDA n'a pas pu découvrir chez l'Axolotl. Quant aux petites fibres longitudinales qui accompagnent les fibres de Mauthner, j'admets, comme AHLBORN le fait pour le Pétromyzonte, qu'elles concourent aussi à la formation de la racine nerveuse. Pas plus qu'AHLBORN je n'ai pu le constater, mais je ne saurais comment expliquer autrement le fait qu'elles disparaissent en même temps que la fibre de Mauthner.

Sur une coupe un peu plus avancée, présentant la même disposition générale des fibres et des cellules, nous trouvons quelques renseignements sur la région dorsale des corps restiformes, occupée en partie par les cellules que j'ai appelées nouvelles cellules de névroglie (Pl. III, fig. 11). En effet, la substance blanche des corps restiformes se trouve maintenant occupée par un grand courant fibrillaire : les éléments en proviennent isolés de toutes les parties de cette région et se rejoignent en deux faisceaux fibrillaires qui gagnent la surface du cerveau et passent dans une racine nerveuse. Cette racine, c'est celle du nerf acoustique accessoire (VIII *a2*). Plus loin que l'origine de ce nerf, les nouvelles cellules de névroglie deviennent de moins en moins nombreuses et moins serrées et finissent par disparaître complétement. Toute la région dorsale des corps restiformes diminue de grosseur, les nouvelles cellules s'étendent des deux côtés vers l'intérieur, séparant du reste de la coupe deux petits corps arrondis, qui ne sont bientôt plus formés

Digitized by Google

que de cellules de névroglie et ne tardent pas à disparaître. Cette partie des corps restiformes ne sert, pour ainsi dire, qu'à donner naissance à la racine nerveuse, et quand les nouvelles cellules ont disparu, les cellules de la névroglie s'étendent jusqu'à la face dorsale des corps restiformes. Ainsi nous pouvons désigner toute la région où règnent les nouvelles cellules et qui disparaît avec elles sous le nom de région de l'acoustique accessoire.

Un peu plus loin, la face ventrale du quatrième ventricule s'est passablement étendue et les corps restiformes ont beaucoup diminué par la disparition de la région de l'acoustique accessoire. On retrouve (Pl. III, fig. 12) sur toute la face ventrale du ventricule les grosses cellules centrales (*gcc*) dirigées toujours perpendiculairement à la surface, ce qui fait qu'elles sont disposées comme les barbes d'une plume à droite et à gauche du sillon central de la moelle (*sl*). Les parois latérales du ventricule sont aussi accompagnées sur presque toute leur hauteur par ces cellules épithéliales. Au-dessous de ces cellules, sur toute l'étendue des parois latérales du ventricule et à la partie dorsale des corps restiformes se trouve une région continue occupée par des cellules de la névroglie (*cnma*) petites, nombreuses et serrées. Les bandes fibrillaires (*cfl*) qui sont ventrales et latérales ont encore une grande importance et renferment quelques cellules nerveuses clairsemées. Les fibrilles de névroglie (*fima*) qui, parties des cellules centrales se poursuivent dans la substance blanche, sont beaucoup moins nombreuses. La disposition rectiligne des fibres que j'ai indiquée dans une autre partie de la moelle se retrouve encore nettement ici.

La substance blanche est composée tout entière d'un réseau de fibres chez qui la disposition radiaire domine. On ne retrouve plus aucune trace ni des fibres de Mauthner, ni du groupe de fibres longitudinales. Jusqu'ici, dans la position constante qu'il occupait, au-dessous des fibres de Mauthner,

Digitized by Google

le groupe des fibres longitudinales coupait en deux moitiés absolument séparées les couches de cellules de la névroglie. Ici les deux moitiés sont venues se rejoindre. Indiquons enfin une décussation très apparente (*d*), qui de nouveau s'adresse aussi aux fibres de la substance blanche des corps restiformes.

Nous ne sommes pas encore arrivés au bout de l'étude de la moelle allongée, mais elle se fusionne avec le cervelet et le mésocéphale et les parties qui proviennent de ces trois régions du cerveau sont à tel point confondues qu'il est difficile de les démêler et de comprendre la disposition histologique de l'ensemble, si l'on ne connaît pas préalablement celle du cervelet et du mésocéphale. Avant de passer à cette étude, il faut examiner les racines nerveuses de la moelle allongée, que je n'ai pas encore décrites.

Le *nerf acoustique* a sept racines, dont six latérales et une ventrale. Cette dernière, désignée comme racine septième (Pl. III, fig. 11), est formée d'un seul faisceau fibrillaire, très volumineux, qui apparaît immédiatement au-dessous des grosses cellules centrales des deux côtés du sillon médian de la moelle. Le faisceau se dirige de là obliquement et sort du cerveau à l'angle tout à fait extérieur de la face ventrale. Il me semble provenir de ces fibres longitudinales qui sont venues se placer au-dessus des fibres de Mauthner, très rapprochées de la limite de la substance grise. Quant aux racines latérales (Pl. III, fig. 11), la première (VIII, 1) est formée d'un seul faisceau fibrillaire qui apparaît près des bandes fibrillaires latérales sur les côtés du quatrième ventricule. Cette racine pourrait servir à établir la limite entre la moelle et les corps restiformes. Les racines VIII, 2, VIII, 3, VIII, 4 se comportent comme cette première, formées aussi d'un seul faisceau fibrillaire. La racine 5 est formée d'un seul faisceau fibrillaire, mais beaucoup plus considérable, se montrant au milieu des cellules de la névroglie, situées à l'angle extérieur



Digitized by Google

de la face ventrale du quatrième ventricule. Ce faisceau unique se bifurque pendant son parcours dans la substance blanche et quitte le cerveau en deux faisceaux très rapprochés. La place où il apparaît était occupée, quelques coupes auparavant, par l'espace de substance blanche qui sépare le groupe des petites cellules dorsales des cellules de la névroglie qui accompagnent les grosses cellules centrales. Dans cet espace je n'ai pas pu constater la présence de fibres longitudinales, mais les bandes fibrillaires latérales s'étendaient jusque-là et peuvent fort bien avoir donné naissance à cette racine. Enfin la racine 6 a une origine absolument différente, elle est formée par la fibre de Mauthner (Pl. II, fig. 10). Au point où elle quitte la substance grise, dans laquelle elle a fait un court trajet longitudinal, pour s'étendre dans la substance blanche, elle forme une masse unique et qui ne paraît pas pouvoir être décomposée en fibrilles. Plus loin elle s'étale tout à coup en plusieurs faisceaux fibrillaires qui vont en divergeant et se subdivisent bientôt en nombreuses fibrilles. Telle est l'origine de la plus volumineuse des racines du nerf acoustique.

Ahlborn indique une origine un peu différente au nerf acoustique du Pétromyzonte. Parmi les éléments qui concourent à sa formation, il signale les cellules des fibres de Mauthner, qui donnent d'une part naissance aux fibres latérales droites et aux fibres médianes croisées, et de l'autre à des filets nerveux, qui font partie de la racine acoustique. Il y aurait donc cette différence entre le Pétromyzonte et le Protoptère, que chez le premier une même cellule donne naissance à la fibre de Mauthner sans relation directe avec le nerf acoustique, et à un filet nerveux en relation directe avec le nerf, tandis que chez le second, c'est la fibre de Mauthner elle-même qui forme une des racines de l'acoustique. D'après Stieda, chez les Poissons osseux les fibres de Mauthner se comportent comme chez le Pétromyzonte, tandis que chez

Digitized by Google

l'Axolotl, elles semblent avoir la même destinée que chez le Protoptère. De toutes ces observations, il résulte, ce me semble, que chez les Vertébrés inférieurs les fibres de Mauthner sont en relation directe ou indirecte avec la racine de l'acoustique.

Le *nerf acoustique accessoire* a deux racines, toutes deux dorsales : la racine 1 est formée par un seul faisceau fibrillaire qui provient de la partie dorsale de la région acoustique accessoire ; la racine 2 (Pl. II, fig. 11) est formée par un seul faisceau qui provient de la partie de cette région qui forme la face latérale du quatrième ventricule, dans la portion qui en appartient aux corps restiformes.

Le *nerf facial* a deux racines distinctes, qui sont formées chacune par un faisceau fibrillaire unique et qui apparaissent sur les côtés du sillon médian, à ce point-là très profond.

Le *nerf trijumeau* a quatre racines distinctes, formées chacune par un faisceau fibrillaire unique, mais ces quatre faisceaux sont le résultat d'une subdivision d'un seul faisceau assez considérable qui apparaît au-dessous des cellules de la névroglie de cette portion de la face ventrale du quatrième ventricule, qui va être rencontrée par l'excroissance ventrale du cervelet.

Le facial et le trijumeau appartiennent plus justement à la portion du cerveau où sont fusionnés cervelet, mésocéphale et moelle, et que je n'ai pas encore décrite. Mais j'ai préféré indiquer ici leur origine, attendu que ces nerfs proviennent clairement de la portion qui appartient à la moelle allongée.

### *Cervelet.*

Dans la partie où, recouvert par le mésocéphale, il sert lui-même de toit au quatrième ventricule, le cervelet pré-

Digitized by Google

sente la disposition suivante : la substance grise forme une bande accompagnant les faces ventrale et latérales du cervelet, et s'étendant sur la moitié de son épaisseur; la face dorsale est seule occupée par la substance blanche. On y distingue (Pl. III, fig. 11) deux espèces de cellules : 1° des cellules qui forment l'épithélium dorsal du quatrième ventricule, petites, arrondies, serrées, dont le nombre est d'abord très restreint, puis augmente peu à peu (*env*); 2° des cellules plus nombreuses, un peu plus grosses, arrondies, moins pressées, qui enveloppent les précédentes et s'étendent en outre dans toute la partie qui recouvre les corps restiformes (*cnc*). Les fibres dans la substance grise sont au début très rares. La substance blanche est formée tout entière de fibres qui courent parallèlement à la face dorsale (*fb*), elle renferme en outre quelques vaisseaux sanguins. Les fibres constituent une commissure qui réunit les deux lobes du cervelet séparés un peu plus loin. La lame membraneuse (*lm*), mince, qui s'étend des côtés du cervelet jusqu'au bord des corps restiformes, dernier reste de la voûte du sinus rhomboïdal, est encore composée d'un seul rang de cellules.

Plus loin, quand le cervelet est complétement partagé en deux lobes, la disposition est encore sensiblement la même (Pl. III, fig. 12). La substance grise est une bande assez épaisse enveloppant tout le cervelet, sauf à sa face dorsale qui est occupée par la substance blanche. On trouve encore deux espèces de cellules, semblables à celles indiquées plus haut : 1° une rangée épithéliale ventrale (*env*), bien distincte, de cellules allongées, fusiformes, mais dont les dimensions sont plus faibles que celles des cellules épithéliales de la moelle allongée. En effet, les noyaux qui se rencontrent dans les cellules du cervelet n'ont pas la moitié de la longueur des noyaux de la moelle. Ces cellules ne s'étendent pas sur toute la surface ventrale, mais seulement sur la partie de cette surface qui forme le toit du quatrième ventricule ;

Digitized by Google

2° une région occupée par des cellules arrondies (*cnc*), assez nombreuses, en plusieurs rangs, cellules de la névroglie qui accompagnent les cellules épithéliales dans un ordre parfait et se trouvent nombreuses et moins pressées dans les deux lobes qui font saillie à l'extérieur. On ne trouve aucune trace de cellules nerveuses. La substance blanche est formée d'un réseau de fibrilles se croisant un peu dans toutes les directions, mais il y a sur la limite de la substance grise un courant bien indiqué : c'est un faisceau de fibres (*cfd*) qui se dirigent parallèlement à la face ventrale dans toute l'étendue qui recouvre le quatrième ventricule. Enfin il faut indiquer à la face dorsale, au point de contact avec le mésocéphale, à droite et à gauche un groupe de cellules qui me semblent cellules de la névroglie. La lame membraneuse allant du cervelet à la moelle (*lm*) a augmenté d'épaisseur, mais elle ne renferme toujours qu'un seul rang de cellules.

La disposition générale reste la même, mais la lame membraneuse disparaît, la face ventrale du cervelet vient toucher les corps restiformes, les cellules de l'un se confondent avec celles des autres, si bien qu'on ne peut plus distinguer ce qui appartient à la moelle et ce qui appartient au cervelet.

Comment comprendre cette disposition si simple et uniforme du cervelet, comment la rattacher à celle des autres parties déjà connues du cerveau ? Il ne faut pas oublier que le cervelet semble être formé d'une partie de la moelle allongée, repliée sur elle-même et s'étendant entre le quatrième ventricule et le mésocéphale. Il est donc possible d'établir une comparaison entre sa disposition histologique et celle de la moelle, et cela de la façon la plus simple : les éléments sont les mêmes, l'ordre de succession est identique, seulement ce qui était ventral dans la moelle se trouve dorsal dans le cervelet, et vice versa. On voit de la sorte que les grosses cellules centrales qui, dans la moelle, s'étalaient en épithélium dorsal, se continuent dans le cervelet où elles

Digitized by Google

forment d'abord un épithélium ventral, puis en s'éloignant du point de plissement, changent de forme et de nombre et finissent par disparaître. On voit que les cellules de la névroglie qui, dans la moelle, entouraient ventralement les grosses cellules centrales, se continuent dans le cervelet, où elles entourent dorsalement les cellules épithéliales.

Mais une difficulté se présente : nous avons rencontré constamment dans la moelle allongée une couche périphérique nerveuse dans la substance grise, représentée le plus souvent pardes cellules nerveuses et des bandes fibrillaires constituées par leurs prolongements, réduite parfois aux seules bandes fibrillaires. Dans le cervelet, au contraire, je ne reconnais pas de couche extérieure nerveuse. On pourrait, il est vrai, assimiler le courant de fibres qui s'y rencontre sur la limite de la substance blanche aux bandes fibrillaires, et supposer qu'elles prennent naissance dans quelques cellules nerveuses situées dans les lobes latéraux du cervelet. Je dois dire que j'ai rencontré dans ces lobes des noyaux qui offraient une grande ressemblance avec ceux des cellules nerveuses de la moelle allongée, mais comme je n'ai pas pu distinguer le corps de la cellule, je ne puis partir d'un rapport peut-être fortuit pour appuyer une conclusion quelconque. Mais tout d'abord le courant de fibres est nettement compris dans la substance blanche, d'un autre côté je n'ai pas observé de cellules nerveuses, même isolées dans les lobes du cervelet, et enfin cette hypothèse n'est pas nécessaire pour soutenir la comparaison. Les deux moitiés du cervelet semblent formées par le reploiement des parties supérieures des corps restiformes, et nous constatons que dans la région dorsale de ces corps, qui demeure en connexion avec la moelle allongée, ni cellules nerveuses, ni bandes fibrillaires ne se rencontrent. Il ne faut donc pas nous étonner si nous ne les rencontrons pas dans le cervelet ; leur absence est une ressemblance de plus.

Digitized by Google

### *Mésocéphale.*

Je serai obligé de partager pour cette étude le mésocéphale en trois portions : A. celle où le mésocéphale distinct recouvre cervelet et moelle allongée ; B. celle où il y a fusion entre ces trois parties du cerveau ; je comprendrai aussi cette partie sous le titre de mésocéphale, parce que le mésocéphale y prédomine ; C. celle où le mésocéphale se retrouve seul, dans une région antérieure du cerveau.

A. La disposition histologique du mésocéphale est tout d'abord extrêmement simple : substance blanche et substance grise forment deux couches concentriques, sans canal central. La substance grise est uniquement composée de cellules de la névroglie, sans aucun élément nerveux ; la substance blanche, de fibres qui se coupent dans toutes les directions. Plus loin, l'Aqueduc de Sylvius se montre, et alors sur la coupe (Pl. III, fig. 11) la substance grise forme un rectangle entourant l'Aqueduc et est composée de trois sortes de cellules : 1° un très petit nombre de cellules allongées, fusiformes (*cva*), qui entourent la partie ventrale de l'Aqueduc et les deux diverticules latéraux qu'il forme en cette partie ; 2° un seul rang de cellules de chaque côté de l'Aqueduc (*cea*), cellules plus petites, presque cubiques et qui se touchent toutes ; 3° un assez grand nombre de cellules (*cnm*) de même dimension que les précédentes, arrondies, cellules de la névroglie, qui entourent les deux premières catégories de cellules. A ce moment, on trouve quelques fibrilles qui partent des cellules épithéliales et s'étendent dans la région occupée par les cellules de la névroglie. La substance blanche est toute formée d'un réseau de fibres qui se croisent sans direction dominante, entremêlées de nombreux vaisseaux sanguins. Il n'y a qu'une portion, celle qui est située au-dessus de l'Aqueduc qui présente une disposition spéciale :

Digitized by Google

elle est formée de fibres (*fcm*) courant parallèlement à la face dorsale et immédiatement au-dessus des cellules épithéliales, car il est à noter qu'à la face dorsale de l'Aqueduc l'épithélium n'est pas accompagné de cellules de la névroglie.

Lorsque l'Aqueduc communique avec le quatrième ventricule (Pl. III, fig. 12), la disposition histologique est la suivante : sur les côtés de l'Aqueduc, formant épithélium, des cellules allongées, fusiformes, en un seul rang (*cea*), puis une région occupée par des cellules nombreuses, arrondies, serrées, cellules de la névroglie (*cnm*). Dans la substance grise deux espèces de fibres : 1° des filets isolés qui partent des cellules épithéliales (*fim*), se dirigent tout droit entre les cellules de la névroglie et se poursuivent dans la substance blanche ; 2° deux bandes fibrillaires latérales (*bfl*) dont l'origine n'est pas claire, mais qui s'étendent sur presque toute la hauteur du mésocéphale et paraissent provenir du cervelet. Tout au moins elles arrivent jusqu'au groupe de cellules signalées précédemment sur la limite entre le cervelet et le mésocéphale. Avant de quitter la substance grise, il faut indiquer qu'on y retrouve avec la plus grande netteté une disposition signalée à propos de la moelle allongée : les cellules de la névroglie ne sont point disposées au hasard, mais par rangs réguliers, comme ceux de soldats bien disciplinés. Les filets fibrillaires qui proviennent des cellules épithéliales courent tout droit entre ces rangs de cellules, traversent les bandes fibrillaires latérales, et se poursuivent dans la substance blanche.

Jusqu'ici je n'ai encore signalé dans le mésocéphale aucune cellule nerveuse. Cependant je dois mentionner que j'ai rencontré sur le parcours des bandes fibrillaires latérales, surtout vers la base du mésocéphale, quelques noyaux isolés, un peu plus gros que ceux des cellules de névroglie, plus fortement granuleux, plus faiblement colorés, et qui se rapprochent assez des noyaux des cellules nerveuses de la

Digitized by Google

moelle. Il se pourrait qu'ils appartinssent à des cellules nerveuses, mais je ne puis que le supposer, car il m'a été impossible de distinguer le corps de la cellule ou des prolongements qui fussent en rapport avec elle.

La substance blanche est formée de fibres qui se croisent un peu dans tous les sens, cependant la direction dominante est perpendiculaire aux bandes fibrillaires latérales. Il y a deux régions de la substance blanche qui méritent une mention spéciale. En premier lieu la région dorsale. A la partie tout à fait dorsale quelques fibres (*fcm*) passent de la portion droite à la portion gauche de la coupe, et au-dessous un certain nombre de cellules de la névroglie, qui ne présentent pas l'arrangement bien régulier des autres cellules, se rapprochent par-dessus l'Aqueduc de Sylvius. Dans la topographie du cerveau, j'ai laissé une interrogation sur ce que représentent à la surface dorsale du mésocéphale un sillon médian accompagné de deux lèvres plus claires. Serres, qui n'y a vu qu'une bande médiane, la compare au corps calleux qui règne entre les hémisphères des Mammifères et dit que c'est une commissure destinée à ramener à l'unité les lobes optiques qui sont séparés chez la plupart des Poissons. Wiedersheim y a distingué trois parties : une médiane foncée et deux latérales plus claires, et il en a donné cette explication : c'est la dernière trace de la fermeture de l'Aqueduc de Sylvius. Il me semble que l'interprétation de Serres péche par ce fait qu'il considère la disposition du mésocéphale chez le Protoptère comme secondaire par rapport à celle que présentent les autres Poissons. D'après lui le mésocéphale serait formé de deux lobes séparés, réunis chez le Protoptère seulement par une commissure. Mais l'ensemble des connaissances acquises sur le cerveau tend à montrer au contraire que la disposition en deux lobes n'est point primitive, mais secondaire. C'est ce que Stieda a indiqué, en faisant ressortir l'importance de la disposition du mésocéphale en un lobe unique chez l'Axolotl.

Digitized by Google

En conséquence, l'interprétation de WIEDERSHEIM me semble préférable, et la disposition histologique du cerveau vient appuyer l'argument d'une portée générale que je viens d'indiquer. En effet, dans toute la partie du mésocéphale étudiée jusqu'ici, je n'ai rencontré à la face dorsale que des fibres reliant un côté à l'autre, tandis que la substance blanche située au-dessus d'elles de chaque côté, s'arrête, formant deux bourrelets, les lèvres du sillon, et que les cellules de la névroglie s'étendent irrégulièrement au-dessous d'elles à mesure qu'on avance vers la partie antérieure. En marchant de la région postérieure vers l'antérieure, il semble qu'on assiste à la fermeture de plus en plus complète de l'Aqueduc de Sylvius. Une seconde région qui mérite une attention spéciale, c'est la région ventrale. Elle est occupée par des fibres parallèles à la face ventrale formant un faisceau, et qui proviennent selon toute vraisemblance soit des cellules épithéliales de la base du mésocéphale, soit des restes des cellules épithéliales des deux diverticules latéraux de l'Aqueduc. Cette bande fibrillaire (*bfv*) fait la limite entre le mésocéphale et le cervelet.

B. Dans la deuxième portion du mésocéphale, définie plus haut, la substance grise occupe cinq régions distinctes (Pl. III, fig. 13) : 1° Tout autour de la cavité centrale, Aqueduc en sa partie supérieure, quatrième ventricule en sa partie inférieure, une région qui reproduit la forme de la cavité, occupée par cinq espèces de cellules : *a.* des cellules allongées, sur le bord de l'Aqueduc, qui ne sont autres que les cellules épithéliales du mésocéphale (*cea*) ; *b.* des cellules sur le bord du quatrième ventricule, allongées, plus grosses que les précédentes, et qui ne sont autres que les grosses cellules centrales de la moelle (*gcc*) ; *c.* des cellules de la névroglie entourant les cellules épithéliales du mésocéphale, qui ont conservé leur arrangement très régulier (*cnm*) ; *d.* des cellules de la névroglie accompagnant les grosses cellules cen-

Digitized by Google

trales qui ne présentent pas une disposition aussi régulière (*cnma*); *e*. sur les côtés de ces dernières cellules de névroglie et par conséquent dans la portion qui provient d'un prolongement antérieur de la moelle allongée, quelques cellules nerveuses (*cnp*), qui ne se montrent pas sur toutes les coupes, dispersées, un peu plus grosses et un peu plus pâles que les autres cellules. Cette première région de la substance grise renferme trois espèces de fibres : α. deux bandes fibrillaires latérales qui s'étendent sur toute la hauteur de l'Aqueduc à la limite de la substance blanche (*bfl*); ces bandes sont le prolongement de celles que j'ai signalées dans le mésocéphale ; β. des fibres isolées provenant des cellules épithéliales de l'Aqueduc, passant rectilignes entre les rangs des cellules de la névroglie (*fim*); franchissant les bandes fibrillaires latérales, elles se poursuivent dans la substance blanche ; γ. des fibres isolées provenant des grosses cellules centrales, passant assez droites à travers les cellules de la névroglie et s'étendant dans la substance blanche vers la partie ventrale de la coupe (*fima*). 2° Sur les faces latérales de la protubérance médiane, appartenant au mésocéphale, deux petits amas cellulaires, qui ne renferment que des cellules de la névroglie (*acl*), tout au moins je n'ai pu constater l'existence d'aucune espèce de fibres. 3° A la hauteur de la base du quatrième ventricule, sur les faces latérales de la coupe deux gros amas cellulaires un peu allongés (*anp*), qui sont formés par les restes de toutes les espèces de cellules qui accompagnaient les deux parties latérales, maintenant oblitérées, du quatrième ventricule, cellules appartenant les unes à la moelle allongée et aux corps restiformes, les autres au cervelet, et spécialement aux lobes latéraux du cervelet, en immense majorité cellules de la névroglie, qui englobent peut-être quelques rares cellules nerveuses provenant de la moelle allongée. Pour plus de commodité j'appellerai ces amas de cellules : groupes cellulaires des pédoncules. En

Digitized by Google

cette région de la substance grise nous trouvons deux espèces de fibres : α. des fibres, en un seul très large faisceau, dirigées ventralement ou plutôt latéralement vers le milieu de la coupe, en conséquence demeurant dans les pédoncules cérébraux (*fα*) ; β. des fibres en plusieurs faisceaux distincts, dirigées dorsalement (*fβ*), passant en conséquence dans le mésocéphale.

Pour l'étude de la substance blanche, je distinguerai : 1° ce qui en appartient au mésocéphale (*bme*), s'étendant sur les côtés de l'Aqueduc. Toute cette portion, comprise entre les bandes fibrillaires latérales et les deux amas de cellules de la névroglie, est formée d'un réseau de fibrilles se croisant un peu dans tous les sens, mais où les fibrilles perpendiculaires à la bande fibrillaire sont en nombre dominant ; 2° ce qui appartient à la moelle allongée (*bma*), formant les pédoncules cérébraux et s'étendant à la face ventrale, plus bas que les deux groupes cellulaires des pédoncules. Toute cette portion est formée d'un réseau de fibrilles qui se croisent dans tous les sens, mais chez lesquelles la direction perpendiculaire à la face ventrale est prédominante ; 3° entre ces deux régions une partie plus complexe, puisqu'elle est formée d'éléments qui appartiennent à la moelle allongée, au cervelet et au mésocéphale, et d'une texture plus compliquée.

On distingue dans cette région : α. deux faisceaux fibrillaires latéraux (*cfα*) sur toute l'étendue qu'occupent les grosses cellules centrales, comme nous avons vu dans la substance grise deux bandes fibrillaires accompagner les cellules épithéliales du mésocéphale ; la seule différence est que ces deux faisceaux se trouvent un peu écartés des cellules de la névroglie et ont pris position dans la substance blanche. Ces deux faisceaux fibrillaires ne me semblent pas de même nature que ceux que nous avons rencontrés dans la moelle allongée, et qui étaient formés des prolongements de

Digitized by Google

cellules nerveuses, car la provenance des faisceaux de cette région n'est indiquée en aucune façon, et il ne me paraît pas probable qu'ils doivent leur origine à des cellules nerveuses, car elles sont rares et éloignées du faisceau fibrillaire ; $\beta$. deux faisceaux fibrillaires latéraux (*cf*$\beta$) qui rencontrent les faisceaux précédents sur les confins du mésocéphale, puis s'en écartent latéralement et descendent jusqu'aux confins de la région ventrale qui appartient aux pédoncules cérébraux. Je ne puis indiquer de quelles cellules ces fibres prennent naissance, et il me semble que ces deux courants établissent simplement un rapport entre les fibres des pédoncules et celles du mésocéphale ; $\gamma$. plusieurs faisceaux fibrillaires, plus extérieurs encore, indépendants les uns des autres ou réunis en un gros faisceau, qui prennent naissance dans les groupes cellulaires des pédoncules. Ils se dirigent vers la région du mésocéphale où ils se continuent, mais cessent de pouvoir être poursuivis (*cf*$\gamma$) ; $\delta$. deux faisceaux fibrillaires transversaux (*cf*$\delta$) qui prennent naissance dans ces mêmes groupes cellulaires et s'étendent vers le quatrième ventricule. Ces faisceaux s'enchevêtrent sur les confins des cellules de la névroglie avec des fibres isolées provenant des grosses cellules centrales des bords du quatrième ventricule ; $\varepsilon$. deux faisceaux fibrillaires transversaux, qui prennent naissance dans ces mêmes groupes cellulaires, et s'étendent vers le centre de la coupe dans la région des pédoncules cérébraux, où on ne peut plus les suivre (*cf*$\varepsilon$) ; $\zeta$. plusieurs faisceaux de fibres à un niveau inférieur au quatrième ventricule, qui passent d'une des moitiés de la coupe à l'autre, et qui constituent une décussation (*d*). Au-dessous de tous ces faisceaux de fibres on retrouve un réseau de fibrilles qui se croisent en tous sens. Enfin il faut signaler sur les confins des faisceaux $\beta$ une rangée de cellules de la névroglie (*cn*), qui me paraissent un dernier reste de celles que j'ai indiquées sur la limite entre le mésocéphale et le cervelet.

Digitized by Google

Quelques modifications surviennent par le fait que les parties se fusionnent plus complétement (Pl. III, fig. 14). Les deux groupes cellulaires des pécondules (*anp*) diminuent et finissent par disparaître. Alors la substance grise se trouve en trois régions : 1° celle qui entoure la cavité médiane et qui renferme encore cinq espèces de cellules : les cellules épithéliales du mésocéphale (*cea*) et les grosses cellules centrales (*gcc*) se sont un peu égalisées et ne présentent plus d'autre différence que celle-ci que les grosses cellules centrales sont plus serrées que les cellules épithéliales de l'Aqueduc. Quant aux cellules de la névroglie, les unes présentent un ordre parfaitement régulier, tandis que les autres sont dispersées d'une manière plus irrégulière. Les cellules nerveuses sont encore moins nombreuses et moins constantes. Les trois espèces de fibres signalées plus haut se retrouvent encore dans la même disposition respective. 2° Les deux amas cellulaires latéraux (*acl*) sont devenus plus considérables, les cellules y sont disposées sur plusieurs rangs, mais on n'y voit toujours que des cellules de la névroglie.

Quant à la substance blanche, il faut y distinguer d'abord deux régions latérales (*c*), en forme de petits lobes, les restes du cervelet, qui ne renferment qu'un réseau de fibrilles qui se croisent en tous sens ; cependant il y a deux directions dominantes : l'une qui est parallèle au grand axe de ces ellipses latérales, l'autre qui lui est à peu près perpendiculaire. L'espace qui s'étend entre les bandes fibrillaires latérales et les amas cellulaires latéraux est occupé par un réseau de fibrilles se croisant en tous sens, avec direction dominante perpendiculaire aux bandes fibrillaires. Plus bas on trouve deux gros faisceaux fibrillaires latéraux (*cfp*) ; en cette région on ne trouve plus un réseau de fibrilles, toutes semblent avoir pris la même direction, qui est parallèle à l'Aqueduc de Sylvius ; c'est un grand courant fibrillaire qui me paraît indiquer le passage des fibres des pédoncules vers les fibres

Digitized by Google

du mésocéphale. Il y a surtout sur les côtés, formant la limite avec les restes du cervelet, un fort faisceau qui se sépare des autres fibres et s'en écarte un peu, ce faisceau aboutit au fond du sinus qui règne entre le mésocéphale et le cervelet, et marque le point où se fera la séparation entre ces deux parties du cerveau. Sur la partie médiane et inférieure de la coupe, entre les deux gros faisceaux fibrillaires se trouve une région occupée par des fibrilles se croisant en tous sens ; en cet endroit une décussation (*d*) est encore indiquée et l'on voit apparaître à la face tout à fait ventrale quelques fibres qui passent d'un des côtés de la coupe à l'autre. Enfin sur les côtés du quatrième ventricule, en dehors des cellules de la névroglie, et appuyé contre elles se trouve un groupe de fibres longitudinales, peu apparentes, très fines et très serrées, dans le voisinage des rares cellules nerveuses.

La complication que présente cette deuxième partie du mésocéphale vient de ce que nous assistons à la fusion de plusieurs parties du cerveau, et les nombreux faisceaux fibrillaires qui s'y rencontrent proviennent de l'échange de fibres qui se fait entre ces différentes parties.

*C*. Quand nous retrouvons le mésocéphale seul, voici quelle disposition il présente (Pl. IV, fig. 15). La substance grise forme une enveloppe continue et assez uniforme à l'Aqueduc de Sylvius. On y trouve deux espèces de cellules : des cellules allongées formant l'épithélium de l'Aqueduc (*cea*), sauf à sa face dorsale. Sont-elles toutes dérivées des anciennes cellules épithéliales du mésocéphale, ou bien proviennent-elles aussi en partie des grosses cellules centrales ? On ne peut répondre à cette question au simple examen des coupes. Mais si l'on considère que la région occupée par les grosses cellules centrales se distingue toujours nettement de toute autre, tandis qu'ici il n'y a aucune espèce de distinction possible en plusieurs portions, et que d'un autre côté sur les coupes précédentes on constate que cette région accom-

Digitized by Google

pagne les derniers vestiges du quatrième ventricule pendant leur oblitération, nous pouvons en conclure que s'il reste quelque trace des grosses cellules centrales, ce n'est point sur le bord de l'Aqueduc qu'il faut les chercher, mais dans la région sous-jacente. Les cellules épithéliales sont entourées de cellules de la névroglie (*cnm*), toutes dans un ordre parfait, en sorte que nous pouvons dire qu'il n'y a vraisemblablement plus là aucune cellule provenant de la moelle allongée. Il est impossible de découvrir aucune trace de cellules nerveuses. Dans cette substance grise se trouvent deux espèces de fibres : *a*. deux bandes fibrillaires latérales (*bfl*) extrêmement réduites et reléguées vers la partie dorsale de la coupe ; *b*. des fibres isolées (*fim*) provenant des cellules épithéliales, passant entre les rangs des cellules de la névroglie, franchissant les bandes fibrillaires latérales dans la région où elles règnent, et se poursuivant toujours dans la substance blanche. Il existe encore sur les côtés deux amas cellulaires (*acl*) qui tendent à diminuer, mais qui ne renferment que des cellules de la névroglie.

La substance blanche se compose d'un réseau de fibrilles chez qui la direction perpendiculaire aux bandes fibrillaires latérales domine. Il n'y a que deux portions qui présentent une disposition spéciale des fibres : la partie dorsale et la partie ventrale. Au-dessus de l'Aqueduc de Sylvius, la substance blanche est formée de fibres qui sont toutes parallèles à la face dorsale (*fcm*) ; c'est une sorte de commissure dorsale. Plus bas que l'Aqueduc de Sylvius, immédiatement au-dessous des cellules de la névroglie se trouve un large cordon fibrillaire (*d*), passant d'un des côtés de la coupe à l'autre.

C'est dans cette partie du cerveau que se trouve la racine du *nerf oculo-moteur*. C'est une racine ventrale, qui est formée d'un seul faisceau fibrillaire. Il apparaît (Pl. IV, fig. 15) entre le large cordon fibrillaire que je viens d'indiquer

Digitized by Google

et les cellules de la névroglie situées au-dessous de l'Aqueduc de Sylvius, à une place qui correspond à la position qu'occupaient sur une coupe précédente de fines fibres longitudinales réunies en un groupe, et très près de l'endroit où se sont rencontrées les dernières cellules nerveuses. Le fait déjà signalé à propos du Vague se présente de nouveau. A leur apparition, il est très difficile de distinguer les vraies fibres nerveuses des fibrilles de névroglie qui naissent des cellules épithéliales, traversent les rangs des cellules de névroglie et pénètrent à cette place dans la substance blanche.

### *Entrencéphale.*

Il n'y a pas, nous l'avons vu, de limite nettement marquée entre le mésocéphale et l'entrencéphale, en sorte que les éléments histologiques de la première de ces régions du cerveau se continuent dans la seconde, comme nous avons vu les éléments de la moelle allongée se poursuivre dans le cervelet. L'entrencéphale en sa partie postérieure, celle qui donne naissance à l'infundibulum, présente une cavité centrale allongée (Pl. IV, fig. 16); cette cavité est entourée d'une région de substance grise, renfermant deux espèces de cellules : autour de la cavité un épithélium de cellules allongées (*ene*), et autour de ces cellules épithéliales plusieurs couches de cellules de la névroglie (*cne*). Mais elles n'ont pas une disposition uniforme, et à ce point de vue on peut distinguer trois parties : 1° une partie ventrale, qui entoure le point de départ du ventricule de l'infundibulum. Là les cellules épithéliales sont plus petites, plus arrondies et plus serrées (*eni*), les cellules de la névroglie sont moins nombreuses, formant un plus petit nombre de couches ; 2° une partie moyenne, de beaucoup la plus considérable, à cellules épithéliales plus allongées, coniques et moins ser-



Digitized by Google

rées (*ene*) ; les cellules de la névroglie y présentent l'arrangement très régulier déjà signalé dans le mésocéphale ; 3° une partie dorsale très petite, où les cellules épithéliales (*cde*) encore plus grosses sont dirigées obliquement sur le bord du troisième ventricule, et les cellules de la névroglie sont plus nombreuses, plus serrées et disposées sans aucun ordre.

Il existe donc en somme trois espèces de cellules épithéliales : *a*. des cellules épithéliales de l'infundibulum ; *b*. des cellules épithéliales du troisième ventricule ; *c*. des cellules dorsales. Des deux premières catégories de cellules partent des filets fibrillaires (*fie*) qui passent entre les cellules de la névroglie et s'étendent dans la substance blanche. Celle-ci est formée en majeure partie d'un réseau de fibres qui se croisent en tous sens, mais on y distingue en outre un faisceau fibrillaire entourant presque complètement la substance grise qui enveloppe le troisième ventricule. Ce faisceau est composé de plusieurs cordons d'origine différente : *a*. un cordon dorsal (*fce*), formé de fibrilles qui passent d'un côté à l'autre de la coupe. Il est à remarquer que ce cordon se trouvait déjà dans le mésocéphale, mais tout à fait à la face dorsale, tandis que dans l'entrencéphale, il est recouvert par un réseau de fibrilles ; *b*. deux cordons fibrillaires latéraux supérieurs, l'un à droite, l'autre à gauche (*bfl*), reste des cordons fibrillaires latéraux du mésocéphale, qui ont la tendance, nous l'avons vu, de se continuer seulement vers la face dorsale ; *c*. deux cordons fibrillaires latéraux moyens (*cfm*), à la hauteur de la base du troisième ventricule, formation nouvelle, provenant peut-être d'une extension vers la face dorsale de *d*. un cordon ventral ( *cfv*) plus volumineux que tous les autres, s'étendant sur toute la hauteur du ventricule de l'infundibulum et même un peu plus haut. Dans toute la région comprise entre les cellules de la névroglie de la face ventrale du ventricule et la face ventrale de la coupe

Digitized by Google

se trouvent un grand nombre de fibres qui passent d'un côté à l'autre, constituant une décussation (*d*). Enfin tout à fait à la face ventrale s'étend un fort courant fibrillaire, qui, d'après sa position, doit constituer la Commissure de Haller.

Sur une coupe un peu plus avancée, alors que la disposition générale est restée la même, il se présente un changement dans la partie ventrale de la substance blanche. A la place qu'occupait la Commissure de Haller, on voit apparaître trois amas cellulaires (Pl. IV, fig. 16) : 1° un amas médian en forme de triangle, la base dirigée vers la face ventrale, composé de cellules arrondies, serrées (*com*), au-dessous desquelles se rencontrent les dernières traces de la Commissure de Haller ; 2° deux amas en forme d'ovale, composés de cellules arrondies (*col*), plus grosses et moins serrées. C'est vers ces cellules qu'aboutissent deux forts courants fibrillaires qui s'étendent sur les faces latérales du cerveau. Entre les deux amas cellulaires ovales et l'amas cellulaire triangulaire, on remarque deux faisceaux de fibres, dont l'un (*nod*) provenant d'une partie située au-dessus de l'amas ovale de gauche va passer entre l'amas triangulaire et l'amas ovale de droite, tandis que l'autre (*nog*) provenant d'une région plus dorsale que l'amas ovale de droite va passer entre l'amas triangulaire et l'amas ovale de gauche. Les faisceaux fibrillaires qui se croisent ainsi vont donner naissance au nerf optique, et leur croisement est le chiasma (*ch*), qui chez le Protoptère se présente avant que les nerfs optiques soient sortis du cerveau. Mais nous n'avons pas là toutes les fibres qui constituent le nerf optique ; en effet, la masse triangulaire de cellules nerveuses est parcourue de fibres qui se croisent et qui vont se jeter dans le faisceau de droite, si elles ont pénétré par la gauche dans la masse de cellules, et dans le faisceau de gauche, si elles ont pénétré par la droite. Enfin à la face tout à fait ventrale du cerveau s'étendent entre les deux faisceaux de fibres optiques qui se sont croisés, quelques

Digitized by Google

fibres qui traversent tout l'amas cellulaire triangulaire, et qu'il ne faut pas confondre avec les fibres optiques, attendu qu'elles proviennent de la Commissure de Haller.

Les faisceaux fibrillaires, que nous venons de voir s'entrecroiser et qui vont former les racines du nerf optique, se poursuivent vers les faces latérales du cerveau, s'élèvent d'arrière en avant vers le toit de l'entrencéphale et l'atteignent au moment où il est recouvert par la glande pinéale. Là ces faisceaux disparaissent. Je rappelle que, chez l'Axolotl, j'ai vu de même les faisceaux qui donnent naissance au nerf optique s'élever vers le toit de l'entrencéphale, mais je n'ai pas pu les suivre aussi loin que je l'ai fait chez le Protoptère.

Si nous poursuivons l'étude des amas cellulaires qui se sont montrés au moment où les faisceaux fibrillaires vont donner naissance aux nerfs optiques, nous les voyons s'étendre vers le haut, rencontrer les cellules de la névroglie et se fusionner avec elles. Puis, un peu plus loin, apparaît une cavité au milieu de ces cellules, cavité qui va en s'étendant vers la partie dorsale jusqu'à communiquer avec le troisième ventricule. Nous pouvons la désigner du nom de ventricule optique, puisqu'elle est creusée dans le lobule optique. Alors (Pl. IV, fig. 17) la substance grise qui entoure de toutes parts le troisième ventricule renferme cinq espèces de cellules : *a*. tout le long du ventricule, sauf à la face dorsale et à la face ventrale, un épithélium de cellules allongées, coniques (*ene*); *b*. à la partie dorsale du ventricule un bouquet de cellules beaucoup plus grosses, fusiformes (*cde*) ; *c*. à la partie ventrale du ventricule deux bouquets latéraux de cellules allongées, également plus grosses (*cve*) ; *d*. entourant le tout plusieurs couches de cellules de la névroglie (*cne*), qui se présentent en général dans un ordre très régulier ; *e*. une partie de ces cellules forment un groupe particulier où elles sont plus serrées, sur la partie médiane de la coupe, à droite et à gauche du ventricule (*cme*). Vers la partie ven-

Digitized by Google

trale de la coupe, il est absolument impossible de reconnaître ce qui reste des anciens amas ventraux de cellules. Des cellules épithéliales partent des filets fibrillaires (*fie*), qui traversent la région occupée par les cellules de la névroglie et s'étendent dans la substance blanche. Il n'existe pas de cellules nerveuses dans l'entrencéphale.

Dans la substance blanche, il faut distinguer une portion dorsale et deux portions latérales ; du côté ventral la substance grise s'étend jusqu'à la surface. Les deux portions latérales sont formées d'un réseau de fibrilles qui se croisent dans tous les sens, mais dont la direction dominante est parallèle aux filets fibrillaires partis des cellules épithéliales. Il faut signaler la disparition de toute bande fibrillaire sur la limite entre la substance blanche et la substance grise. Nous avons toujours rencontré un courant de cette espèce ; tantôt il était plus prononcé, tantôt il l'était moins, mais il existait toujours depuis la moelle épinière jusqu'à la partie postérieure de l'entrencéphale. Toutefois ces bandes fibrillaires ne sont point toutes de même nature, car elles sont constituées d'éléments nerveux dans la moelle allongée, et semblent appartenir à la névroglie dans le cervelet et le mésocéphale. Elles disparaissent et ne se trouvent plus dans la partie antérieure du cerveau. Sur les faces latérales nous trouvons deux gros faisceaux de fibres (*fle*), qui partent de la face ventrale et s'étendent jusqu'à la hauteur des amas médians de cellules de névroglie. Ces faisceaux sont ceux qui ont donné naissance aux nerfs optiques et qui se poursuivent vers le toit de l'entrencéphale. La région dorsale est séparée des régions latérales par deux prolongements en forme de bras des cellules de la névroglie, qui s'étendent jusque vers la face dorsale. Cette portion dorsale comprend deux régions distinctes : l'une inférieure, composée de fibres qui s'étendent d'un des bras de cellules à l'autre (*fce*), dirigées parallèlement à la face dorsale. C'est le seul reste du cordon fibril-

Digitized by Google

laire continu constaté précédemment tout autour de la substance grise ; 2° une région supérieure formée d'un réseau de fibrilles qui se croisent.

C'est à ce moment que le nerf optique paraît naître du cerveau, en un faisceau fibrillaire de moyenne grosseur, mais nous n'avons pas à revenir sur son origine, qui est indiquée nettement sur une coupe déjà décrite.

Parmi les éléments dont j'ai signalé la présence dans la substance grise, il en est qui n'ont qu'une existence éphémère : ce sont les amas médians de cellules de névroglie et les bouquets de cellules ventrales. En effet dans la partie antérieure de l'entrencéphale (Pl. IV, fig. 18), la substance grise, qui enveloppe complétement le troisième ventricule, ne renferme plus que deux espèces de cellules : *a.* des cellules épithéliales (*ene*), qui ont une forme conique, et qui entourent le ventricule à sa face ventrale et sur ses faces latérales jusqu'aux deux tiers de la hauteur ; *b.* de nombreuses cellules de la névroglie (*cne*), accompagnant les cellules épithéliales et entourant le ventricule sur toute sa hauteur. Il faut signaler encore quelques cellules en épillet (*cde*), situées à la face dorsale du ventricule, qui d'abord, lorsque cette face est assez large, se disposent en épithélium de cellules coniques. Puis leur nombre diminue vite et elles disparaissent bientôt. Des cellules coniques épithéliales partent des fibres (*fie*), qui traversent la région occupée par les cellules de la névroglie, et s'étendent dans la substance blanche.

La substance blanche est toujours composée d'un réseau de fibrilles qui se croisent, mais dont la direction dominante est parallèle aux fibres qui partent des cellules épithéliales. On trouve en outre quelques faisceaux fibrillaires dans une position qui rappelle celle des amas de cellules médianes, ce qui pourrait faire penser qu'ils en proviennent, et deux gros cordons fibrillaires latéraux (*fle*), qui s'étendent maintenant

Digitized by Google

sur toute la face latérale, jusqu'au sommet de la coupe. Ce sont ces cordons qui ont donné précédemment naissance aux nerfs optiques. Il existe aussi dans la partie ventrale de la coupe, de chaque côté, un groupe de fibres longitudinales, pressées les unes contre les autres, dont le cours est légèrement oblique (*cfl*). Signalons enfin vers la partie dorsale, à la limite de la glande pinéale, une rangée de cellules qui appartiennent à la névroglie (*cn*).

L'entrencéphale s'étend encore au-dessus de la partie postérieure des hémisphères (Pl. IV, fig. 19), sous forme de deux corps latéraux (*cl*), uniquement composés de cellules de névroglie, arrondies, très nombreuses. On n'y rencontre ni fibrilles de névroglie, ni aucun élément nerveux.

### *Hypophyse.*

Dans sa partie postérieure, l'hypophyse me semble composée de petits amas de cellules polygonales, qui sont plus fortement colorées par le carmin que les cellules nerveuses. Ces amas sont entourés par un anneau de substance conjonctive (Pl. III, fig. 12). Il règne entre eux un certain nombre de lacunes. Des vaisseaux sanguins pénètrent de la pie-mère entre les corps ainsi constitués. Un peu plus loin on voit toutes les lacunes, primitivement distinctes, communiquer entre elles et former ainsi une cavité très sinueuse creusée dans l'hypophyse. Plus avant encore (Pl. III, fig. 13), on voit nettement une cavité qui occupe le milieu de l'hypophyse (*c.h*), et qui règne très étroite sur toute la largeur de la coupe. Elle est entourée d'un épithélium de cellules plus grosses et en plusieurs rangs. Au-dessous de la cavité on retrouve les cellules polygonales (*acp*) ; au-dessus de la cavité se rencontrent de nombreux vaisseaux sanguins longitudinaux (*vs*). La cavité occupe une position de plus en plus ventrale, jusqu'au point où l'hypophyse rencontre l'infundibulum. Elle

Digitized by Google

communique alors largement avec le ventricule de l'infundibulum (fig. 13). L'hypophyse subsiste encore encadrée dans les parois de l'infundibulum dont elle remplit complétement le ventricule, mais elle disparaît bientôt.

### *Infundibulum.*

Au point où l'infundibulum va rencontrer l'hypophyse, voici quelle disposition il présente (Pl. III, fig. 14) : la substance grise forme une enveloppe assez égale de toutes parts au ventricule (*v.inf*). On y distingue deux espèces de cellules: *a.* des cellules allongées, formant un épithélium continu au ventricule (*eni*); *b.* plusieurs couches de cellules petites, arrondies, cellules de la névroglie (*cni*). Dans la substance grise, on n'aperçoit aucune trace de fibres. La substance blanche enveloppe de toutes parts la substance grise ainsi composée, et elle est formée d'un réseau de fibrilles qui se croisent en tout sens. Les vaisseaux sanguins y sont peu abondants.

Bientôt la disposition devient un peu moins simple (Pl. IV, fig. 15). La substance grise forme une enveloppe aux deux cavités qui se trouvent comprises dans l'infundibulum, et nous y distinguons trois espèces de cellules : *a.* des cellules épithéliales du ventricule de l'infundibulum, décrites plus haut (*eni*) ; *b.* des cellules épithéliales du foramen de communication (*efc*), qui sont presque cubiques, mais un peu allongées à la face dorsale et se distinguent par un arrangement très régulier autour du foramen ; elles donnent naissance à des fibres très fines que l'on perd bientôt ; *c.* des cellules de la névroglie (*cni*), accompagnant les deux premières espèces de cellules. De plus nous trouvons des fibres dans la substance grise (*fii*). Elles partent des cellules épithéliales de la face dorsale du ventricule et s'étendent directement entre les cellules de la névroglie, pour se prolonger

Digitized by Google

dans la substance blanche. Il n'y a pas de fibrilles à la partie ventrale du ventricule. Il n'existe aucune trace de cellules nerveuses sur toute l'étendue de l'infundibulum. La substance blanche est formée d'un réseau de fibrilles se croisant en tous sens ; elle renferme en outre un certain nombre de cellules, plus petites que les cellules de la névroglie, qui ont la tendance de se disposer en une couche sur les faces ventrale et latérales de l'infundibulum.

Au point où l'infundibulum vient rejoindre l'entrencéphale, la disposition générale n'a pas changé, le foramen de communication s'est allongé et communique avec le ventricule de l'infundibulum. Il n'y a qu'une chose nouvelle à signaler : l'apparition de deux faisceaux fibrillaires, l'un à gauche, l'autre à droite sur les faces latérales, qui établissent une communication entre la substance blanche de l'entrencéphale et celle de l'infundibulum.

### *Épiphyse.*

La glande pinéale est composée, comme je l'ai déjà indiqué, de deux éléments distincts : 1° deux corps arrondis en continuité avec l'entrencéphale ; 2° un corps antérieur d'aspect glandulaire situé à la face dorsale des hémisphères. Lorsqu'on la rencontre sur des coupes, elle se présente d'abord sous forme de deux corps, recouverts par la toile choroïdienne qui envoie une lame médiane de plexus entre eux. La toile choroïdienne très mince est formée d'un seul rang de cellules petites et serrées. La texture des corps sous-jacents est simple : une région extérieure de cellules arrondies, en plusieurs couches, environnant une région interne occupée par des fibrilles se croisant un peu en tous sens. Puis (Pl. IV, fig. 18) la substance grise vient occuper la face dorsale et les faces latérales de chacun des corps, formant une calotte à la substance blanche. La plupart des cel-

Digitized by Google

lules de la substance grise sont arrondies (*cgp*), pressées les unes contre les autres, cependant à la base des parois latérales internes se rencontrent quelques cellules allongées (*cde*), les restes de l'épi des cellules dorsales, qui accompagnaient la face dorsale du troisième ventricule, et qui sont maintenant, par l'ouverture du ventricule à l'extérieur, et l'écartement des parties qui en formaient la face dorsale, repoussées à la limite de la glande pinéale.

La substance blanche présente, outre le réseau de fibrilles fondamental deux faisceaux fibrillaires : α. un faisceau qui à la face ventrale rencontre presque le cordon fibrillaire latéral de l'entrencéphale, cordon du nerf optique, et qui s'en vient en arc de cercle toucher à la paroi latérale interne (*fgp*) ; β. un faisceau qui occupe la face ventrale et fait la limite avec l'entrencéphale (*fvp*). En avançant la grosseur des deux corps augmente, le faisceau fibrillaire α disparaît, à sa place on trouve des fibrilles qui se dirigent des cellules dorsales vers la face ventrale, et le faisceau fibrillaire β devient plus fort.

Tant que l'épiphyse recouvre l'entrencéphale, elle conserve cette structure. Dans la portion qui recouvre la partie postérieure du prosencéphale (Pl. IV, fig. 19), la disposition est différente : l'épiphyse (*gp*) est formée de deux corps arrondis, mais composés uniquement de cellules de la névroglie. Ils ne sont séparés des corps latéraux que par un petit sillon insignifiant à la face interne.

Mais au moment où les deux corps qui forment la partie postérieure de la glande pinéale vont disparaître, le corps antérieur commence à montrer clairement sa structure. La toile choroïdienne, constituée d'un seul rang de cellules, forme un pli à double paroi exactement sur la ligne médiane de la coupe. Dans ce repli pénètre un prolongement vasculaire fourni par la pie-mère. Le pli simple d'abord se contourne dans l'espace qui est laissé libre entre les deux corps posté-

Digitized by Google

rieurs de l'épiphyse et pénètre dans la partie antérieure du troisième ventricule, entre les deux corps latéraux. Un peu en avant, les replis se multiplient et se rapprochent les uns des autres, sans se toucher toutefois, mais en laissant toujours entre eux des lacunes. Ainsi, à ce moment, l'épiphyse est constituée de masses vasculaires en continuité les unes avec les autres, revêtues dans toute leur étendue d'un épithélium continu (le repli de la toile choroïdienne), et entre lesquelles pénètrent des lacunes tapissées par cet épithélium. Le repli atteint alors la hauteur des ventricules latéraux dans lesquels il pénètre, pour y former le plexus choroïdien (Pl. V, fig. 20). Plus loin, pressé contre le crâne par l'extension en hauteur des hémisphères, le corps tout entier se resserre, les lacunes disparaissent en grande partie entre les replis, et alors la glande est formée d'amas vasculaires isolés, enveloppés complétement et individuellement d'un épithélium propre.

### *Prosencéphale.*

Dans sa portion postérieure, telle qu'elle est représentée Pl. IV, fig. 19, la substance grise accompagne le ventricule, et on y distingue trois espèces de cellules : *a.* des cellules épithéliales, coniques, à la face ventrale du ventricule (*ce pr*) ; *b.* des cellules arrondies, en plusieurs rangs (*cnpr*), sur les faces latérales du ventricule ; *c.* des cellules de la névroglie (*cnh*), nombreuses, arrondies, accompagnant les deux autres espèces de cellules. La substance grise renferme deux espèces de fibres : $\alpha$. les fibres provenant des cellules coniques, qui se dirigent tout droit à travers les cellules de la névroglie (*fih*) ; $\beta$. les fibres provenant des cellules arrondies, qui se croisent et se mêlent dans la région occupée par les cellules de la névroglie (*fch*). Il semble que ces fibres forment le réseau dans les mailles duquel sont disposées les

Digitized by Google

cellules de la névroglie, tandis que celles que j'ai indiquées les premières constituent la trame fondamentale de la substance blanche. A la partie ventrale de la substance grise se rencontre un courant de fibres qui établit un échange entre les deux parties de la coupe. Il y a en outre aux angles extérieurs de la face ventrale deux amas de cellules de la névroglie, sans communication entre elles ou avec la substance grise qui entoure le Trou de Monro (*cvh*). La substance blanche est formée seulement d'un réseau de fibrilles qui se croisent; vers la face ventrale se rencontre un fort faisceau fibrillaire qui se recourbe pour répéter la forme extérieure du cerveau et qui n'est autre que la commissure qui réunit les deux hémisphères, la commissure antérieure (*ca*). Quant aux deux corps latéraux (*cl*) qui recouvrent cette partie des hémisphères, j'ai déjà indiqué qu'ils sont le prolongement de cette partie de l'entrencéphale où ne se trouve plus l'épithélium de cellules coniques (fig. 18). Sur le bord des fentes qui deviendront les ventricules latéraux(*vl*) et un peu plus haut, se rencontre un petit groupe d'éléments cellulaires excessivement allongés (*x*), qui pourrait bien provenir des quelques cellules coniques, qui existaient à cette place dans l'entrencéphale.

Dans une région moins postérieure, alors qu'apparaissent nettement les ventricules latéraux, la substance grise leur forme une enveloppe de toutes parts (Pl. V, fig. 20); on y distingue quatre espèces de cellules : *a*. des cellules coniques, formant épithélium autour de la pointe ventrale des ventricules (*cepr*); *b*. des cellules arrondies accompagnant en épithélium la face latérale externe et une partie de la face ventrale des ventricules (*cnpr*); *c*. des cellules un peu allongées, accompagnant la face latérale interne des ventricules (*ccl*) et provenant des cellules des corps latéraux; *d*. de nombreuses cellules arrondies, cellules de la névroglie (*cnh*), occupant toute la région qui entoure les ventricules. Dans la

Digitized by Google

substance grise, je trouve trois espèces de fibres : α. des fibres partant des cellules coniques et traversant tout droit la région des cellules de la névroglie (*fih*); β. des fibres partant des cellules épithéliales arrondies et se croisant, s'entremêlant dans la région des cellules de la névroglie (*fch*); γ. un faisceau fibrillaire ventral passant des cellules de la névroglie qui accompagnent un ventricule aux cellules de la névroglie qui entourent l'autre (*pfh*). Il y a encore aux deux angles latéraux de la face ventrale un amas cellulaire de forme allongée (*cvh*) qui renferme des cellules de la névroglie. Quant à la substance blanche, outre le réseau fondamental, elle renferme un faisceau fibrillaire assez mince (*fve*), qui semble marquer une communication entre les amas cellulaires ventraux et les cellules épithéliales, et un gros faisceau fibrillaire qui s'étend sur toute la face ventrale, en répétant la forme extérieure de cette face, entre les deux amas cellulaires ventraux. Ce faisceau ventral est la commissure antérieure (*ca*).

Avant que les ventricules soient complétement entourés par la substance grise, on voit la lame vasculaire plissée, qui forme la partie antérieure de l'épiphyse, pénétrer entre les restes des corps latéraux et les parois latérales du ventricule (*u*) pour former le plexus des ventricules latéraux.

Quand les ventricules ont pris leur forme allongée et que les hémisphères se sont complétement séparés l'un de l'autre (Pl. V. fig. 22), la substance grise se compose de trois parties : 1° une portion qui entoure complétement le ventricule, portion large vers la face dorsale et à la face latérale interne du ventricule, très étroite à la face latérale externe ; 2° une bande cellulaire dorsale (*cdh*) qui répète la forme extérieure du cerveau ; 3° une bande cellulaire latéro-ventrale (*cvh*) qui répète aussi la forme extérieure. Ces trois portions se touchent l'une l'autre. On y trouve trois espèces de cellules: *a*. des cellules coniques, qui occupent deux places restrein-

Digitized by Google

tes de l'épithélium des ventricules latéraux (*cepr*), on les rencontre le long de la face latérale externe des ventricules depuis la moitié de la hauteur environ jusque vers le haut, et sur la face latérale interne des ventricules, en une toute petite région située plus bas que le point de départ des cellules coniques de l'autre côté du ventricule ; *b.* des cellules un peu allongées, (*cnpr*), que l'on rencontre sur toute la région épithéliale non occupée par les cellules coniques ; *c.* des cellules de la névroglie (*cnh*), arrondies, accompagnant les cellules épithéliales et formant les bandes cellulaires dorsale et latéro-ventrale. La substance grise renferme encore deux espèces de fibres : *α.* des fibres qui proviennent des cellules coniques et traversent tout droit la région occupée par les cellules de la névroglie (*fih*) ; *β.* des fibres qui proviennent de la seconde catégorie de cellules épithéliales et qui se croisent et s'entremêlent dans la région des cellules de la névroglie (*fch*).

La substance blanche présente une disposition différente selon qu'elle est extérieure à la substance grise, ou comprise entre deux régions de substance grise. Dans le premier cas, elle est composée uniquement d'une trame fibrillaire, dans le second cas, elle est formée de fibrilles toutes dirigées dans le même sens, celui qui relie le plus directement les deux régions de substance grise l'une à l'autre. Il en faut excepter toutefois la région de substance blanche comprise entre les cellules coniques de la face latérale externe et la bande cellulaire dorsale, région qui est occupée par un réseau de fibrilles qui se croisent.

Ce que j'ai désigné sur les coupes précédentes comme amas cellulaires ventraux n'était qu'un reste des deux bandes cellulaires latéro-ventrales. Les éléments que j'ai signalés jusqu'ici appartiennent tous à la névroglie. Mais il existe aussi des éléments nerveux. A la base des hémisphères, dans la région occupée par les bandes cellulaires latéro-ventrales, et

Digitized by Google

un peu au-dessus, se rencontrent quelques cellules nerveuses de petites dimensions (*cgh*), dont les noyaux ne diffèrent guère de ceux des cellules de la névroglie et qui se présentent surtout à la partie interne de la face ventrale. En outre, sur presque toute la hauteur des ventricules latéraux, accompagnant leur bord interne, se trouvent des fibres longitudinales réunies en petits groupes et dont le cours est légèrement oblique.

Dans une partie plus antérieure des hémisphères, la disposition devient beaucoup plus simple par le fait : 1° que les cellules épithéliales coniques dont le niveau a baissé peu à peu, de telle sorte qu'après avoir touché à la partie dorsale du ventricule, elles en occupent la partie ventrale, disparaissent bientôt complètement; 2° que les bandes cellulaires ventro-latérales cessent d'exister à l'état indépendant et viennent se fusionner avec les cellules qui entourent la face ventrale du ventricule. Il est à remarquer du reste qu'avant la fusion complète, on pouvait déjà voir sur les coupes successives la bande latéro-ventrale se rapprocher du ventricule , et elles ne forment jamais une masse plus distincte et plus éloignée du reste de la substance grise qu'à la partie tout à fait postérieure des hémisphères, alors que je l'ai désignée sous le nom d'amas cellulaire ventral (Pl. IV, fig. 19). Dès lors la substance grise forme une enveloppe continue au ventricule (Pl. V, fig. 23), et en outre une bande cellulaire dorsale (*cdh*) qui a diminué elle aussi. Nous n'y retrouvons plus que deux espèces de cellules : *a*. des cellules épithéliales arrondies qui entourent le ventricule (*cnpr*); *b*. des cellules de la névroglie, arrondies, qui enveloppent les cellules épithéliales (*cnh*). Mais les cellules ne sont pas distribuées d'une façon tout à fait égale sur tout le pourtour du ventricule; il y a deux régions où elles sont très nombreuses et très serrées, surtout celles de la névroglie : ce sont les régions dorsale et ventrale, tandis que sur les régions latérales de beaucoup

Digitized by Google

plus étendues, les cellules, surtout celles de la névroglie, sont disséminées. Nous ne trouvons plus dans la substance grise qu'une espèce de fibres (*fch*), celles qui prennent naissance des cellules épithéliales et s'entrecroisent dans la région occupée par les cellules de la névroglie.

La disparition des cellules épithéliales coniques et des fibrilles qui en proviennent est accompagnée d'une diminution de l'étendue de la substance blanche par rapport à la substance grise, ou plutôt d'un envahissement par les cellules de la névroglie de la substance blanche, dont la trame est formée par les prolongements enchevêtrés des cellules épithéliales arrondies. Dans la portion de substance blanche comprise entre la bande cellulaire dorsale et les cellules de névroglie de la face dorsale du ventricule se retrouvent quelques fibrilles établissant une communication directe. Les cellules nerveuses de la base du prosencéphale ont disparu, on ne retrouve plus les groupes de fibres longitudinales sur toute la hauteur de la face interne du ventricule, mais quelques-unes se montrent encore dispersées. Entre la bande cellulaire dorsale et les cellules de névroglie sur la face externe du ventricule on trouve un groupe de fibres longitudinales (*cfh*), dont quelques-unes se recourbent et forment un faisceau fibrillaire, dont la direction est parallèle à celle du ventricule.

Sur une coupe un peu plus avancée (Pl. V, fig. 24), il nous faut distinguer deux parties : celle qui donnera naissance au nerf olfactif et que je considère comme un lobule olfactif (*l olf*), et celle qui forme encore les hémisphères. Cette dernière partie présente peu de changements, une modification de forme et de proportions seulement. Nous retrouvons les deux espèces de cellules (*cnpr* et *cnh*) et la seule espèce de fibres (*fch*), avec cette différence que si les cellules sont restées aussi nombreuses, les fibres sont devenues plus fines et plus rares. La substance blanche est formée uniquement d'un réseau de fibrilles.

Digitized by Google

La partie qui forme le lobule olfactif comprend toute la région dorsale de la substance grise qui entoure le ventricule (*nlolf*), portion où les cellules sont plus nombreuses et plus serrées, la bande cellulaire dorsale (*cdh*), la substance blanche comprise entre les deux, et la substance blanche située au côté dorsal de la bande cellulaire. Dans le lobule olfactif, la substance grise se compose de trois couches concentriques : 1° inférieurement une région circulaire à la partie dorsale du ventricule, 2° une couche concentrique assez épaisse, l'ancienne bande cellulaire dorsale, 3° une couche de cellules disséminées accompagnant la surface dorsale de l'hémisphère (*clolf*). J'y distingue trois espèces de cellules : *a*. des cellules épithéliales arrondies (*cnh*) sur les bords du ventricule ; *b*. des cellules de la névroglie (*nlolf*) accompagnant les cellules épithéliales et formant la bande cellulaire ; *c*. les cellules situées à la surface du cerveau (*clolf*), un peu allongées, qui ont le caractère de cellules nerveuses. La substance grise renferme quelques fibres sans direction uniforme.

La substance blanche consiste en deux régions complètement séparées : 1° une inférieure entre la substance grise ventrale et la bande cellulaire, 2° une supérieure entre la bande cellulaire et les cellules nerveuses dorsales. La première est formée d'un réseau de fibrilles qui se croisent et renferme en outre de nombreuses fibres rayonnantes, qui vont de la substance grise ventrale à la bande cellulaire (*fde*). Cette disposition est plus accentuée encore dans la seconde région de substance blanche, formée de fibres rayonnantes qui vont directement d'une des régions de la substance grise à l'autre (*fdolf*).

Dans une portion un peu plus rapprochée de l'extrémité antérieure des hémisphères (Pl. V, fig. 25) le ventricule latéral s'est beaucoup raccourci, la substance grise l'entoure, et forme en outre une masse séparée à la face dorsale de cha-



Digitized by Google

que hémisphère (*mdh*). Dans la substance grise on distingue deux espèces de cellules : quelques cellules épithéliales qui sont surtout nombreuses aux faces dorsale et ventrale du ventricule (*cnpr*), et de nombreuses cellules de la névroglie (*cnh*) enveloppant les cellules épithéliales. La substance grise ne renferme plus que quelques fibres surtout visibles aux faces dorsale et ventrale du ventricule (*fch*); sur les faces latérales, elles sont très clairsemées. Il y a en outre quelques fibres isolées qui passent d'une région de substance grise à l'autre, mais plus on avance, plus elles se font rares. La substance blanche est uniformément composée d'un réseau de fibrilles qui s'entrecroisent.

Dans le lobule olfactif, la substance grise est toujours formée de trois portions : 1° une portion ventrale, qui occupe presque toute la face ventrale du lobule (*cvl*) et qui ne comprend que des cellules de la névroglie ; 2° une région médiane, l'ancienne bande cellulaire dorsale (*cdh*), qui se compose de petits groupes de cellules ; 3° une région qui occupe les faces latérale et dorsale, composée d'une double rangée de cellules, qui sont en grande majorité nerveuses (*clolf*). Quant à la substance blanche, dans la portion comprise entre les deux premières régions de substance grise, elle se compose d'un réseau de fibrilles ; dans la portion comprise entre la deuxième région de substance grise et la troisième , elle se compose de fibres radiaires (*fdolf*).

La disposition de l'hémisphère ne change guère (Pl. IV, fig, 21) : l'amas cellulaire dorsal (*mdh*) diminue ; sur tout le pourtour du ventricule se trouvent des fibres (*fch*) qui s'entrecroisent dans la région occupée par les cellules de la névroglie. La substance blanche outre le réseau de fibrilles présente un faisceau fibrillaire qui occupe toute la face dorsale de l'hémisphère ; il commence à apparaître sur la face latérale et gagne de là la face dorsale (*cdh*).

Les lobules olfactifs, beaucoup réduits en volume, sont sim-

Digitized by Google

plifiés dans leur texture. Il n'existe plus qu'une région de substance grise, située au milieu de la face ventrale (*mcl*), renfermant les cellules nerveuses, s'il en existe encore, et les cellules de la névroglie. La substance blanche qui l'entoure est occupée par des fibres radiaires (*f. olf*), fibres qui partent des cellules nerveuses ou proviennent de fibres longitudinales, et s'étendent jusque vers la face dorsale du lobe; là quelques-uns des faisceaux fibrillaires se redressent pour suivre une marche longitudinale, d'autres se replient vers la face latérale interne. La région unique de substance grise est le produit de la fusion des trois régions des coupes précédentes. Elle est d'abord composée de quelques rangées de cellules ventrales et de quelques rangées de cellules qui s'étalent en demi-cercle au-dessus des premières et qui s'en rapprochent peu à peu.

Enfin dans la région tout à fait antérieure, celle qui est recouverte supérieurement par le nerf olfactif (Pl. V, fig. 26) l'hémisphère comprend une portion centrale occupée par la substance grise : un certain nombre de cellules de la névroglie (*cnpr* et *cnh*) et des fibres qui se croisent en tous sens avant d'avoir quitté la région des cellules (*fch*); et autour, de la substance blanche qui n'offre aucune autre disposition qu'un fin réseau de fibrilles qui s'entre-croisent en tous sens.

---

## CONCLUSION

### I

Sur quels points cette nouvelle étude du cerveau de Protoptère est-elle en désaccord avec les descriptions précédentes? En somme le travail de Serres (23) aboutit aux mêmes

Digitized by Google

résultats que mes recherches. Cependant il est un ou deux points de détail sur lesquels nous ne nous rencontrons pas.

Tout d'abord SERRES parle d'un lobule olfactif, séparé du cerveau, qui ne serait qu'un renflement du nerf olfactif. Malgré une recherche attentive, je n'en ai pu constater l'existence. Il me semble, au contraire, qu'en s'éloignant des hémisphères, le nerf olfactif diminue de grosseur.

Selon SERRES, le quatrième ventricule aurait la forme d'un losange, semblable par là à celui de la Raie Once. En parlant ainsi c'est le sinus rhomboïdal qu'il désigne. Sur tous les exemplaires que j'ai examinés, la forme du sinus a toujours été la même : celle d'une gouttière qui conserve sur toute son étendue la même largeur, et par conséquent n'a pas un trait de ressemblance avec la figure géométrique dont parle le naturaliste français.

SERRES donne une description détaillée de la moelle allongée, examinée depuis la face ventrale. Il signale l'existence de cordons pyramidaux antérieurs, grêles, filiformes, s'entre-croisant à leur partie inférieure. Ces cordons pyramidaux finiraient par se bifurquer en formant deux arcs, l'un interne, l'autre externe. Il indique encore des olives qu'il décrit en détail. Ni une étude du cerveau vu dans son entier, ni l'étude anatomique de coupes transversales, même avec l'aide du microscope, ne m'ont permis de distinguer bien nettement les dispositions indiquées par SERRES. Mais je dois dire que l'étude de coupes longitudinales (qui n'étaient point assez bonnes pour me permettre une étude approfondie), m'a fourni quelques renseignements qui coïncident avec la description que je viens d'indiquer. Aussi je me borne à dire qu'il est probable que la disposition dont SERRES parle se rencontre chez le Protoptère, mais je ne puis pas l'appuyer, mes recherches à ce sujet ne me donnant que des résultats trop vagues et indécis.

SERRES donne une longue description de l'hypophyse,

Digitized by Google

il y signale trois sillons superficiels, la partageant en quatre compartiments superficiels. Mais lorsqu'on lit attentivement, on s'aperçoit que, pour lui, l'infundibulum est de petite dimension, aboutissant à un petit tubercule blanc, brillant, les lobules optiques, qu'il compare aux éminences mamillaires. Ainsi, il ajoute à l'hypophyse réelle une bonne partie de l'infundibulum. Alors il voit des sillons superficiels au point où la vraie hypophyse rencontre l'infundibulum, et l'un des compartiments superficiels au moins appartient encore à la région de l'infundibulum. Il me semble que l'hypophyse ne présente qu'un sillon superficiel bien marqué, au côté dorsal, et dans lequel vient se loger le vaisseau sanguin longitudinal qui règne entre l'hypophyse et le cerveau.

Enfin Serres donne une description de la terminaison des pédoncules cérébraux ou ganglion optique, dont la structure est des plus remarquables. Pour y arriver il écarte les hémisphères cérébraux en les soulevant. Ceci n'est possible qu'après avoir déchiré la commissure antérieure qui, comme nous l'avons vu, relie les hémisphères dans leur partie postérieure. De cette façon, il arrive à un corps qu'il décrit minutieusement. Il ajoute qu'il n'y a aucune trace du troisième ventricule. Je crois qu'il est bon de rappeler, comme il le fait lui-même, qu'il avait en mains des fœtus à terme, et que ce qu'il décrit pourrait fort bien être une forme embryonnaire. Chez les animaux que j'ai eus à ma disposition, et qui me semblent plus âgés quoique plus petits, la structure est toute autre.

Si nous passons à la description de Wiedersheim (27), elle aussi concorde dans ses points principaux avec la mienne. Pour lui la petitesse et l'étroitesse du mésocéphale semblent un des points caractéristiques du cerveau de Protoptère. Or, lorsqu'on le regarde par la face dorsale, on est frappé au contraire par la prépondérance apparente de cette partie du

Digitized by Google

cerveau. D'après WIEDERSHEIM, le nerf olfactif naît plus près de la face dorsale que de la face ventrale; ce n'est pas assez, car c'est de la face dorsale elle-même qu'il prend naissance. En outre il signale un sillon médian au fond du sinus rhomboïdal, et je n'ai su en distinguer un ni en examinant le cerveau entier, ni en l'étudiant sur des coupes. Enfin, il me semble que le cerveau remplit la cavité du crâne plus exactement que WIEDERSHEIM ne veut bien le dire. Il la remplit complètement dans la région des hémisphères et dans celle du mésocéphale, ce que WIEDERSHEIM ne semble pas lui accorder.

Mes recherches m'ont-elles révélé quelque chose qui ait échappé à mes prédécesseurs? En premier lieu, l'existence de lobules olfactifs bien déterminés, reposant sur la face dorsale des hémisphères et pas tout à fait à leur extrémité antérieure. Ces lobules olfactifs ne correspondent point du tout à ceux décrits par SERRES, et on ne peut les distinguer de la masse des hémisphères que par la méthode des coupes et l'étude microscopique. Ensuite l'existence d'un chiasma des nerfs optiques à l'intérieur du cerveau. On le supposait certainement, mais il n'était pas dûment constaté. Puis l'existence d'un nerf oculo-moteur commun. Il est vrai qu'il ne remplit pas sa fonction sans l'adjonction d'autres fibres nerveuses, qui lui viennent du trijumeau. WIEDERSHEIM n'avait vu que la part du trijumeau. Or, SERRES trouvait une importance toute spéciale à l'absence chez le Protoptère de muscles moteurs de l'œil et des nerfs qui les desservent; et il déclarait que ce fait, vérifié d'ailleurs par OWEN et HYRTL, méritait de fixer l'attention des anatomistes. Il est donc de quelque importance d'avoir trouvé chez cet animal un des nerfs dont l'absence était si digne d'attention. Puis le fait que le nerf acoustique est formé en partie par une fibre de Mauthner. Ce fait est intéressant, car il pose un point d'interrogation sur le sort de cette même fibre chez les autres

Digitized by Google

Vertébrés, et réclame des études nouvelles pour élucider cette question. En outre, j'ai pu constater l'existence de nombreux ganglions sur les côtés du cerveau, tandis que ces ganglions avaient passé inaperçus jusqu'ici. Enfin, grâce aux coupes transversales que j'ai pu pratiquer, j'ai acquis une première notion sur la structure microscopique du cerveau de Protoptère. Sans doute cette notion est encore bien incomplète, la description que je viens d'en donner est bien rudimentaire, elle devra être corroborée et complétée par l'étude de bonnes coupes longitudinales. Mais jusqu'ici on n'avait aucune connaissance de la structure microscopique du cerveau chez aucun des Dipnoïques, et mon travail est un premier pas dans cette voie.

## II

Nous pouvons donc résumer ainsi la description du cerveau de Protoptère : Il n'y a pas, à proprement parler, de lobes olfactifs distincts des hémisphères, mais il y a des lobules olfactifs attenants à l'extrémité antérieure des hémisphères et placés sur leur face dorsale. Le prosencéphale se compose de deux hémisphères complétement séparés l'un de l'autre sur toute leur hauteur et presque toute leur longueur. Les hémisphères sont creusés de ventricules latéraux d'une grande hauteur, et qui se prolongent un peu dans les lobules olfactifs. L'entrencéphale est simple, creusé d'un troisième ventricule. Il présente à sa face ventrale un lobule optique bien distinct, d'où partent les nerfs optiques qui ne présentent pas de chiasma après leur sortie du cerveau, mais bien auparavant. A la face dorsale de l'entrencéphale une glande pinéale, formée de deux petits corps ronds postérieurs attenants au cerveau, et d'un corps antérieur de structure glandulaire, recouverts par la toile choroïdienne du

Digitized by Google

troisième ventricule. De l'entrencéphale part, en outre, un infundibulum très considérable renfermant un large ventricule, qui s'étend sous la face ventrale du mésocéphale et aboutit à une très grosse hypophyse. Le mésocéphale est un lobe elliptique unique, simple, présentant à sa surface dorsale un sillon médian. Il est creusé d'un Aqueduc de Sylvius très étroit et s'étend par-dessus le cervelet et la moelle allongée recouvrant le sinus rhomboïdal. Il donne naissance à un nerf très fin, l'oculo-moteur commun. Le cervelet est composé de deux lobes distincts en avant, venant se réunir en arrière. Recouvert en majeure partie par le mésocéphale, il sert lui-même de toit au quatrième ventricule. La moelle allongée s'étend en avant jusqu'au point où l'infundibulum rencontre l'hypophyse. Elle est creusée d'un quatrième ventricule et du sinus rhomboïdal. Elle donne naissance aux nerfs trijumeau, facial, acoustique accessoire, acoustique, glosso-pharyngien, vague et grand hypoglosse. De toutes les parties du cerveau, la plus étendue est le prosencéphale, mais la moelle allongée a, en somme, une longueur qui lui est presque égale. Le mésocéphale est, de toutes les parties du cerveau, celle qui occupe le niveau le plus élevé ; c'est le prosencéphale qui en occupe le niveau le plus bas.

La masse du cerveau, depuis l'extrémité antérieure des hémisphères jusqu'à l'extrémité antérieure de la moelle épinière, est creusée de cavités qui communiquent toutes entre elles : deux ventricules latéraux, communiquant l'un avec l'autre par le trou de Monro, qui se continue dans le troisième ventricule ; du troisième ventricule on passe d'un côté à l'Aqueduc de Sylvius, de l'autre par un foramen de communication au ventricule de l'infundibulum qui se continue avec les lacunes de l'hypophyse. De l'Aqueduc, par l'intermédiaire d'un nouveau foramen, on passe au quatrième ventricule, qui, s'ouvrant à l'extérieur, forme le sinus rhomboïdal, puis se continue dans le canal central de la moelle.

Digitized by Google

## III

Si maintenant nous comparons le cerveau de Protoptère ainsi défini avec celui du Cératodus, tel qu'il nous est connu par la description de Beauregard (5), nous constatons une première différence, dans l'existence chez le Cératodus de lobes olfactifs complètement distincts du prosencéphale, lobes ovoïdes, allongés et divergents, réunis aux hémisphères par un court pédicule creux. Ces pédicules ne s'arrêtent point à l'extrémité antérieure des hémisphères, mais les recouvrent presque entièrement. Rien de semblable ne se rencontre chez le Protoptère. On peut seulement remarquer que chez ces deux Dipnoïques, ce n'est point la partie antérieure des hémisphères qui fournit les nerfs olfactifs, ils proviennent d'une partie plus éloignée. Les hémisphères du Cératodus semblent moins allongés et plus larges que ceux du Protoptère. Les ventricules sont en relation avec les ventricules des lobes olfactifs. Les hémisphères sont réunis à leur face supérieure par une bande nerveuse continue, à la face inférieure il existe une fente profonde qui permet de les séparer. Nous l'avons vu, chez le Protoptère les hémisphères sont libres aussi bien à la face dorsale qu'à la face ventrale. Mais chez l'un et l'autre le volume des hémisphères est tout à fait prédominant, relativement aux autres parties de l'encéphale. L'entrencéphale et toutes les parties qui en proviennent semblent chez le Cératodus avoir même disposition que chez le Protoptère. Le mésocéphale présente une différence considérable : chez le Cératodus il est moins développé, mais il n'est pas simple ; il est formé de deux lobes nettement séparés à la face dorsale, confondus à la face ventrale. Le cervelet, par contre, est beaucoup plus développé ; lobe impair, creux, situé derrière le mésocéphale et non

Digitized by Google

point au-dessous de lui. Comme on le voit, ce cervelet diffère notablement de celui du Protoptère. La fosse rhomboïdale est, chez le Cératodus, à peu près complétement close et possède sur son plancher une fente médiane très apparente quand on sépare la membrane vasculaire, assez dense, qui la recouvre; il y a donc quelques différences essentielles entre ces deux cerveaux.

En est-il de même entre le cerveau de Protoptère et celui de Lépidosiren? Hyrtl (12) dit une seule chose du cerveau de Lépidosiren, et elle constitue une différence. Selon lui, les hémisphères ne seraient point libres sur toute leur hauteur; libres à la partie dorsale, ils seraient complétement confondus à leur base. Mais les descriptions de cerveau de *Lepidosiren Paradoxa* sont trop rares et trop peu exactes pour que nous en puissions tenir compte. Nous admettons, comme Ayers (2), que *Lepidosiren* et *Protopterus* sont des variations d'une même espèce, et nous essayerons d'établir les caractères fondamentaux du cerveau des Dipnoïques, en ne tenant compte que du Protoptère et du Cératodus.

Ce qui me paraît caractériser le cerveau des Dipnoïques, c'est la presque égalité de développement des hémisphères et de la moelle allongée. Or, les hémisphères sont la partie prépondérante du cerveau d'un Amphibien, tandis que la moelle joue le même rôle chez les Poissons inférieurs. A ce point de vue encore, les Dipnoïques sont intermédiaires. Il y a plus, il y a une différence entre le Cératodus et le Protoptère. Nous avons vu que les hémisphères du Cératodus sont moins allongés que ceux du Protoptère; Beauregard ne le dit pas, mais à examiner ses figures, on s'en persuade, chez le Cératodus, ce n'est pas le prosencéphale qui est la partie la plus allongée du cerveau, mais la moelle allongée. Chez le Protoptère, la prépondérance appartient au prosencéphale. Ainsi le Dipnoïque monopneumone se rapproche plutôt des Poissons inférieurs, le Dipnoïque dipneumone se rapproche plutôt des Amphibiens.

Digitized by Google

Un point commun aux deux Dipnoïques, c'est la situation des hémisphères au niveau le plus bas du cerveau. Une autre disposition qui me semble leur être spéciale, c'est le fait que le volume des hémisphères est tout à fait prédominant. Chez tous deux aussi, les hémisphères présentent cette disposition qui les rapproche des Amphibiens, que la base et la voûte sont de la même épaisseur. Les Dipnoïques ont un entrencéphale court, donnant naissance à un large infundibulum qui aboutit à une hypophyse volumineuse, et recouvert à la face dorsale par une glande pinéale assez bien développée. Les Dipnoïques ne possèdent pas de lobes inférieurs. Par la constitution de leur mésocéphale et de leur cervelet, les deux Dipnoïques diffèrent, et, à ce point de vue aussi, le Monopneumone se rapproche plutôt des Poissons, le Dipneumone plutôt des Amphibiens. En effet, le faible développement du cervelet, sa forme en une lamelle membraneuse, étendue sur le quatrième ventricule, est un des traits caractéristiques de l'organisation des Amphibiens. Au contraire, chez les Poissons, les Téléostéens et surtout les Plagiostomes, le cervelet acquiert un développement considérable. Le mésocéphale, faiblement développé chez les Poissons, prend une extension plus considérable chez les Amphibiens, mais il y est aussi composé de deux lobes latéraux, ce qui constitue une différence avec le Protoptère. Les Dipnoïques ne possèdent pas de lobes postérieurs.

Les nerfs cérébraux présentent aussi certaines dispositions semblables chez les deux Dipnoïques. Chez eux, les fibres qui forment le nerf olfactif ne proviennent point de l'extrémité antérieure des hémisphères, mais d'une région plus reculée. Chez eux, le nerf optique n'a pas de chiasma après sa sortie du cerveau. Il existe chez les Dipnoïques un nerf oculo-moteur différencié, qui prend naissance à la base du mésocéphale. Les nerfs de la quatrième et de la sixième paires leur font défaut. Ils possèdent un nerf trijumeau,

Digitized by Google

un facial, un acoustique (deux même chez le Protoptère), un glosso-pharyngien, distinct chez l'un, branche du vague chez l'autre, un vague, enfin un grand hypoglosse.

## IV

Le cerveau de Protoptère présente, conservés à l'état adulte, des caractères qui se retrouvent chez l'embryon des Vertébrés. On peut dire que le développement de sa moelle épinière s'est arrêté au moment où vont se former les cornes antérieures. Nous en avons deux preuves : les cornes sont simplement indiquées et le sillon longitudinal ventral de la moelle ne s'est pas constitué. « Le sillon ventral, dit Balfour (3), doit son origine à une extension vers le bas des « cornes antérieures de la moelle épinière de chaque côté « de la ligne médiane. Les deux prolongements compren- « nent entre eux un espace à peu près linéaire : le sillon « antérieur. » Et à l'appui de cette assertion, je peux citer l'exemple de l'Axolotl, dont la moelle ressemble à celle du Protoptère, sauf en ces deux points : l'existence d'un sillon ventral bien marqué, l'indication bien nette de cornes antérieures. J'ajouterai que, pendant le passage de la moelle épinière à la moelle allongée, chez l'Axolotl, les cornes antérieures cessent d'être nettement distinctes, et en même temps le sillon ventral s'efface et disparaît.

La moelle allongée présente un autre signe qui montre que le développement est arrêté à un stade précoce : c'est la présence de cellules nerveuses en une couche continue et uniforme. Les cellules nerveuses ne se sont point encore différenciées en groupes distincts.

Un troisième caractère embryonnaire très marqué, c'est la flexion crânienne conservée dans le cerveau de Protoptère. La position du mésocéphale au niveau le plus élevé, tan-

Digitized by Google

dis que le prosencéphale occupe le niveau le plus bas, ne saurait s'expliquer que par la persistance de la flexion crânienne. Il est vrai que le développement considérable du prosencéphale empêche le mésocéphale d'occuper l'extrémité antérieure du grand axe du cerveau. Mais il est certain que chez le Protoptère, la flexion crânienne qui persiste généralement chez les Vertébrés à l'état adulte, est moins voilée que chez les autres par des phénomènes de croissance ultérieure.

Le mésocéphale a conservé chez le Protoptère sa forme embryonnaire d'une vésicule impaire, à toit bombé et plancher incurvé. C'est un caractère que présente aussi l'Axolotl. Par conséquent le développement du cerveau de ces animaux s'est arrêté avant la différenciation du mésocéphale en deux lobes optiques séparés.

La glande pinéale me semble aussi présenter un caractère primitif. D'après Balfour (3), « elle se développe chez la « plupart des Vertébrés comme une simple excroissance « papilliforme de la voûte (de l'entrencéphale) et est formée « tout d'abord de cellules semblables à celles des autres « parties du système nerveux central. » Chez le Protoptère, la partie postérieure de l'épiphyse, celle qui est attenante au cerveau se montre comme une excroissance de la voûte de l'entrencéphale, seulement elle n'est pas simple, mais dès l'abord divisée en deux lobes. C'est donc en gros un aspect embryonnaire. Quant à la partie antérieure, elle est manifestement formée de deux éléments : l'un est une membrane mince qui s'appuie sur les deux lobes postérieurs, formée d'une seule couche de cellules, et qui représente la partie du toit de l'entrencéphale, située en avant de la glande pinéale, qui s'est considérablement amincie pour former la toile choroïdienne du troisième ventricule, phénomène que Balfour considère comme typique dans les processus embryogéniques. Cette membrane forme des plis

Digitized by Google

nombreux, à cause des changements de forme occasionnés dans l'entrencéphale par la flexion crânienne. Le second élément qui forme la partie antérieure de l'épiphyse, c'est un prolongement richement vasculaire provenant de la pie-mère. La même disposition se retrouve chez l'Axolotl. Il me semble, en conséquence, que cette partie antérieure de l'épiphyse ne lui appartient pas à proprement parler. Elle dérive de la partie du toit de l'entrencéphale qui est située en avant de la glande pinéale vraie. Ainsi STIEDA (25), dans sa description, incomplète à mon sens, de l'épiphyse d'Axolotl, en indique précisément la partie qui génétiquement ne lui appartient pas.

La forme embryonnaire du cervelet est nettement conservée à l'état adulte chez l'Axolotl, c'est la partie antérieure de la voûte du quatrième ventricule, qui ne s'est point amincie comme la partie postérieure, qui forme le toit membraneux du sinus. Chez le Protoptère, la forme est un peu différente. On pourrait supposer que le cervelet est dû à deux formations distinctes : l'une correspondant à tout le cervelet de l'Axolotl appartiendrait à la voûte du quatrième ventricule, conservant ses proportions normales, et qui s'étendrait au-dessus du ventricule ; l'autre dérivant d'un reploiement des corps restiformes sur eux-mêmes, viendrait s'adjoindre latéralement à la première, donnant naissance aux deux lobes latéraux du cervelet distincts extérieurement. Le toit du quatrième ventricule, par suite de l'adhésion qu'il contracte avec le plancher du mésocéphale et avec les lobes latéraux, serait rompu sur le milieu, laissant une communication entre l'Aqueduc de Sylvius et le quatrième ventricule. Mais à cette interprétation s'oppose la persistance du toit membraneux du sinus qui se retrouve en avant entre le cervelet et les corps restiformes jusqu'au point où ils se réunissent. Voilà pourquoi je préfère l'hypothèse adoptée jusqu'ici dans mon travail, qui fait dériver le cervelet tout

Digitized by Google

entier d'un reploiement des corps restiformes s'étendant au-dessus du quatrième ventricule et au-dessous du mésocéphale.

## V

Enfin le cerveau antérieur mérite une mention spéciale. Au point de vue histogénétique, il y a une grande différence entre le cerveau antérieur et le cerveau postérieur. En particulier la formation d'une couche épithéliale dans la substance grise est plus tardive et n'est jamais aussi distincte. Les hémisphères du Protoptère, nous l'avons vu, ne présentent pas une couche épithéliale continue, comme le reste du cerveau, et, sur toute une région antérieure, ils en sont complétement privés. L'entrencéphale présente bien le même phénomène dans sa partie antérieure, depuis l'apparition de la glande pinéale. Mais jusque là sa structure est très semblable à celle du mésocéphale. Il est possible que cette partie postérieure que j'ai désignée du nom d'entrencéphale appartienne réellement au mésocéphale. Par la flexion crânienne, l'entrencéphale se trouve placé non pas en avant du mésocéphale, mais au-dessous de lui et il se peut par conséquent que sur une coupe transversale la plus grande partie appartienne au mésocéphale, bien que les caractères tirés de la face ventrale semblent indiquer qu'elle appartient à l'entrencéphale.

Les faisceaux de fibres qui forment les nerfs optiques sont l'occasion d'une nouvelle difficulté. Bellonci (6) a consacré d'intéressantes études à la recherche de la terminaison centrale du nerf optique. Il a étudié tour à tour les Poissons, les Amphibiens, les Reptiles, les Oiseaux et les Mammifères. Enfin il en est arrivé à cette conclusion générale, qu'il applique à tous les Vertébrés : « Toutes les fibres « optiques vont à la couche externe du toit optique, où elles

Digitized by Google

« se résolvent en un réseau terminal. La structure de la « région terminale des fibres optiques est essentiellement la « même partout. » Or j'ai vu les faisceaux optiques s'élever sur les faces latérales de l'entrencéphale et atteindre le toit des couches optiques. Mais ce que Bellonci désigne sous le terme de toit optique, c'est le toit du mésocéphale. Il semblerait donc que le Protoptère et l'Axolotl, chez qui j'ai rencontré la même disposition, font exception à la règle générale trouvée par Bellonci pour la terminaison centrale des nerfs optiques. Si nous essayons de tourner cette difficulté en invoquant encore la flexion crânienne, qui amènerait une partie du mésocéphale au-dessus de la naissance du nerf optique, nous dirons que c'est bien le long des parois latérales de la coupe que s'étendent les faisceaux optiques, mais que ces parois latérales appartiennent réellement au mésocéphale. En conséquence, ce serait bien encore dans le toit du mésocéphale qu'il faudrait chercher la terminaison centrale du nerf optique. Mais ici surgit la difficulté. Le point où viennent aboutir les faisceaux optiques se trouve situé précisément au-dessous de l'épiphyse. Par conséquent ou il faut admettre que nous sommes dans l'entrencéphale, et que les faisceaux optiques se terminent dans le toit des couches optiques, ou que nous sommes dans le mésocéphale, et alors que la glande pinéale est un prolongement du toit des lobes optiques. De ces conclusions, la première me paraît préférable, d'autant plus que la seconde supprimerait entièrement l'entrencéphale et le troisième ventricule.

Voilà pourquoi j'ai considéré dans ce travail l'entrencéphale comme très bien développé, bien qu'il soit probable, pour les raisons que je viens d'exposer, qu'une partie de l'entrencéphale tel que je l'ai décrit, appartient réellement au mésocéphale.

Digitized by Google

## INDEX BIBLIOGRAPHIQUE.

1. Fr. Ahlborn, Untersuchungen über das Gehirn der Petromyzonten. Zeitschrift für wissenschaftliche Zoologie. Bd. XXXIX, p. 191.
2. H. Ayers, Beiträge zur Anatomie und Physiologie der Dipnoër. Jenaische Zeitschrift für Naturwissenschaft. Bd. XVIII, p. 479.
3. F.-M. Balfour, Traité d'Embryologie et d'Organogénie comparées.
4. E. Baudelot, Recherches sur le système nerveux des Poissons.
5. H. Beauregard, Encéphale et nerfs crâniens du Ceratodus Forsteri. Journal de l'Anatomie et de la Physiologie, 1881, p. 230.
6. J. Bellonci, La terminaison centrale du nerf optique chez les Mammifères. Archives italiennes de Biologie, 1884, p. 405.
7. J. Bellonci, Les lobes optiques des Oiseaux. Archives italiennes de Biologie, 1883, p. 21.
8. Th. Bischoff, Description anatomique du Lepidosiren Paradoxa. Annales des Sciences naturelles, 2me série, vol. XIV, 1840.
8 *bis*. J.-E. Gray. Ueber einen lebenden afrikanischen Lepidosiren im Krystallpalaste. Archiv für Naturgeschichte. 1857, p. 330.
9. Alb. Gunther. Description of Ceratodus, a genus of Ganoïd Fishes. Philosoph. transact., 1871.
10. Alb. Gunther, Ceratodus und seine Stelle in System. Archiv für Naturgeschichte, vol. XXXVII, 1871.
11. Humphry, Muscles and Nerves of Lepidosiren. Journ. of Anat. and Phys., 2me série, vol. V, 1871—1872.
12. J. Hyrtl, Lepidosiren Paradoxa. Leipzig 1840 et Abhandl. der Böhm. Gesellschaft der Wissenschaft, 1845.
13. Jardine, Remarks on the Structure and Habits of Lepidosiren annectens. Annals and Magazine of natural history, 1841.
14. Klein, Beiträge zur Anatomie der Lepidosiren Annectens. Wurtemberg. Jahreshefte des Vereins für vaterländische Naturkunde, 1864, p. 134.
15. Krauss, Ueber einen lebenden Lungenfisch (Lepidosiren Annectens Ow.). Ibid., p. 126.
16. Krefft, Description of a gigantic Amphibian allied to the genus Lepidosiren, from the Wide-Bay district, Queensland. Proced. Zool. Soc., 1870, p. 220.
17. Milne Edwards, Remarque sur les affinités naturelles du Lepidosiren. Annales des Sciences naturelles, 2me série, vol. XIV, 1840.



Digitized by Google

18. J. Natterer, Lepidosiren Paradoxa, eine neue Gattung aus der Familie der Fischähnlichen Reptilien. Annalen des Wiener Museums, 1837.
19. R. Owen, Description of the Lepidosiren Annectens. Transactions of the Linnean Society, vol. XVIII, 1839, p. 327.
20. W. Peters, Ueber einen dem Lepidosiren annectens verwandten Fisch von Quellimane. Muller's Archiv für Anatomie und Physiologie, 1845.
21. Rabl-Rückhard, Zur Deutung und Entwickelung des Gehirns der Knochenfische. Archiv für Anatomie und Entwickelungsgeschichte, 1882, p. 111.
22. M. Sagemehl, Einige Bemerkungen über die Gehirnhäute der Knochenfische. Morphologisches Jahrbuch. Bd. IX, 1884, p. 457.
23. Serres, Recherches sur quelques points de l'organisation du Lepidosiren annectens, description du cerveau. Comptes rendus de l'Académie des Sciences de Paris. T. LVII, septembre 1863, nos 12 et 13.
24. L. Stieda, Studien über das centrale Nervensystem der Wirbelthiere. Zeitschrift für wissenschaftliche Zoologie. Bd. XX, 1870, p. 273.
25. L. Stieda, Ueber den Bau des centralen Nervensystems des Axolotl. Zeitschrift für wissenschaftliche Zoologie. Bd. XXV, 1875, p. 285.
26. R. Wiedersheim, Lehrbuch der vergleichenden Anatomie der Wirbelthiere.
27. R. Wiedersheim, Das Skelet und Nervensystem von Lepidosiren annectens (Protopterus ang.). Jenaische Zeitschrift für Naturwissenschaft. Bd. XIV, 1880, p. 155.
28. R. Wiedersheim, Zur Anatomie des Amblystoma Weismanni. Zeitschrift für wissenschaftliche Zoologie. Bd. XXXII, 1879, p. 216.
29. Wiegmann, Lepidosiren ist kein Reptil. Archiv für Naturgeschichte, 1839.

Digitized by Google

# Beiträge

zur

# Kenntniss der Cytheriden

von

Alfred KAUFMANN
aus St. Gallen.

Mit Tafel VI, VII, VIII, IX, X und XI.

## VORWORT

Als ich Ende des Jahres 1883 im zool.-vergl.-anatomischen Institut in Wien, unter der trefflichen Direktion des Herrn Hofrath Prof. C. Claus und der umsichtigen Anleitung von Seiten seiner beiden Assistenten, Herrn Privatdocent Dr C. Grobben und Herrn Dr K. Heider mikroskopische Betrachtungen an verschiedenen Objekten, theils der Süsswasser-, theils der Meeresfauna, anstellte, erwachte in mir der Wunsch, eine zusammenhängende, selbstständige Untersuchung an einem noch wenig bekannten Gegenstande durchzuführen. Damit hoffte ich auf dem unübersehbaren und täglich sich erweiternden Gebiete der Forschung ein Scherflein beizutragen zur Kenntniss der Thatsache.

Meinem Wunsche in verdankenswerthester Weise entsprechend, wies mir Claus Mitte Januar 1884, bei Wiedereröff-

Digitized by Google

nung des Institutes, die im Folgenden behandelten Objekte an, die sich seit einiger Zeit im Institut befanden und gleichsam einer nähern Beachtung warteten. Er verschaffte mir das zu längeren Beobachtungen nöthige Material aus Triest, sowie die zur Ermittlung der Eigenthümlichkeiten und zur Feststellung der verwandtschaftlichen Beziehungen wünschenswerthe Literatur, sowohl aus seiner Privat-Bibliothek, als aus derjenigen des Instituts.

Es gereicht mir daher zur angenehmen Pflicht dafür meinem hochgeehrten Lehrer, Herrn Prof. Claus, sowie den Herren Grobben und Heider für ihre fördernden Erklärungen und Rathschläge meinen tiefgefühlten Dank auszusprechen.

Ein unerwartetes Wohlwollen ermöglichte mir einen mehrwöchentlichen Aufenthalt an der zoologischen Station in Triest, was mich in den Stand setzte, meine Untersuchungen fortzusetzen. Damit lernte ich kennen, was für eine Mühe es kostete, diese winzigen Thierchen aus einem Durcheinander von im Schlamme enthaltenen Sandkörnchen, Foraminiferen, Muschelfragmenten, etc. herauszulesen. Dies verpflichtet mich, dem Inspektor der Station, Herrn Dr Ad. Græffe, für seine Bemühungen auch an dieser Stelle meinen verbindlichsten Dank abzustatten.

Weitern Dank schulde ich Herrn Prof. Dr Studer für die Anweisung verschiedener Schriften, sowie Herrn Dr Garbini für seine freundlichen Mittheilungen betreffs Präparationsmethoden.

Wenn ich nun in dem Momente, da mich die Umstände nöthigen, meine Arbeit abzuschliessen, erkenne, dass die Untersuchungen nicht in jeder Beziehung von dem gewünschten Erfolge begleitet waren, möchte ich das Lückenhafte des Ergebnisses gerne dem Umstande zuschreiben, dass die behandelten Objekte der Erforschung besonders der innern Organisation nicht unbedeutende Hindernisse engegenstellten. Diese bestehen in der Undurchsichtigkeit der schützenden

Digitized by Google

Hülle sowohl, als in einer lästigen Verunreinigung der Körperoberfläche und beruhen auf einer nach den gewöhnlichen Präparationsmethoden ungenügenden Konservirung der histologischen Elemente, auf einer rasch eintretenden Differenzirung der Gewebe und daraus folgender indistinkter Färbung.

Damit aber die wenigen, für spätere Untersuchungen vielleicht nicht unwesentlichen Beobachtungen nicht ohne Bedeutung bleiben, unternehme ich es, das Gesehene zu beschreiben und dem Texte einige mit möglichster Genauigkeit ausgeführte Zeichnungen beizufügen.

Die Zukunft wird mir kaum Gelegenheit bieten, mich einlässlicher mit diesem Gegenstande zu befassen, wesshalb ich die Vollendung des Angefangenen einer geübtern Hand überlasse. Möge mir immerhin das bescheidene Verdienst zukommen, zu einer allseitigen, sorgfältigen Behandlung die Veranlassung gegeben oder doch zur Kenntniss der Ostracoden der Adria einen Beitrag geliefert zu haben.

Institut Grünau bei Bern, im März 1885.

A. Kaufmann, Gymnasiallehrer.

---

Digitized by Google

# EINLEITUNG

Aus der Ordnung der Ostracoden erfreuen sich die Cypriden einer verhältnissmässig frühen Betrachtung und einer eingehenden Beschreibung seitens der Zoologen, was sie wohl ihrem oft massenhaften Auftreten und ihrer grossen Verbreitung im süssen Wasser zu verdanken haben. Mit regem Fleisse und bewunderungswürdiger Ausdauer wurde vielseitig gearbeitet an der Erforschung dieser Thierchen, zur Ermittlung der Eigenthümlichkeiten ihres anatomischen Baues sowohl, als in dem Drange, unbekannte Formen aufzufinden und ihnen die gebührende Stelle im Reiche der Lebewesen anzuweisen, zur Bereicherung der zu einer Gattung vereinigten Arten.

Auf diese Weise wurde die Aufmerksamkeit besonders auf die Bewohner des süssen Wassers gelenkt, das dem Forscherauge noch so viel Seltsames und Bewundernswerthes verborgen hielt, so dass O. F. Müller's prophetische Aussage : « Tempus instat quo non quæretur novum ex Afrika, sed ex aquis et aquosis nobis et pecoribus nostris potum suppeditantibus : quo non tantum in ære, in vita ratione etc., quæretur causa morborum sed in aquarum usu minus cauto animalculis in numeris sæpe scatentium » — bis zur Stunde immer mehr in Erfüllung gieng.

Als einer der hervorragendsten Zoologen seiner Zeit richtete O. F. Müller seine Thätigkeit nicht nur auf die Süsswasserfauna, sondern wandte sich auch dem Meere zu, um im Schlamm der Tiefe nach Leben zu suchen und die winzigen Bewohner desselben als neue Zeugen einer göttlichen Allmacht dem Dunkel der Verborgenheit zu entziehen. Ihm

Digitized by Google

verdanken wir die Auffindung der Cytheriden oder doch die erste genaue Beschreibung, da nach seiner eigenen Angabe dieser Thierchen bis auf ihn nicht Erwähnung gethan wird. Er erkennt ihre Verwandtschaft zu den Cypriden, die Verschiedenheiten, die sie von diesen trennen und giebt ihnen den früher für marine Entomostraken angewendeten und wieder aufgegebenen Namen der Cytheriden. Der Charakter der Gattung beruht nach seinen Beobachtungen in dem Auftreten von zwei behaarten, obern Antennen, acht Füssen, einem Auge, einem nicht abgetrennten Kopf (caput conditum) und einer zweiklappigen Schale. Cythere viridis, lutea, gibba und gibbera bilden die ersten vier Spezies, mit welchen die Familie der Cytheriden begründet wurde.

Obschon Müller nicht im Besitze der Instrumente war, die es heute ermöglichen den feinern Bau dieser Thierchen, den Mechanismus der Gliedmassen etc. in den kleinsten Theilen zu sehen, hat er doch die Entomostraken als diejenigen Thiere erkannt, die mit einer bedeutenden Kleinheit eine überraschend komplizirte Organisation vereinigen, was in nicht geringem Masse seine Bewunderung erregt, der er in seiner Abhandlung unzweideutigen Ausdruck verleiht in den Worten : « Nosci digna hæc animalcula, non quia deus maximus in minimis est, æque enim magnus in omnibus, at ob eximiam membrorum exilitatem et agilitatem, miram organorum diversitatem varia creatoris eundem finem obtinendi media et pulchritudinem et proportionem quam nihil excellit. »

Während nun die Familie der Cypriden durch Jurine's « Histoire des Monocles » in ihrer Kenntniss wesentlich gefördert wurde, fielen die Cytheriden der Vergessenheit anheim, bis sich W. Baird und später Milne Edwards ihrer von Neuem annahmen, neue Spezies zu Tage förderten, auf Grund derer die Gattungscharaktere geändert, ja selbst neue Gattungen aufgestellt werden mussten.

Es beschränken sich jedoch auch diese und gleichzeitige

Digitized by Google

Untersuchungen anderer Forscher auf die Eigenthümlichkeiten der Schale, Zahl und Form der Gliedmassen einiger weniger Spezies, so dass es der zweiten Hälfte dieses Jahrhunderts vorbehalten blieb, die Verhältnisse der innern Organisation einer nähern Betrachtung zu würdigen.

Paläontologische Funde hauptsächlich aus den Tertiärbildungen lieferten den Beweis, dass neben der örtlichen Verbreitung auch die zeitliche eine weitgehende ist, da die Cytheriden eigentlich keiner Formation fehlen.

Eine in jeder Beziehung werthvolle Arbeit über Ostracoden lieferte Zenker im Jahre 1854. Mit Berüchsichtigung des bereits Bekannten geht er den Weg selbstständiger Beobachtungen, die er mit staunenswerther Vielseitigkeit und Einsicht an seinen Objekten anstellt. Wenn bis anhin nur oberflächliche Beschreibungen der Schalen und einiger Gliedmassen die einzige Kenntniss einer grossen Menge aufgestellter Spezies bildete, so wurde dieselbe nun ergänzt durch sorgfältige Untersuchungen nicht nur der Extremitäten, sondern auch der innern Organisation. Auf Grund der bis auf ihn bekannten Formen theilt Zenker die Ostracoden in die beiden Familien der Cypriden oder Süsswasser-Ostracoden und der Cytheriden oder See-Ostracoden, deren Differenzen auf dem anatomischen Bau der Organe beruhen. Natürlich erleiden seine in die Familiencharaktere aufgenommenen Angaben betreffs der Form der Gliedmassen und deren Gliederzahl, sowie andere Verallgemeinerungen durch die späteren Funde erhebliche Veränderungen und Einschränkungen. Von besonderem Werthe sind seine Untersuchungen der innern Organisation; Untersuchungen, welche, an einem günstigen Objekte durchgeführt, von einer ebenso staunenswerthen Geschicklichkeit und Sorgfalt, als einer bewunderungswürdigen Geduld Zeugniss ablegen. Es gelang ihm die komplizirten Mundtheile zu zerlegen, den Verlauf des Verdauungskanals mit seinen Eigenthümlichkeiten zu verfolgen, die Lage

Digitized by Google

und Form der Geschlechtsorgane zu erkennen und selbst das Nervensystem in seinen zahlreichen Ganglien zu sehen.

Die durch BAIRD aufgestellten Cythere-Spezies reduzirt ZENKER auf vier, indem er die beschriebenen neuen Arten theils mit Bekannten identifizirt, theils wegen mangelhafter Beschreibung und Darstellung die ihnen angewiesene Stellung abspricht. Cythere gibba und gibbera, MÜLLER, erkennt er als Männchen und Weibchen derselben Art.

Dr S. FISCHER beschreibt (1855) zwei neue Cythere-Species, doch sind im Text und in den Zeichnungen Undeutlichkeiten und Irrthümer enthalten, so dass diese Untersuchung keine weitere Beachtung fand.

Nach ungefähr einem Jahrzehnt erlangte die Kenntniss der Ostracoden werthvollen Zuwachs durch die geistvolle Arbeit über die nordischen marinen Muschelkrebse von G. O. SARS, der durch seine umfassenden und sorgfältigen Untersuchungen in den Stand gesetzt wurde, verschiedene Aenderungen von systematischer Bedeutung in der Gruppe vorzunehmen, sowie deren Kenntniss durch neue Gattungen, deren Bestand später wieder in Frage gestellt wurde, und viele Spezies zu erweitern. Ein empfindlicher Nachtheil der werthvollen Zusammenstellung ist der gänzliche Mangel der Abbildungen, die doch zur Verdeutlichung eines wenn auch allumfassenden Textes beitragen. Leider blieb mir, ausser den lateinisch abgefassten kurzen Familien-, Gattungs- und Speziesbeschreibungen, ein grosser Theil seiner Angaben unverständlich, da ich zur Erlernung des fremden Idioms keine Musse fand.

Gestützt auf eigene Beobachtungen konnte SARS es unternehmen, die Ordnung der Ostracoden in vier Gruppen zu trennen, diese mit Rücksicht auf die Gestalt der Extremitäten als Podocopa, Myodocopa, Cladocopa und Platycopa zu bezeichnen und ihnen sechs Familien unterzuordnen. Zur ersten Gruppe stellt er die Cypriden und Cytheriden, zur zweiten

Digitized by Google

die Cyprinaden und Conchoeciaden, während zur dritten die einzige Familie der Polycopiden und zur vierten diejenige der Cytherelliden gerechnet wird. Da die Spezies der drei letztgenannten Gruppen seltener auftreten, bildet die Betrachtung der Cytheriden den Haupttheil des Werkes. Die Gattung Cythere umfasst nur sechs Spezies, worunter er drei als neu bezeichnet; die übrigen, theils bekannten, theils neuen Arten dieser Gattung werden der seiner Zeit von Jones aufgestellten Gattung Cythereis zugedacht, deren Merkmale im Vergleich zu Cythere weiter unten Berücksichtigung finden sollen.

Von den zwölf als neu bezeichneten Arten sind wohl einige schon früher mit Namen versehen worden, wenigstens scheint dies nach Brady bezüglich einer im Folgenden beschriebenen Spezies der Fall zu sein. Neben einer Menge neuer Spezies gehen die Gattungsnamen Cytheropsis, Ilyobates, Loxoconcha, Xestoleberis, Cytherura, Cytheropteron, Bythocythere, Pseudocythere, Sclerochilus in der neuen Bedeutung auf Sars zurück.

Schon im folgenden Jahr erschien wieder eine eingehende Behandlung der Ostracoden der englischen Küste, herausgegeben von Brady, ein umfangreiches Werk, worin sich der Autor bemühte, auch in die Synonymik die wünschenswerthe Klarheit zu bringen und durch Abbildungen von Schalen und Gliedmassen die Bestimmung zu erleichtern.

Obschon es hauptsächlich diese Arbeit ist, die mir ermöglichte meine Formen zu bestimmen, möchte ich sie doch als eine Bemühung bezeichnen, deren Resultat der wissenschaftlichen Genauigkeit oft entbehrt. Brady beschreibt für die Gattung Cythere (incl. Cythereis) allein 33 Spezies, worunter 10 neue. Wie sehr diese letztern zu dieser Stellung berechtigt sind, vermag ich nicht zu entscheiden; da aber von diesen 10 Arten 8 nur in den Schalen bekannt sind, möchten sie wohl eher in das Bereich der Palæontologie zu versetzen

Digitized by Google

sein. Jedenfalls erscheint es mir kühn, diese Arten Gruppen unterzuordnen, deren Merkmale rein anatomische sind und nach der Schalenbeschreibung das fatale « animal unknown » beifügen zu müssen. So sehr in zweiter Line die beigegebenen Zeichnungen dem allgemeinen Bedürfnisse entsprechen, so ungenügend sind sie für den, der darin zur Bestimmung genügende Anhaltspunkte finden möchte. Die Zeichnungen der Schalen sind besonders bei solchen Arten, die sich durch eine reiche Verzierung auszeichnen, sehr ungenau und stimmen mit den angegebenen Längenverhältnissen oft nicht überein. Von den zu behandelnden Cythere-Spezies finden sich keine Gliedmassen-Abbildungen, von andern oft sehr spärliche. Endlich sind die angegebenen englischen Masse der Dimensionen, wie $^1/_{38}$, $^1/_{37}$ in etc. nicht dazu angethan, eine rasche Bestimmung zu ermöglichen.

Mit den gleichen Uebelständen behaftet erscheint eine weitere Notiz BRADY's (1869) über Cytheriden aus dem Schelt und dem griechischen Archipel, sowie die Bearbeitung der Ostracoden der Challenger-Expedition, woselbst der Autor für 60 neu aufgestellte Spezies (vielleicht aus dem Grunde, weil nur Schalen gedredgt wurden) der anatomischen Merkmale mit keiner Sylbe gedenkt.

Soweit mir bekannt, wurde nun lange Zeit nichts über diesen Gegenstand veröffentlicht, bis 1879 W. MÜLLER's « Beitrag zur Kenntniss der Fortpflanzung und der Geschlechtsverhältnisse der Ostracoden » erschien, der neben einigen Beobachtungen über das Auftreten von Männchen und Weibchen die mangelhafte Beschreibung einer neuen Cypris-Spezies und eine neue Hypothese über die Geschlechtsöffnung des Weibchens enthält, die, vielleicht auf ungenauer Beobachtung beruhend, einer für mich klaren Begründung entbehrt.

In einer zweiten, im Archiv für Naturgeschichte erschienenen Abhandlung desselben Themas werden für die fragliche

Digitized by Google

Hypothese neue Belege aufgeführt, die nicht wenig geeignet sind, dieselbe als eine irrthümliche erscheinen zu lassen. Eine zweite Annahme, ebenfalls die äussern Geschlechtsorgane des Weibchens betreffend, findet Platz, scheint mir aber ebenso unglaubwürdig, als mir die wenigen dazu aufgestellten Anhaltspunkte und die Begründung unverständlich blieben. Diese Annahmen finden bei der Behandlung der betreffenden Organe besondere Berücksichtigung.

Vergleichende Untersuchungen mit besonderer Rücksichtnahme auf die genetischen Beziehungen der Ostracoden unter sich, sowie im Vergleich zu den nahe verwandten Phyllopoden ergaben nach Claus die Resultate, dass sämmtliche Ostracoden-Familien sich leicht auf die Cypridiniden zurückführen lassen und diese wieder vornehmlich an den Gliedmassen augenscheinliche Verwandtschaftsverhältnisse mit den Phyllopoden zu erkennen geben.

Da diese genannten Arbeiten auch die Ergebnisse der Untersuchungen anderer Forscher, wie Jones, Lilljeborg, Norman, deren Werke ich nicht kenne, einschliessen, ist aus diesen Angaben ersichtlich, wie wenig genau die Ostracoden und besonders die Cytheriden bekannt sind. Es mag dies schon daraus hervorgehen, dass nirgends eine Abbildung eines ganzen Thieres zu finden ist, mit Ausnahme der Zenker'schen Arbeit, deren Zeichnungen den Anforderungen der modernen Wissenschaft nicht mehr entsprechen. Die innere Organisation ist völlig unbekannt. Aus diesen Umständen erwächst unmittelbar das Bedürfniss nach einer in allen Theilen genauen Darstellung, welchem Bedürfniss ich nach Kräften Genüge zu leisten mich bemühte. Es gelang mir dies, wie ich hoffe, betreffs der äussern Verhältnisse, während die Resultate der Erforschung besonders der innern Geschlechtsorgane nur so weit genügen, dass ich es wage, auf Grund derselben den Müller'schen Hypothesen kein Zutrauen zu schenken. Es möge oben genanntem Bestreben zugeschrieben

Digitized by Google

werden, wenn ich in der Beschreibung und Darstellung Unwesentliches vielleicht allzu genau behandelte.

## Zur Spezies-Bestimmung.

Wenn der geübte Forscher oft Mühe hat einem vorliegenden Objekte seinen richtigen Namen zu ertheilen, wird der Anfänger mil viel grössern Schwierigkeiten zu kämpfen haben, besonders auf einem Gebiete, wo durch ungleiche und oberflächliche Behandlung die Synonymik einen abschreckenden Grad der Ausbildung erlangt hat. Letzteres ist bei den Ostracoden in ausgedehntem Masse der Fall und besonders bei Cypriden und Cytheriden, deren Spezies oft keine charakteristisch konstanten Formen angenommen haben oder in ihrer äussern Form unter sich grosse Aehnlichkeit zeigen. Speciell in diesen Fällen wird die Bestimmung, insofern sie überhaupt möglich ist, eine sehr unsichere sein und die Identifizirung entfernt stehender Spezies zulassen.

Es hat daher Zenker die Hinzunahme der anatomischen Merkmale als zur Speziesbeschreibung unbedingt nothwendig erkannt und gefunden, dass die Copulationsorgane in ihrer verschiedenen Ausbildung bei den verschiedenen Species charakteristische Merkmale abgeben. W. Müller theilt diese Ansicht nicht und hält die von Zenker geforderten anatomischen Merkmale, weil sie sich auf den männlichen Geschlechtsapparat beziehen, « für die grössere Zahl der Spezies (es sollte vielleicht heissen : Exemplare) nicht verwendbar. » Statt dessen glaubt er : « in der Gestalt der Vagina und der Ovarien zwei Merkmale zu besitzen, welche sich durch die Verschiedenheit bei den verschiedenen, durch die Konstanz bei den einzelnen Spezies zu allgemein anwendbaren Spezies-

Digitized by Google

charakteren eignen. » Wenn sich der männliche Kopulationsapparat zu diesem Zwecke nicht eignet, weil er eben nur bei dem einen Geschlecht vorkommt, mit was für einem Rechte würden Vagina und Ovarien diese Stelle einnehmen? Oder sollen diese Organe bezüglich ihrer Form und Lage den Genitalien vorzuziehen sein? Ist die Vagina in Form und Grösse nicht in geringem Masse abhängig von der Individualität der Exemplare? Kann sie als Oeffnung ohne Anhängsel, in der Lage am Körper wenig oder gar nicht wechselnd, in der Form aber auf geringen Druck sich ändernd, in allen Fällen ein wichtiges Unterscheidungsmerkmal liefern? Sollte aber Müller nur die sogenante rudimentäre Vagina darunter verstehen, so möchte ich diese Annahme entkräften, da nahe verwandte Spezies in diesem Gebilde sich gar nicht unterscheiden, wie die im Folgenden behandelten Cythere-Arten zeigten. Wie mit der Vagina so wird es sich ähnlich mit den Ovarien verhalten, welche überdies bei den einen schwer, bei den andern ohne mühevolle, längere Behandlung gar nicht zu sehen sind.

W. Müller selbst sieht sich veranlasst, in dem Verzeichniss der in der Nord- und Ostsee vorkommenden Spezies viele als unbestimmbar wegzulassen, aus dem Grunde, weil « da, wo wir uns allein auf Schalenform verlassen sollen, zahlreiche Bestimmungen unsicher bleiben. » Diesem Uebelstande abzuhelfen, erblicke ich das einzige Mittel in einer sorgfältigen Beschreibung aller wesentlichen Theile einer neuen Spezies mit besonderer Betonung der Unterscheidungsmerkmale im Vergleich zu der nächst verwandten Art und in einer genauen, alle Theile betreffenden Abbildung derselben. Die graphische Darstellung derselben in toto ist keine Nothwendigkeit, wie in andern Ordnungen, um so mehr aber sind, wenn möglich, zwei Schalenansichten zu geben und sämmtliche Gliedmassen abzubilden, da für die eine Spezies die Schale zur Bestimmung genügt, für eine andere

Digitized by Google

anatomische Merkmale zu Hülfe genommen werden müssen, wozu der männliche Kopulationsapparat sich am besten eignet, welche Ansicht ZENKER's ich nur bestätigen kann. Unter allen Umständen aber dürfte die Zeichnung sämmtlicher Gliedmassen wünschenswerth erscheinen.

Wie wenig BRADY diesen Anforderungen Genüge leistet, hatte ich Gelegenheit zu erfahren, obschon die Schalen der behandelten Formen charakteristische Verzierungen ausbilden. Da bei den drei Cythere-Spezies jede Angabe der Speziesunterschiede betreffs anatomischer Merkmale fehlt, war ich bei der Bestimmung auf die mangelhaften Zeichnungen der Schale und deren Beschreibung ausschliesslich angewiesen. Bei Sclerochilus sollte es schwer fallen, aus dem Schalenverhältnisse allein die Gattung zu bestimmen, da Paradoxostoma und Xestoleberis ganz ähnliche Formen aufweisen. Zur Gattungsbestimmung benützte ich daher die von SARS aufgestellte und von BRADY wenig veränderte Tafel, die nur auf anatomischen Merkmalen beruht. Es wäre wohl zu wünschen, dass eine Tabelle in ähnlicher Weise für die Spezies aufgestellt würde.

## ZUM GATTUNGSNAMEN.

In Folge mehrerer neuer Funde, die G. O. SARS an der norwegischen Küste machte, hielt er es für angezeigt, verschiedene Arten von der Gattung Cythere zu trennen und unter einer besonderen Gattung Cythereis zusammen zu stellen. Er gründet diese Trennung auf anatomische Verschiedenheiten, die ihm zur Aufstellung einer neuen Gattung genügend erschienen, nämlich auf die Ausbildung der Brennborste der zweiten Antenne, die Zahl der Glieder des Mandibulartasters, die verschiedene Anzahl von Borsten an demselben, auf die

Digitized by Google

Zahl der Branchialfilamente und auf das Verhalten der Abdominallappen (lobi abdominales). Brady stellt diese Unterschiede in folgender Tafel zusammen.

| | Cythere | Cythereis |
|---|---|---|
| Brennborste der 2. Ant. | Gleich lang bei Männchen und Weibchen | Sehr kurz beim Weibchen |
| Mandibulartaster | 3-gliedrig und einfache Borsten tragend | 4-gliedrig mit 3 stark gekrümmten Fiederborsten |
| | 2 Branchialfilamente | 5 Branchialfilamente |
| Abdominal-Zweige | 2 stumpfe Lappen bildend | 2 oder mehr kurz behaarte Borsten |

Der eben genannte englische Forscher hält diese Differenzen für ungenügend, um als Genuscharaktere zu gelten, verwirft die Aufstellung der neuen Gattung und führt sämmtliche von Sars zur Gattung Cythereis gerechneten Arten in die Gattung Cythere zurück. Den Hauptgrund für diese Vereinfachung bildet die Thatsache, dass es an der englischen Küste vier Arten giebt, welche Uebergänge zwischen den genannten Gattungen darstellen würden, so dass sie in diesem Theil mit Cythere übereinstimmend, in jener Beziehung aber der Charaktere von Cythereis theilhaftig wären, wie beispielsweise Cythere albomaculata, u. a.

In den in der Tafel enthaltenen Angaben bezüglich der Brennborste der zweiten Antenne, die Sars vorwiegend als Unterscheidungsmerkmal aufstellt, liegt eigentlich kein Gegensatz und würde man daher im Zweifel sein, zu welcher Gattung z. B. Cythere Jonesii mit verkümmertem Stachel in beiden Geschlechtern zu setzen wäre. Wenn Sars unter den Gattungscharakteren für Cythere angiebt: « Antennæ inferiores 4 articulatæ, flagello *longo* biarticulato, articulo ultimo breviore et obtuse terminato..... » so liegt der Nachdruck nicht auf der, meines Erachtens, stillschweigend angenommenen Gleichheit in beiden Geschlechtern, sondern vielmehr

Digitized by Google

auf der Länge der Geissel. Im Sinne SARS' sollte es daher in der Tafel eher heissen : lang in beiden Geschlechtern. Für Cythereis heisst es : « antennæ inferiores feminæ adultæ flagello brevissimo et obtuso instructæ, » was in der Tafel richtig wieder gegeben wurde. In dieser Behauptung sowie in dem unten[1] angegebenen Passus scheint mir die Annahme enthalten, dass nur das Weibchen die Verkümmerung des Stachels zeigt, das Männchen ihn aber in seiner ursprünglichen Länge beibehält.

Die zu beschreibenden Arten würden nun nach dem Verhalten des Mandibulartasters und der Abdominallappen zur Gattung Cythereis zu rechnen sein, doch zeigen sie in der Ausbildung der Brennborste abweichende Besonderheiten, da nämlich bei der ersten Spezies, so weit meine Untersuchungen reichten, der Stachel beider Geschlechter stets verkümmert ist, bei der zweiten vereinzelte Männchen mit langem Stachel bewaffnet sind, während bei der dritten das Männchen durch das Auftreten einer wohlausgeprägten Geissel konstant bevorzugt erscheint. Darin finden wir also eine für die Gattungscharaktere wenig günstige Ungleichheit und Unbeständigkeit der Entwicklung.

Es soll im Fernern der Mandibulartaster fünf Branchialfilamente ausbilden.

Nach meinen Untersuchungen lassen sich von den 5 Branchialfilamenten des Mandibulartasters, der bei allen drei Arten vollkommen analog sich zusammensetzt, nur 4 als solche erkennen, da es beim fünften, das als kleiner Höcker erscheint, bei der Anlage verblieb. Aehnliche Abweichungen und Uebergangsformen liessen sich bei allseitigern Unter-

[1] *L. c.* pag. 36. Mest characteristic synes den eiendommelige Forkumren af de nedre Antenners Flagellum *hos den voxne Hun*. Dette ar en Character, der gaar igjenem alle herhen horende Arter og hvorved man med Bestemthed kan bestemme, til hvilken af disse 2 Slaegter Arten horer.



Digitized by Google

suchungen vielleicht noch viele finden. Diese Verhältnisse berücksichtigend, hauptsächlich aber die von Brady aufgefundenen Mittelformen in Betracht ziehend, scheint die Aufstellung einer besondern Gattung nach diesen Merkmalen als unbegründet, wesshalb ich mich dem Vorgehen des englischen Forschers anschliesse und den Gattungsnamen Cythere beibehalte.

## CYTHERE JONESII, Baird.

Tafel VI (fig. 1—4), VII, IX, X (fig. 5—12)

Synonyma nach Brady:
Cythereis Jonesii, Baird, Brit. Entom.
Cythereis Jonesii, Normann, Nat. Hist.
Cythereis fimbriata, Normann, Ann. und Mag. Nat. Hist.
Cythere ceratoptera, Bosquet, Entom. foss. d. terr. tert.
Cythere ceratoptera, Jones, Tertiary Entom.
Cythereis Spectabilis, Sars, Oversigt.
Cythereis subcoronota. Brady, Trans. Zool. Soc.
Cythereis subcoronota. Speyer, Ostrac. d. Cass. Tert.
Cythereis cornuta, Jones jun, Entom. of tert. Form.

### Schale.

(Tafel VI, fig. 1—4)

Im Vergleich zu dem Verhalten bei den Cypriden und Cypridinen, besonders aber der nahe verwandten Halocypriden erlangt die Schale bei den Cytheriden durch eine reichliche Kalkablagerung von Seiten der Schalenhaut eine bedeutende Konsistenz, in welcher der Zweck der Schale als Schutzmittel gegen Verletzungen und kleinere Feinde begründet liegt. Dieser Schutz wird noch vergrössert durch die verschiedensten Erhabenheiten in Form von Höckern, Stacheln, Leisten und Kämmen, die in mannigfachen Formen- und Grössenverhältnissen auf der Schale sich erheben und durch die Möglichkeit die Schale kompakt zu verschliessen, ohne irgend

Digitized by Google

welche Lücken offen zu lassen zum Austritt gewisser Gliedmassen, wie das bei den Cypridinen bezüglich der Antennen der Fall ist. Wie aus den Zeichnungen BRADY's zu schliessen, sind Cythere Jonesii und antiquata mit einigen andern die reichsten an Ausstattung in der ganzen Familie und finden wir diesbezüglich eine zunehmende Verarmung, die besonders bei den kleinen Formen in dem Auftreten kleiner Leisten am Schalenrand oder einer partiellen oberflächlichen Felderung ihren höchsten Punkt erreicht.

Die Form der Schale (Tafel VI, fig. 2) ist ungefähr die eines Rechtecks, dessen Länge die Breitendimension um das Doppelte übertrifft. Die dem obern Rand der Schale entsprechende Seite ist ziemlich geradlinig, der untere Schalenrand leicht konvex und die Verbindung beider nach vorn halbkreisförmig, nach hinten nur wenig gewölbt. Die grösste Konvexität erlangt die Schale im ersten Drittel der Länge, in der Basis des längsten Stachels und fällt zum Vorder- und Hinterrand kontinuirlich ab, so dass die Schalenansicht von oben und unten in ihren Umrissen ein stumpfwinkliges Dreieck darstellt, woraus sich für das ganze Gehäuse die charakteristische Form eines sogenannten regulären Trapezoids ergiebt (fig. 1), dessen längere Diagonale die Mittellinie darstellt, dessen kürzere, senkrecht stehende die Ursprungsstellen der beiden grossen Stacheln verbindet. Die beiden Schalenhälften sind ungefähr gleich lang und unterscheiden sich in der Grösse nicht merklich.

Besonders ausgestattet ist nun die Schale durch eigenthümliche, regelmässig gestellte Erhabenheiten, wodurch sich speziell diese Art von allen andern auszeichnet und warum sie wohl immer ohne Mühe und ohne Benützung anatomischer Merkmale zu erkennen ist. Es ist dies vor allem eine meistens aus neun, seltener mehr im Umriss zungenförmig erscheinender Kalkplättchen gebildete Reihe, die, den Vorderrand umziehend, sich über den untern Rand nach

Digitized by Google

hinten wendet und auf dem hintern Drittel mit einem längern, dicken, nach vorn zugespitzten Stachel endigt. Diese Kalkplättchen entspringen aus schmaler Basis, verbreitern sich um das Doppelte, so dass sich die Seitenränder decken und tragen in der Mitte des Rückens einen in eine Spitze auslaufenden Kamm, der mit einer Haarborste versehen ist.

Als Fortsetzung dieser Reihe tritt in der Mitte des Vorderrandes eigenthümlicher Weise nur auf der linken Schalenhälfte ein ununterbrochener, fester Kamm auf, der in der Nähe des Auges plötzlich abbricht und gegen aussen von einem zweiten, schwächern und durchsichtigen, bis zum Augenbulbus gehenden begleitet wird.

Hinter dem Auge erhebt sich ebenfalls eine Reihe von Kalkplättchen. Es sind ihrer fünf, von denen das Erste und zugleich das Grösste nahe hinter dem Auge entspringt. Die übrigen sind bedeutend schmäler, alle schräg nach hinten gerichtet. Eine dritte Reihe ungleich grösserer Fortsätze findet sich am Hinterrand, wo sieben von oben nach unten an Grösse zunehmende Stacheln auftreten, von denen der erste, in grösserer Entfernung vom zweiten, als die Uebrigen unter sich, am Ende der Rückenlinie steht.

Betrachtet man die Schale von unten, so fallen neben den genannten seitlichen Fortsätzen zwischen dem grossen Stachel und dem Unterrand zwei trapezoidale Plättchen auf, die ebenfalls mit schmalem Grunde aufsitzen und sich nach oben verbreitern; diese unterscheiden sich aber von den erstgenannten durch die Form und durch den Mangel eines Rückenkammes, sowie durch das Fehlen der Borste.

Der Unterrand ist in seiner ganzen Länge von einem gleichmässig gestalteten, nicht besonders festen Kamm eingesäumt, welcher in seinem vordern und hintern Theil mit dem Rand der Schale parallel läuft, etwas vor der Mitte nach aussen weicht, um sich nach vorn allmählig wieder zu nähern. In dieser Ausbuchtung tritt ein neuer Kamm auf, der sich

Digitized by Google

nach vorn und hinten in den Schalenrand verliert. Diese Stelle bezeichnet die Gegend des Mundes, die noch ausserdem dadurch charakterisirt wird, dass der eigentliche Schalenrand eine nicht unbedeutende Einbiegung nach innen erleidet, ohne jedoch eine Oeffnung zu erzeugen zum Durchlass der Gliedmassen.

Neben diesen Stacheln, Blättchen und Kämmen, die bei jedem vollkommenen Individuum in dieser Anordnung und Form vorkommen und zur Speziesbestimmung nebst der Gestalt der Schale als wesentliche Merkmale zu betrachten sind, ist die Schalenoberfläche glatt, mit Ausnahme kleiner Höcker, welche mit einer porenartigen Oeffnung versehen sind und zerstreut stehenden, besonders in der Nähe der Stacheln zu deren Länge sich entwickelnden Haaren zum Austritte dienen. Diese sind fadenartig, glashell; diejenigen, welche aus der Seitenfläche der Schale hervortreten, verzweigt, während die am Rande stehenden einfach bleiben.

Uebrigens ist die Behaarung, wie auch bei andern Spezies und verwandten Formen, bei welchen sie die einzige äussere Ausstattung der Schale bildet, mannigfachen Variationen unterworfen, da sie nach Zenker nach Alter und Geschlecht, wahrscheinlich auch nach der Oertlichkeit ihres Aufenthaltes einen verschiedenen Grad der Ausbildung erreicht und diese durch mechanische Einflüsse, Wellenschlag, Quetschungen etc., die ja auch die Kalkerhöhungen oft zur Unkenntlichkeit abstumpfen und zerstören, wieder weiter verändert werden.

In ähnlicher Weise wie bei den Lamellibranchiern, geschieht auch bei den Ostracoden im Allgemeinen das Oeffnen und Schliessen der Schale. Wie bei diesen sind die beiden Schalenhälften durch ein äusseres, elastisches Ligament in der Mittellinie des dorsalen Randes verbunden. Durch die kontrahirende Wirkung desselben öffnet sich die Schale an ihren freien Rändern ventralwärts und kann nur verschlossen werden durch den entgegengesetzt wirkenden, zweiköpfigen

Digitized by Google

Schliessmuskel, der, in eine bestimmte Anzahl Bündel sich auflösend, ungefähr in der Mitte der Schale sich anheftet und den Körper des Thieres quer durchzieht. Dieser sehr kräftige Muskel wird in seiner Thätigkeit unterstützt durch eine feine Zähnelung des dorsalen Randes, durch welche die beiden Schalenhälften ineinandergreifen, sowie durch besondere Erhöhungen vornehmlich der rechten und durch entsprechende Vertiefungen der linken Schalenhälfte. Am hintern Winkel des Rückenrandes erhebt sich eine an der abgerundeten Spitze etwas höckerige Ausstülpung aus der untern Seite der dorsalen Berührungsfläche (fig. 3). Ihr an Form entsprechend zeigt die linke Schale an derselben Stelle eine Vertiefung. Etwas komplizirter ist der Verschluss auf der vordern Seite. Hier bildet sich ebenfalls auf der rechten Schalenhälfte, dicht neben der für das Auge dienenden Vertiefung, die an der grössern Durchsichtigkeit leicht zu erkennen ist, eine innen konvexe Platte, hinter welcher sich die Schale halbkugelig vertieft zur Aufnahme eines birnförmigen Höckers der linken Schalenhälfte. Die Platte selbst legt sich beim Verschlusse vor diesen Höcker auf eine entsprechende Konkavität, an deren Grenze nach vorn und oben eine kleine Kante ein Verschieben der Platte hindert. Wie wir sehen, legen sich die nach oben gerichteten Erhöhungen nur in die Vertiefungen ein, ohne dass es dem Thier möglich wäre, durch eine longitudinale Verschiebung, zu welcher die in dieser Richtung nothwendigen Muskeln fehlen, die ersten so unter die letztern zu legen, dass beim Nachlassen der Schliessmuskelkontraktion die Schale dennoch geschlossen bliebe. Noch weniger ist an eine Elastizität eines so brüchigen Materials zu denken. Daraus scheint mir hervorzugehen, dass die Einrichtung dem Verschlusse nicht in dem angedeuteten Sinne dient, sondern eher eine Verschiebung oder Verdrehung in der Berührungsfläche unmöglich macht.

Die Enden des zweiköpfigen Schliessmuskels oder Schalen-

Digitized by Google

schliessers bewirken an ihren Ansatzstellen, je nach der Dicke des Muskelbündels, grössere oder kleinere Eindrücke, die sich schon bei verhältnissmässig geringer Vergrösserung unter dem Mikroskop als hellere auf der Schale, als dunklere und meist undeutlich kontourirte Flecken auf der Schalenhaut zu erkennen geben. Da diese Eindrücke sowohl betreffs ihrer Lage, als ihrer Form und Zahl mit grosser Regelmässigkeit auftreten, sind sie von nicht geringer systematischer Bedeutung für die ganze Gruppe der Ostracoden und helfen mit zur Bestimmung nicht nur der Gattungen, sondern auch entfernt stehender Spezies, vornehmlich bei fossilen Vorkommnissen, oder auch bei recenten Formen wenn die Arten derselben Gattung keine charakteristische Ornamentik der Schale ausbilden und Grösse und Form derselben nach Alter und Vorkommen variiren. Es ist daher die Nichtbeachtung dieser Verhältnisse in der Brady'schen Abhandlung ein entschiedener Mangel seiner Zeichnungen. W. Müller entspricht diesem Bedürfniss ebenfalls nicht, da er selbst bei der Aufstellung einer neuen Gattung diese Verhältnisse weder abbildet, noch irgend einer Erwähnung würdig hält.

So sehr ich mich nun bemühte, in dieser Beziehung ein klares Bild zu gewinnen, gelang es mir doch nicht ganz und bei den drei Arten verschieden gut, da nicht zu sehen ist, ob nicht unter einem Höcker oder einer Platte ein Muskeleindruck sich findet. Etwas schwierig ist es ferner zu erklären, ob kleinere, in der Nähe der deutlich erkennbaren Muskeleindrücke regelmässig auftretende Vertiefungen ebenfalls von Muskeln herrühren, da sie diesen analog erscheinen und wohl zu unterscheiden sind von den Durchlassstellen der Haare.

Was mit Bestimmtheit nachgewiesen werden kann, da Muskelbündel und Schalenhaut im Zusammenhang bleiben, wenn der Kalk entfernt wird, sind die Eindrücke der Hauptbündel des Schalenschliessers. Diese treten bei dieser Spezies

Digitized by Google

in der Mitte der untern Schalenfläche auf, als eine Reihe von vier elliptischen bis halbmondförmigen Vertiefungen, die der Breite nach in kurzen Zwischenräumen übereinander liegen und von denen die zweitoberste die grösste Länge erreicht. Unmittelbar vor der ersten liegt eine zweite sichelförmig gekrümmte, mit der Oeffnung nach abwärts gerichtet und vor dieser eine S-förmige in etwas grösserer Entfernung.

Ausser diesen Eindrücken, die unfehlbar von Schalenschliessern herrühren, zeigen sich noch eine Anzahl anderer, welche ihr Dasein ebenfalls Muskelbündeln zu verdanken haben. Es sind dies auf der Fläche hauptsächlich drei regelmässig auftretende, in ein Dreieck gestellte, kleine Eindrücke, von denen der vordere ebenfalls Sichelform annimmt. Ferner finden sich solche Muskelansätze in der Nähe des Rückenrandes (fig. 1, *Me*) und zwar der erste wenig ausserhalb der Lücke zwischen dem ersten und zweiten Kalkplättchen hinter dem Auge. Dieser Eindruck ist ziemlich gross elliptisch und parallel zur Längenaxe, während der zweite kleinere zwischen dem zweiten und dritten Plättchen zur Längsrichtung quer gestellt ist. Diese Vertiefungen dürften wohl von Muskeln herrühren, die den Körper in der Sagittalebene durchsetzen und aus der Lage zu schliessen als Retraktoren entweder des Abdomens oder gewisser Gliedmassen (Maxille und Mandibel) wirken.

Die *Schalenhaut*, als Duplikatur der dorsalen Körperhaut, umgiebt mit ihrem Sekretionsprodukt, der harten Schale, den Leib der Thiere und vermittelt von der Augengegend bis hinter die Mitte der ganzen Länge, ungefähr zu der Höhe der Ansatzstelle des zweiten Beinpaares die Befestigung des Thieres an der Schale. Von diesen Punkten aus tritt sie vom Körper ab und umgiebt denselben in beträchtlicher Entfernung (Tafel X, fig. 6, *Sh*), sowohl über dem abdominalen Theil, als seitlich desselben. Entsprechend den beiden Schalentheilen trennt sie sich in zwei seitliche Hälften, deren Ränder ventralwärts sich berühren.

Digitized by Google

Als ein Produkt dieser Schalenhaut finden wir bald auf der ganzen Oberfläche zerstreut, bald an bestimmte Stellen lokalisirt, häufig am Vorder- oder Hinterrand in grösserer Menge kürzere oder längere Haare, die in kleinen Vertiefungen mit bulbösen Anschwellungen vereinzelt oder zu mehreren vereinigt entspringen und, durch einen Porus den Kalktheil durchsetzend, nach aussen treten (Tafel X, fig. 12). Wie oben schon angedeutet, sind für diese Spezies die zerstreut stehenden, an der Spitze verzweigten Haare bezeichnend. Wie an mit Salzsäure behandelten Objekten leicht zu sehen ist, setzt sich die Schalenhaut in die grössern Erhabenheiten der Schale, z. B. in die grossen Seitenstacheln fort. Am Vorder- und Hinterrand geht die Schalenhaut in einen glashellen Saum über, der die Berührungsflächen der Schalenhälften überragt, nach aussen fein gezähnt und in jedem Einschnitt mit einem feinen Härchen versehen ist. Diese Einrichtung mag dem Zwecke dienen, eine Verletzung der Extremitäten durch Reibung an der harten Masse zu verhindern. Die Dicke der Schalenhaut ist in ihrem obern Theile eine beträchtliche, nimmt jedoch nach unten bedeutend ab.

Länge der Schale circa 1$^{mm}$.

## Lage und Form des Körpers.

Wie oben schon bemerkt, befestigt sich der Körper mit dem Rückentheil an der Verbindungsstelle der beiden Schalenhälften, unter dem Ligament, ungefähr in der Länge desselben, die die Hälfte der Körperlänge wenig überschreitet. Daraus ergiebt sich also ein bedeutend soliderer Verband zwischen Körper und schützender Hülle, als dies in andern Familien (Cypridiniden, Daphniden) der Fall ist. Der so befestigte Körper hängt in den Schalenraum hinein und füllt denselben nur zur Hälfte aus, indem nach den übrigen Seiten

Digitized by Google

ein bedeutender Raum frei bleibt zur Aufnahme der Extremitäten bei Verschluss der Schale.

Durch eine auf der Ventralseite des Leibes sich ausbildende Chitindoppelleiste (*Dp*, Tafel VII, fig. 1; Tafel IX, fig. 4) wird der Körper in einen vordern und hintern Abschnitt, in Cephalothorax und Abdomen getrennt. Der erstere trägt vier Paar von Gliedmassen, die einestheils als solche ihre Form behalten, anderntheils zweckentsprechende Modifikationen erlitten haben, indem sie in einzelnen Theilen der Mundöffnung genähert in Kauorgane, beziehungsweise Athmungsapparate umgewandelt wurden. Der letztere trägt drei Paar Beine, enthält die Geschlechtsorgane und den Endtheil des Verdauungskanales mit der Afteröffnung. Während sich der vordere Theil von vorn nach hinten verbreitert, schnürt sich der Leib in der Gegend der Doppelleiste etwas zusammen, nimmt im abdominalen Theil an Breite wieder zu und läuft endlich in eine Spitze aus.

## Mundtheile.

(Tafel IX, fig. 1—5)

Der Kopfabschnitt, der nach vorn immer mehr seitlich komprimirt erscheint, bildet an seinem Vorderrande eine ziemlich scharfe Kante. Diese geht, nach unten immer stumpfer werdend, in eine breite, schwach konvexe, ventralwärts umgebogene Platte über, welche in ihrem untern zur Längsaxe quer gelegenen, gerade abgestutzten Rande die obere Begrenzung der Mundöffnung bildet. Es ergiebt sich aus der Sektion, dass diese genannten Theile nicht aus einer einzigen Platte sich aufbauen, sondern dass vielmehr eine Trennung leicht möglich ist. In Folge dessen bezeichne ich den obern Theil als Stirn (*St*), den untern mit Bezug auf die Lage zur Mundöffnung als Oberlippe (*Ol*).

Digitized by Google

Die *Stirn* (*St*, fig. 1 und 2) ist nach vorn und unten ähnlich derjenigen der Cypriden helmartig gewölbt, äusserlich mit zahlreichen kleinen Borsten besetzt, an denen stets eine oft bedeutend dicke Schicht Verunreinigungen haftet, wodurch die Untersuchung der äussern Formverhältnisse, noch mehr aber der innern Mundtheile sehr erschwert und oft unmöglich gemacht wird. Es hat sich meines Wissens nur ZENKER in seinen eingehenden Untersuchungen bemüht, auch die Mundtheile im Zusammenhang mit der Organisation des Darmkanals klar zu legen, doch sind mir die beschriebenen Verhältnisse trotz der beigegebenen, freilich spärlichen Zeichnungen unklar geblieben. Ich versuchte desshalb, unabhängig davon, die Schwierigkeiten zu überwinden und glaube ich, vom Zufall begünstigt, mir ein richtiges Bild von den komplizirten Vorrichtungen machen zu können. Da ich es mir angelegen sein liess, das Gesehene möglichst genau wiederzugeben, erlaube ich mir auf die bezüglichen Zeichnungen (Tafel IX, fig. 1—5) zu verweisen und nur Weniges zu deren Verständniss beizufügen.

Die *Oberlippe* (*Ol*), deren Form bereits beschrieben wurde, ist hauptsächlich gekennzeichnet durch zwei lamellare, seitliche Anhänge, die an ihrem obern Rand mit circa 17 nach unten und innen umgebogenen, ziemlich resistenten Dornen bewaffnet sind, denen wohl die Bedeutung zukommt, bei der Beförderung der Nahrung zum Munde mitzuwirken, in der Weise, dass sie die durch die Beine der Oberlippe genäherte und von den Borsten des Mandibulartasters abwärts geschobene Nahrung gleichsam anspiessen und verhindern, sich mit der Hebung des Tasters ebenfalls vom Munde zu entfernen. Durch erneuertes Senken des Tasters wird die Nahrung wieder weiter nach unten befördert und gelangt so durch abwechselndes Abwärtsschieben und Anheften an den Dornen über den freien Rand der Oberlippe in das Bereich der Unterlippe, welche den Eingang zur Mundöffnung darstellt.

Digitized by Google

Besondere Chitinleisten mit knäuelartigen Anhäufungen (fig. 3), vom obern Rand der bedornten Platte ausgehend, durchziehen den schwammig durchlöcherten Vordertheil des Kopfes und vereinigen sich rückwärts. Durch 2—3 Querverbindungen, sowie weitere Leisten in der Oberlippe entsteht für diese gleichsam ein Gerüste, das in den beiden Stellen $an_1$ und $an_2$, beziehungsweise der ersten und zweiten Antenne zur Stütze dienen muss.

Die *Mundöffnung* unterbricht als eine zur Längsaxe des Thieres rechtwinklig gelegene Spalte die Kontinuität der vordern Körperhaut und setzt sich bis zu einem Drittel der Breite fort, so dass die bezahnten Theile der Mandibel von der Seite in dieselbe hineinragen, um in der Mundhöhle als eigentliche Kauorgane zu funktioniren. Da weder die Oberlippe noch die Unterlippe beweglich erscheinen, ist nicht anzunehmen, dass die untere Kante der Oberlippe einem ähnlichen Zwecke diene, um so weniger, da auf der Unterseite der Mundspalte keine entsprechende resistente Bildung sich findet.

Die *Unterlippe*. Wenn es schon schwierig ist, die Oberlippe in ihren Umrissen deutlich zu erkennen, so ist es noch schwerer, sich ein klares Bild von der Gestalt der Unterlippe zu machen, da ein wahres Durcheinander von Haaren und Borsten sich dem Beobachter zeigt und erst längere Untersuchung an besonders reinen Exemplaren ein einigermassen befriedigendes Resultat ergeben. Was ich zu sehen vermochte blieb mir, im Vergleich zu den Zenker'schen Angaben, lange unverständlich, bis es mir gelang, eine deutliche Profilansicht zu erhalten, die mir einigen Aufschluss ertheilte.

Was ich als Unterlippe (*Ul*) bezeichne, ist nicht, wie man annehmen sollte, eine der Oberlippe entsprechende Platte, sondern ein zungenförmiger, auf beiden Seiten aufgestülpter Anhang mit einer kleinen Einbuchtung am Oberrande, der mit feinen Härchen besetzt ist. Aus dem Grunde dieses sich

Digitized by Google

allmählig verengernden Anhanges ragen lange Haare heraus, die sich um einen unbehaarten Fleck in Form einer Halbellipse ansetzen. Dieser von Haaren umstellte Fleck ist besonders in die Augen fallend und glaubte ich anfänglich die Mundöffnung in ihm zu erblicken. Doch kam ich von dieser Annahme ab, da diese Form der Oeffnung auf einen röhrigen Mund schliessen liesse, was hier nicht der Fall sein kann, da dann ein seitliches Eintreten der Mandibeln in die Mundhöhle, wie es thatsächlich der Fall ist, nicht möglich wäre (Tafel X, fig. 6, *Md*). Aus der Lage der Mandibeln unter der Mitte des seitlichen Randes der Oberlippe ergiebt sich die Mundform als Spalte und glaube ich dieselbe in der in fig. 1 gezeichneten Weise erkannt zu haben.

Es wird nämlich die Unterlippe an der untern Seite der Mundöffnung durch zwei den schrägen Rändern der Oberlippe entsprechende Chitinleisten gestützt. Diese bilden das hintere Ende der Mundöffnung, indem sie nach oben umbiegen. Auf ihrer ganzen Länge tragen sie kleinere, einwärts gerichtete Dornen. Hier treten nun die Mandibeln ein, woraus geschlossen werden darf, dass diese Dornen den seitlichen Austritt der Nahrung verhindern, was bei deren Mangel durch die zur Mastikation nöthige Bewegung leicht geschehen könnte.

Durch den ziemlich grossen Abstand zwischen Ober- und Unterlippe kommt nun eine eigentliche Mundhöhle zu Stande, die, durch besondere Chitinleisten gestützt, in ihrem Lumen unveränderlich sein muss. Das Dach des viereckig erscheinenden hintern Theils der Mundhöhle bilden starke Leisten, die sich in Form eines Siebenecks verbinden (Tafel IX, fig. 5), während der Boden nur hinten Chitintheile zeigt. Auf der Vorderseite treten einwärts gekrümmte Borsten auf, welche sich dem röhrenartigen Ansatz der Mitte nähern. Dieser Ansatz zeigt deutlich eine obere und eine untere zweilappige Begrenzung und ist wenigstens seitlich und unten mit Haaren

Digitized by Google

versehen. In dieser Oeffnung vermuthe ich den eigentlichen Eingang zum Oesophagal-Theil des Verdauungskanales und erblicke in der durch Chitin gesteiften Röhre, derer Eigenthümlichkeiten bei der Behandlung des Darmkanals gedacht werden soll, die Fortsetzung desselben. Somit ist also der Mund mit einer überschwenglichen Masse von Borsten, Dornen und Haaren versehen, die einem in deren Bereich gerathenen Objekte kaum ermöglichen einen andern Weg zu finden, als den zu den Verdauungsorganen.

Suchen wir nun nach ähnlichen Stützen in der Unterlippe, wie sie die Oberlippe zeigt, so finden wir, kaum mehr zur Unterlippe zu rechnen, an deren Basis eine quer verlaufende Chitinleiste (fig. 4), die in ihrem mittleren Theil Lücken zeigt und seitlich in einer Verzweigung sich in der Körperhaut verliert. Von der Verzweigungsstelle aus verlaufen zwei Leisten schräg rückwärts zur Medianlinie, verbinden sich daselbst und lassen ebenfalls deutliche Lücken erkennen. Dadurch entsteht ein von Chitinleisten eingerahmtes Dreieck, dem ich den Namen des Sternum's (*Stm*) beilege, in der Annahme, es möchte dasselbe identisch sein mit dem ebenso bezeichneten Gebilde, das Zenker bei andern Formen gefunden hat. Absolute Sicherheit der Identität bieten mir aber weder Text noch Zeichnungen.

An der nach hinten gerichteten Spitze dieses Brustbeins erscheint noch einmal eine quer verlaufende Stütze, die sich deutlich aus zwei Leisten zusammensetzt. Diese sind bedeutend länger, als die an der Basis der Unterlippe und ziehen sich auf der Seite des Körpers nach oben, indem sie sich bald nähern, bald wieder grössere Zwischenräume unter sich frei lassen. Dieses Gebilde bezeichne ich als Chitindoppelleiste (*Dp*) und wurde deren Bedeutung zur Eintheilung des Körpers oben schon erwähnt.

Digitized by Google

## Die Gliedmassen.

(Tafel VII)

Zu den wichtigsten Merkmalen der Ostracoden gehört — in Uebereinstimmung mit der Extremitätenzahl der Metanaupliusform — das Auftreten von nur 7 Gliedmassenpaaren, die sich ihrer Einfachheit wegen und weil sie für bestimmte vegetative Verrichtungen sehr charakteristische Modifikationen erlitten haben, leicht als solche zu erkennen geben. Sie treten in dieser Familie auf als zwei Paar Antennen, ein Paar Oberkiefer oder Mandibeln, ein Paar Unterkiefer oder Maxillen und drei Paar Beine. Diese mit dem Zweck der betreffenden Gliedmassen nicht immer übereinstimmenden Benennungen weichen von denjenigen älterer Forscher theilweise ab, so dass die Angabe Fr. Müller's : « Antennæ pilosæ superæ II, pedes VIII » als unrichtig erscheint, wenn nicht angenommen werden müsste, dass er die zweite Antenne, als zum Gehen dienend, der Funktion gemäss als Fuss bezeichnet, was in der weitern Aussage ; « Pedes quos rari simul exserit octoni inæquales antici deorsum curvati et a reliquis distantes.... » ziemlich deutlich enthalten liegt. Da er ferner im Verlauf der Beschreibung weder der Maxillen noch der Mandibeln Erwähnung thut und diese nicht beachtet zu haben scheint, ist diese Annahme wohl gerechtfertigt.

Etwas räthselhaft und dem Wortlaute nach geradezu unrichtig erscheinen die viel späteren Angaben in dem grossen Werke Milne Edwards, wenn es daselbst unter den Familiencharakteren heisst : « Cette petite division générique (Cythérée) ressemble extrêmement à la précédente (Cyprides), dont elle ne diffère guère que par le nombre des pattes qui est de trois paires..... La bouche est armée, comme dans le genre précédent, d'une paire de mandibules palpigères et

Digitized by Google

de deux paires de mâchoires. » Auf diese Weise erhielten wir acht Gliedmassenpaare, welche Angabe der Wahrheit nicht entspricht und nur auf einer ungenügenden Beobachtung beruhen kann. Eine Erklärung entwicklungsgeschichtlicher Natur, welche den Irrthum einigermassen rechtfertigen würde und die bei der Behandlung der betreffenden Gliedmassen beigefügt werden soll, fusst auf einer Thatsache, die in der Zeit, in welcher das Werk geschrieben wurde, dem Verfasser nicht bekannt sein konnte.

*Erstes Antennenpaar* ($An_1$, fig. 1 und 2). Die erste Antenne setzt sich unmittelbar hinter der Vorderkante des Kopftheiles vermittelst eines unregelmässigen Chitinringes seitlich dem Körper auf und setzt sich aus 6 Gliedern von ungleicher Grösse zusammen. Die ersten Beiden übertreffen die Endständigen um das Drei- bis Vierfache. Das erste Glied erscheint ohne jeden Anhang, während das zweite nebst einigen Haarreihen auf der Unterseite mit einer Borste versehen ist, die bis zum letzten Gliede reicht. Von den vier folgenden Gliedern ist das Endglied das längste, erreicht aber nur die halbe Breite der andern. Jedes trägt eine konstante Zahl (1—4) rigider, meist nach oben gerichteter Borsten. Eine dünne und faltbare, hautartige Verbindung, sowohl des Basaltheiles mit der Körperoberfläche, als der einzelnen Glieder unter sich, ermöglicht eine weitgehende Artikulation, so dass die beiden Antennen beim Verschluss der Schale knieförmig nach unten gebogen werden können, beim Gehen aber abwechselnd gerade ausgestreckt und nach oben selbst über die Augengegend umgebogen werden. Sie dienen, wie schon aus der eigenthümlichen Bewegung hervorgeht, ausschliesslich zum Tasten und übernehmen unter keinen Umständen die Funktion von Lokomotionsorganen, da sie der dazu nöthigen Anhänge entbehren. Wenn bei den verwandten Familien der Cypriden, Halocypriden und Cypridiniden die Schwimmbewegung durch einen Büschel langer Borsten bei-

Digitized by Google

der Antennen bewerkstelligt wird, hat der Mangel dieser Ausbildung bei den Cytheriden das vollständige Schwinden des Schwimmvermögens zur Folge.

*Zweites Antennenpaar* (*An*$_2$, fig. 1 und 3). In analoger Weise wie die erste Antenne heftet sich die zweite an der Körperoberfläche unmittelbar unter der ersten an, der Oberlippe näher gerückt. Sie ist knieförmig gebogen und wird zusammengesetzt aus 4 ungleichen Gliedern, die, unter sich nur einer geringen Artikulation fähig, in ihrer Grössenentwicklung theilweise bedingt sind durch die charakteristische, sowohl zweckentsprechende, als ihrer Lage günstige Gestalt. Da das erste und dritte Glied ziemlich lang sind und sich in der Ruhe nahezu an einander legen, wodurch ein sehr spitzer Winkel erzeugt wird, kann das zweite, gleichsam nur das Gelenk vermittelnde Glied nur eine geringe Grösse erreichen. Das vierte Glied ist ebenfalls sehr klein, nur wenig beweglich und in einem stumpfen Winkel an das dritte Glied angeheftet. Es trägt zwei lange, leicht nach innen gekrümmte, sehr starke Borsten, vermittelst welcher zum grössten Theil die Vorwärtsbewegung geschieht, indem diese Haken, bei abwechselndem Heben und Senken der Antennen, abwechselnd in die Unterlage eingreifen, worauf der ganze Körper nachgezogen wird.

Dadurch funktioniren diese Antennen, von den Beinen wenig oder gar nicht unterstützt, vorzüglich als Lokomotionsorgane und bewirken eine wackelnde, langsame Vorwärtsbewegung, die in keinem Vergleiche steht zu den ungemein raschen Schwimmbewegungen der Cypriden und Cypridiniden.

Das Endglied um das Sechsfache übertreffend ist das dritte Glied stabförmig, gerade und trägt an seinem Vorderende ebenfalls eine starke, gekrümmte Borste, die denen des ersten Gliedes in ihrer Thätigkeit beisteht, — ausserdem in der Mitte der Länge an der Aussen- und Innenseite



Digitized by Google

je zwei feinere Borsten, zu denen auf der Innenseite ein stäbchenförmiges, nach vorn kolbig verdicktes, hyalines Gebilde sich gesellt, das, als Tastkölbchen oder Taststäbchen (*Tk*, fig. 3) bezeichnet, in ähnlicher Weise auch bei andern Crustaceen, besonders voluminös bei Pontocypris entwickelt ist und als Tast- oder Geruchsorgan fungirend gedacht wird.

Wie schon angedeutet, erscheint das zweite Glied bedeutend kürzer, fast unbeweglich mit dem dritten verwachsen, während mit dem ersten Gliede eine Artikulation möglich ist. An seinem Ende stehen nach aussen eine kleinere, nach innen eine die Länge des dritten Gliedes erreichende, zarte Borste.

Von besonderer Wichtigkeit ist nun der für die Chytheriden charakteristische Anhang, der als Stachel (Zenker) oder Brennborste (urticating seta, Brady) oder von Sars als Geissel, flagellum, bezeichnet wird (*fl*, fig. 3).

Dieser entspringt nicht, wie verschiedene Angaben lauten, am Ende des ersten Gliedes, sondern an der Basis des zweiten, auf einem niedern Höcker, dessen hinterer oberer Theil mit der Mitte des ersten Gliedes durch ein Muskelbündel verbunden ist, das durch seine Kontraktion die Hebung des Stachels bewirkt.

Bereits Baird und Milne Edwards erwähnen dieses Stachels, jedoch ohne dessen Zweck zu deuten. Zenker findet in dem Basalglied der zweiten Antenne einen Gang, der in diesen Stachel endigt und in einer kolbigen Erweiterung in der Muskulatur des Körpers beginnt. Diese Erweiterung betrachtet er als Drüse und die gelbliche, im Gang enthaltene Flüssigkeit als deren Sekret. « Was soll eine solche Drüse in Verbindung mit einem Stachel, » frug er sich weiter, « wenn es nicht eine Giftdrüse ist?! » An dieser Deutung hält er fest und schreibt dem Stachel die Funktion eines Bewegungsorganes und einer Waffe zu.

Wahrscheinlich auf die Zenker'schen Vermuthungen basi-

Digitized by Google

rend spricht sich SARS in gleicher Weise über das Wesen dieses Anhanges aus, wenn er sagt : « flagello vero biarticulato longo ante articulos sequentes curvatos vas deferens glandulæ venenosæ in corpore antico sitæ continente instructo », welche Auffassung sich bei BRADY wieder findet. (It seems impossible to imagine any other use for this organ than that of urticating or poison bearing weapon.)

Wie sehr diese Annahmen der allgemeinen Gültigkeit entbehren, zeigen uns gerade Cythere Jonesii und die beiden verwandten Cythere antiquata und quadridentata.

Hier erscheint das fragliche Gebilde in zweierlei Formen : Bei Cythere Jonesii in beiden Geschlechtern, bei Cythere antiquata und quadridentata konstant beim Weibchen, als kurzer, bis in die Mitte des zweiten Gliedes reichender Anhang mit einer geringen Verbreiterung in seinem vordern Theil, bei Cythere antiquata oft, bei Cythere quadridentata immer beim Männchen in Form einer dünnen, dreigliedrigen Borste von der Länge der übrigen Antennenglieder zusammengenommen. In beiden Fällen ist der Stachel glashell, wenig chitinhaltig und in eine Spitze auslaufend, die ebenso wenig eine Oeffnung erkennen lässt, als im Verlaufe des Stachels ein Kanal wahrgenommen werden könnte. Diese eigenthümliche Verkümmerung des Stachels, der sich in dieser Gestalt immer seitlich an das zweite Glied anlegt, bildet, wie wir oben gesehen, für SARS das Hauptmotiv, diese Arten unter einer besondern Gattung Cythereis zu vereinigen.

Aus dem Gesagten ergiebt sich ohne Weiteres der Schluss, dass der Stachel in seiner verkümmerten Form jedenfalls nicht als Lokomotionsorgan dienen kann und frägt es sich nur, ob er es da ist, wo er sich in seiner ursprünglichen Länge erhält. Aber auch hier ist er gegen die Spitze sehr dünn und im Ganzen so wenig resistent, dass an eine solche Bestimmung nicht gedacht werden kann. Das Gleiche gilt vergleichsweise von Sclerochilus und, aus den Zeichnungen

Digitized by Google

Brady's zu schliessen, wahrscheinlich für viele, wenn nicht für alle Cythere-Spezies.

Die zweite Bedeutung dieses Stachels soll diejenige einer Waffe sein. Auf Grund meiner wenigen Beobachtungen kann ich darüber kein Urtheil abgeben, doch könnte die allgemeine Gültigkeit eine Einschränkung erleiden. Soll er zur Vertheidigung dienen, so muss er unbedingt seiner geringen Stärke wegen mit einer Drüse in Verbindung stehen, deren Sekret wenn nicht giftig, so doch ätzend oder brennend, vielleicht ähnlich der Ameisensäure, auf das Objekt wirkt. Darüber kann aber nur die physiologische Wirkung oder die chemische Zusammensetzung Aufschluss ertheilen.

Bei dem Vergleich der zweiten Antenne, soweit sie Brady bei verschiedenen Gattungen und Spezies zeichnet, fiel mir auf, dass bei acht Spezies verschiedener Gattungen weder Kanal noch Drüse angegeben sind. So sehr ich nun selbst bemüht war, bei den untersuchten Cythere-Spezies diese Gebilde zu finden, konnte ich doch nicht eine Spur weder einer Blase, noch des Ausführungsganges entdecken, wesshalb ich mich zu der Annahme berechtigt glaube, dass dieser Sekretionsapparat hier völlig fehlt. Es ist allerdings möglich, dass er mir seiner Zartheit wegen entgieng, doch nicht wahrscheinlich, da ich ihn bei der bedeutend kleinern Sclerochilus-Form bei der ersten Betrachtung in all seinen Theilen verfolgen konnte.

Die geringe Grösse des Stachels würde ich als mit dem Fehlen der Drüse übereinstimmend betrachten, da wohl anzunehmen ist, dass mit dem Schwinden der Drüse die Verkümmerung der Brennborste Hand in Hand geht.

Es liegt mir für diesen zweiten Fall die Frage nahe, ob die Cytheriden eines solchen Vertheidigungsapparates überhaupt bedürfen. Soweit ich beobachten konnte, wird bei der geringsten Berührung die Schale fest geschlossen und an keine Vertheidigung gedacht, da der dazu bestimmte Apparat

Digitized by Google

in der Schale mit eingeschlossen wird. Warum soll die Schale mit der oft beträchtlichen Kalkablagerung ihnen nicht Schutz genug bieten und im Kampf um's Dasein ihnen in ihren Lebensbedingungen nicht dienlicher sein als ein dünner Stachel? Wenn ein Vergleich mit andern in einer schützenden Hülle steckenden Thieren, z. B. : Muscheln, Schildkröte, Gürtelthier etc. erlaubt ist, sehen wir, dass auch bei diesen die Ausbildung besonderer Vertheidigungsorgane zur Erhaltung des Individuums unnöthig war.

Wird das Thierchen irgend einem Meeresbewohner zur Beute, so kommt es sammt Schale in dessen Verdauungskanal, denn kein Thier wird im Stande sein, die fest geschlossene Schale zu öffnen; dann verliert aber der Stachel jedenfalls die Bedeutung eines Vertheidigungsmittels.

Es kann schliesslich noch angenommen werden, dass er mit der aufzunehmenden Nahrung irgendwie in Beziehung trete. Da sich die Ostracoden, wie allgemein angenommen wird, von Cadavern der Wasserthiere nähren, kann der Stachel zur Tödtung der Beute keine Verwendung finden, besonders da nicht wo er verkümmert auftritt, und im ausgebildeten Zustande würde seine gewöhnliche Lage über der Antenne diesem Zwecke nicht günstig sein. Doch könnte diese Deutung an Wahrscheinlichkeit gewinnen, wenn nachgewiesen würde, dass die Cytheriden eine Ausnahme von der Regel machen und sich zu wirklichen Raub-Ostracoden ausgebildet hätten. Doch ist bis jetzt nichts der Art bekannt.

Es scheint mir übrigens die Möglichkeit nicht ausgeschlossen, dass diejenigen Formen, die sich im Schlamme der Tiefe langsam kriechend bewegen und nur für ein scharfes Auge sichtbar sind, von feindlichen Angriffen weniger zu leiden haben, als diejenigen, die an der Küste, in der Nähe der Oberfläche Aufenthalt genommen haben, aus welcher Annahme die Rückbildung der vermeintlichen Waffe sich erklären liesse. Der Zweck des Stachels bleibt mir daher aus

Digitized by Google

den angegebenen Gründen unklar und werden längere Beobachtungen an lebenden Exemplaren in Verbindung mit den oben genannten Untersuchungen nöthig sein, um ein sicheres Resultat liefern zu können.

Als drittes Gliedmassenpaar treffen wir die *Oberkiefer* oder *Mandibeln* (fig. 4, *Md* fig. 1). Diese stehen in beträchtlicher Entfernung vom zweiten Antennenpaar und sind nicht mittelst eines Gelenkes mit der Körperoberfläche verbunden, sondern durch eine kräftige Muskulatur seitlich über der Mundspalte angeheftet. Wie bei den Cypriden trennt sich auch hier jede Mandibel in zwei verschiedene Theile, in einen basalen Theil, den eigentlichen Kiefer, oder die Kaulade (*L*) und den darauf sitzenden, gliedmassenartigen Taster (*Mt*). Während dieser durch schwache Einschnürungen in eine bestimmte Anzahl theilweise undeutlich getrennter Glieder zerfällt, lassen sich solche an der Kaulade nicht unterscheiden. Diese stellt dagegen eine sehr chitinreiche, äusserst feste Platte dar, an deren Innenseite sich die Muskulatur ansetzt und die nach aussen das Basalglied des Tasters trägt. In ihrem mittlern und hintern Theil ist sie durch Chitinleisten gesteift, die sich nach hinten in einer knopfartigen Verdickung vereinigen; der vordere stark verdickte Theil ist nicht wie der hintere zur Sagittal-Ebene parallel, sondern um einen grossen Winkel aufwärts gedreht, so dass er zur Transversal-Ebene parallel wird. Der Vorderrand dieses Abschnittes ist durch leicht gekrümmte, kegelförmige Chitinansätze gezähnelt. Er ragt seitlich in die Mundspalte, wo er, nach seiner Konsistenz und Form zu schliessen, wohl zur Hauptsache die Nahrungszerkleinerung besorgt, hinein, während das hintere Ende das Schliessmuskelbündel berührt.

Ungefähr in der Mitte der ganzen Lade sitzt nun nach aussen der Taster mit breiter Basis auf. Dieser richtet sich nach oben und zugleich etwas nach vorn zur Seite der Oberlippe und lässt undeutlich vier Glieder unterscheiden, die

Digitized by Google

nach vorn an Grösse abnehmen. Das Basalglied trägt nebst zwei befiederten, kurzen Borsten auf der hintern Seite einen deutlich gesonderten Branchialanhang (*Ba*), der sich als lamellare Erhebung mit fein befiederten Borsten zu erkennen giebt. Er ist nach hinten und etwas nach unten gerichtet, parallel zur Branchialplatte der Maxille. Von den 4 Fiederborsten ist die unterste die längste, die oberste, wahrscheinlich aus Mangel an Raum, ventralwärts umgebogen. Aus dem gleichen Grunde dürfte die fünfte Borste nicht zur Entwicklung gelangen, wesshalb sie in ihrer Anlage als kleiner Höcker erscheint.

In Folge der Brady'schen Angabe : « Mandibular palp three to four jointed, bearing in place of a branchial-appendage, a tuft of two to five setae, » glaubte ich anfänglich die zwei befiederten Borsten der Vorderseite des ersten Gliedes als Ueberreste des Branchialanhanges betrachten zu müssen und entgieng mir der wirkliche Anhang, der ohne dies in Folge seiner Feinheit und weil er sich oft unter den Taster umlegt, leicht übersehen werden kann. Ich verdanke es dem günstigen Zufall einer nochmaligen Verifikation des mir Bekannten, dass ich den Branchialanhang fand und ihm seine gebührende Stelle anweisen konnte. Ich behalte den Ausdruck « Branchialanhang » zum Unterschiede von Branchialplatte bei und glaube dazu berechtigt zu sein, da auch das analoge, in der Ausbildung wenig verschiedene Gebilde bei den Cypriden, nach Brady's Darstellung selbst bei Condona und Paracypris, den gleichen Namen führt. Leider giebt Brady aus der Familie der Cytheriden nur zwei Abbildungen von Mandibeln mit deren Taster und erwähnt des Anhanges im Texte weiter nicht. Der eine Mandibulartaster gehört der Cythere albomaculata an und trägt allerdings nur ein Büschel Borsten am zweiten (!) Glied. Der Zweite gehört der Cythere lutea und scheint nach der Zeichnung weder Borste noch Anhang zu besitzen. Da nun, wie oben gesagt, der Anhang

Digitized by Google

leicht übersehen werden kann und die Zeichnungen und diesbezüglichen Angaben nicht genügen, den Mangel des Anhanges als Familiencharaktere aufzustellen, halte ich die Beibehaltung des Namens für gerechtfertigt.

Auf der Innenseite des ersten, zweiten und dritten Gliedes erhebt sich je eine starke, nach unten und vorn umgebogene Borste, die über der Vorderfläche der Oberlippe ihre Spitzen der Mundöffnung zuneigen. Die erste dieser Borsten trägt auf der Unterseite und gegen das Ende auch auf der Oberseite schräg abstehende Dornhaare, während die zweite mit solchen mehr rechtwinklig abstehenden beiderseits auf der ganzen Länge besetzt ist; die dritte ist nur gegen das Ende mit feinen Haaren versehen. Mehrere einfache Borsten finden sich am Ende des dritten, sowie des vierten Gliedes, welche ebenfalls nach unten gebogen sind. Diese eigenthümliche Stellung und Ausstattung der Borsten lässt ihren Zweck vermuthen und ihnen einen wesentlichen Antheil an der Zufuhr der Nahrung zur Mundöffnung und damit verbundener Reinigung der Oberlippe zuschreiben. Es kann die beständig in der angedeuteten Richtung vor sich gehende Bewegung des Tasters, mit welcher eine die Mastikation bewirkende Bewegung Hand in Hand geht, wohl keine andere Bedeutung haben.

Das vierte Gliedmassenpaar erscheint in Form der *Unterkiefer* oder *Maxillen* (*Mx* fig. 1; fig. 5), die von den Maxillen der Cypriden nicht wesentlich abweichen. Sie verbinden sich ebenfalls nur mittelst Muskulatur mit der Körperoberfläche und befestigen sich hinter der Mandibel, in der Nähe der oben beschriebenen Chitindoppelleiste. Wie die Mandibel, so zerfällt auch die Maxille in zwei Theile, nämlich in eine Branchialplatte (*Bp*) und den eigentlichen Kiefertheil (*Bf*).

Erstere, auch als Athmungsplatte bezeichnet und nach Claus dem dorsalen Schwimmfussast des Phyllopodenfusses entsprechend, ist, wie der Name andeutet, flächenartig aus-

Digitized by Google

gebreitet und fungirt als eine Art Respirationsorgan. Diese Platte ist nach hinten abgerundet und legt sich, das Basalglied des ersten Beinpaares theilweise verdeckend, der Seite des Körpers an. Ihr Rand trägt eine Reihe, meist 16 befiederter Borsten. Durch diese kommt eine bedeutende Flächenvergrösserung zu Stande, welche der Platte ermöglicht eine die Respiration befördernde Funktion zu übernehmen, d. h. durch unaufhörliche Schwingungen, sowohl bei offener, als bei geschlossener Schale, abwechselnde Ströme zu erzeugen und damit dem an Sauerstoff reichen Wasser den Zutritt zur respirirenden Körperoberfläche zu erleichtern.

Der zweite Theil der Maxille bidet ebenfalls eine Platte, die in vier fingerartige Fortsätze endigt. Jeder dieser durchsichtigen Fortsätze trägt ein Bündel zur eigenen Richtung senkrecht gestellter Borsten, die in der Höhe der Mundspalte gegen diese gerichtet sind und sich unten dem Kautheil der Mandibeln nähern. Unzweifelhaft helfen auch sie mit zur Zufuhr der Nahrung zur Mundöffnung.

Die nun folgenden drei Gliedmassenpaare ($P_1$, $P_2$, $P_3$ fig. 1; $a$, $b$, $b_1$, $c$ fig. 6) behalten die Form von Gehbeinen bei und stehen auf der Ventralseite des abdominalen Theils. Mittelst Chitinringen setzen sie sich fest und sind gestützt durch ein System von Chitinleisten zur Seite des Abdomens. Vom hintern Ende jeder Ansatzstelle verläuft eine Chitinleiste schräg nach vorn und oben und theilt sich nach kurzem Verlaufe in drei Zweige, von denen zwei in entgegengesetzter Richtung parallel zur Längsaxe stehen, die dritte aber senkrecht dazu gegen den obern Rand des Körpers sich wendet (Tafel IX, fig. 5).

In ihrer Form differiren die Beine nicht wesentlich und nehmen an Grösse vom ersten zum dritten zu. Jedes Bein setzt sich aus 4 ungleichen Gliedern zusammen, von denen das erste die andern an Breite übertrifft. Das zweite Glied ist schmal, artikulirt mit verschmälerter Basis und bildet, in die

Digitized by Google

Schale zurückgezogen, mit dem ersten Glied einen sehr spitzen Winkel. Das vierte und kürzeste Glied trägt eine starke, hakig gekrümmte Borste, die beim dritten Bein nahezu die Länge der zwei letzten Glieder erreicht. Genaue Unterscheidungsmerkmale liefern die wenigen Borsten, welche sich am ersten und am Ende des zweiten Gliedes anheften. Es trägt nämlich das erste Glied des ersten Paares zwei Borsten auf der obern Kante und zwei am Vorderende, dasjenige des zweiten Paares deren zwei an der obern Kante und eine an der Spitze und das des dritten Paares eine an der obern Kannte und eine an der Spitze. Am Ende des zweiten Gliedes ist ebenfalls eine Borste, die nach der Länge der Beine entsprechend zunimmt. Ausserdem kommt eine solche an der untern Kante des ersten Gliedes des dritten Paares vor.

Noch ist einer besondern Borste Erwähnung zu thun, die nicht konstant auftritt, sondern bald nur an einem Paar, bald an zwei oder allen drei Paaren erscheint oder auch ganz fehlen kann. Sie entsteht an der untern Kante des Basalgliedes, in der Nähe des Ansatzes, ist sehr verdickt und mit feinen Haaren besetzt (Tafel X, fig. 7). Durch daran haftende Verunreinigungen erscheint der vordere Theil undurchsichtig und kolbig verdickt. Dass diese Borsten eine stellenweise Reinigung besorgen, ist wohl wahrscheinlich.

Nach der Feststellung dieser Verhältnisse ergeben sich für Cythere im Vergleich zu einer Cypris-Art, die ich zu untersuchen Gelegenheit hatte, wesentliche Unterschiede, die bestehen:

1. In dem Fehlen der Schwimmborsten der Antennen.
2. In dem Auftreten eines Stachels an der zweiten Antenne.
3. In dem Mangel des zweiten Maxillenpaares.
4. In dem Verhalten der Beine, die in drei Paaren auftreten, von denen auch das letzte nach vorn und nicht wie bei den Cypriden nach oben umgebogen ist.

Digitized by Google

Aus der Konstruktion dieser letzten beiden Gliedmassenpaare ergiebt sich deren Bedeutung als Gehbeine sofort zu erkennen, doch bedingt ihre Form eine Modifikation des gewöhnlichen Mechanismus. Es wurde schon bemerkt, dass die Kralle des Endgliedes nach vorn umgebogen ist, was ihr die Fahigkeit benimmt, sich ähnlich wie die Hacken der zweiten Antenne in die Unterlage einzudrücken und ein Vorwärtsstossen des Körpers zu bewerkstelligen, da die Biegung der Kralle einer solchen Thätigkeit eher entgegenwirkt. Es beruht daher die Bedeutung der Beine vielmehr darauf, dass durch ein Anstemmen derselben die ziemlich schwere Schale von der Unterlage abgehoben wird. Dadurch vermindert sich die Reibung der Schale auf dem Grunde und vermehrt sich die Wirkung der Antennen.

Wie ich oft zu beobachten Gelegenheit hatte, sind die Beine von nicht geringer Wichtigkeit bei der Nahrungsaufnahme, da sie die in grössern Häufchen aufgefundene Nahrung geschickt zum Munde führen, dieselbe nach den verschiedensten Richtungen umdrehen und abfallende Theile in einiger Entfernung wieder ergreifen und zurückführen. Dieser Thätigkeit können sie nur dann obliegen, wenn das Thier auf der Seite liegt, welche Stellung sie zu genanntem Zwecke immer einzunehmen scheinen.

Bezüglich der Bedeutung des ersten Beinpaares fand ich bei Claus die erklärende Notiz, dass dasselbe dem Taster der zweiten Maxille der Cypriden entspreche. Sars giebt darüber Folgendes an : « Pedum 3 paria omnia ambulatoria et antice vergentia, forma inter se consimilia postice tantum longitudine crescentia, ungui terminali forti armata, anteriore palpo maxillarum secundi paris correspondente, partibus harum maxillarum incisivis appendices modo duos seti feras parvas et immobiles ex basi communi orientes formantibus, » was Brady in freier englischer Uebersetzung wiedergiebt.

Nach diesem Borsten tragenden Anhang suchte ich lange

Digitized by Google

vergebens und glaubte schon den Mangel desselben konstatiren zu müssen, als ich ihn endlich bei einem Männchen fand. In der Medianlinie zwischen Chitindoppelleiste und dem ersten Beinpaar stehen zwei zylindrische, fingerartige Fortsätze, die an ihrer Spitze ein dichtes Büschel von ziemlich langen Haaren tragen und nach oben gerichtet sind, so dass die Enden der Haare die Oberlippe erreichen (Tafel IX, fig. 6).

Da anfangs ausschliesslich Weibchen der Sektion anheimfielen, vermuthete ich in dieser Bildung eine Geschlechtsdifferenz und konnte nach zahlreichen Untersuchungen feststellen, dass diese Anhänge nur beim Männchen vorkommen, d. h. dass der eigentliche Kiefertheil der zweiten Maxille sich in dieser Modifikation erhält, während beim Weibchen von einer ähnlichen Bildung keine Spur zu entdecken ist.

Lange nachdem ich durch die Untersuchungen an zahlreichen Objekten diesen Mangel bei den Weibchen als allgemeine Regel aufzustellen mich berechtigt glaubte, fand ich in W. Müller's Abhandlung über die Geschlechtsorgane der Ostracoden dieser Organe ebenfalls Erwähnung gethan und die meinen Beobachtungen entsprechende Vermuthung ausgesprochen, es möchten diese Theile Geschlechtsunterschiede darstellen. Eigenthümlich ist der Umstand, dass Müller keine Erklärung für diese Organe gefunden, obschon die Arbeit von Sars bereits vierzehn Jahre früher der Oeffentlichkeit übergeben worden war und die Angaben dort, wie bei Brady in den Familiencharakteren leicht zu finden sind. In seiner neuesten Arbeit widmet Müller diesem Gegenstande einen besondern Abschnitt und zieht die unterdessen bekannt gewordenen Ansichten genannter Forscher in Zweifel, ohne jedoch eine andere Erklärung geben zu können. Da ich die Anhänge stets in der beschriebenen Stellung fand und ähnliche Geschlechtsunterschiede, die zweite Maxille betreffend, auch bei Cypriden vorkommen, behalte ich die bisherige Auffassung bei.

Digitized by Google

Wie schon oben erwähnt, treten zwischen dem letzten Beinpaar und dem Ende des Abdomens äusserlich Kopulationsorgane auf, beim Weibchen als Oeffnung, beim Männchen die zum Begattungsakt nöthigen Anhänge. Bevor ich die Organe eingehend beschreibe, sei anderweitiger Einrichtungen gedacht, deren Behandlung durch die Arbeiten MÜLLER's einige Bedeutung erlangt hat. Es sind dies die lamellaren Gebilde, mit denen das Abdomen abschliesst. Ich gebe zuerst deren Beschreibung, um sie nachher mit den diesbezüglichen Ansichten über die Bedeutung derselben mit der Auffassung MÜLLER's zu vergleichen.

Das Hinterende des Abdomens geht dorsalwärts in eine mit einem kurzen Stachel besetzte Spitze aus. Diesen Stachel will ich als Schwanzstachel (*Stl*) bezeichnen, womit nicht gesagt sein soll, dass er identisch sei mit dem Gebilde, das MÜLLER bei den Cypriden als solches bezeichnet; denn dieser ist, aus den Zeichnungen zu schliessen, nichts anderes, als das was gewöhnlich als Furka gedeutet wird.

Beim Weibchen geht der Rücken mit geringer Einschnürung in denselben über, während er beim Männchen, in das Bereich des Penis hineingezogen, am hintern Ende desselben, am untern Ende des als $G_1$ bezeichneten Gliedes sich ansetzt.

Dieser Stachel ist als unpaariges Gebilde auch von MÜLLER bei allen von ihm untersuchten Spezies gefunden worden.

Im Fernern wird der vordere, zur Bauchfläche übergehende Winkel des, von der Seite gesehen, abgestutzt erscheinenden Abdominal-Endes durch zwei dünnhäutige, durchsichtige, nach vorn abgerundete Lappen gebildet, welche beim Weibchen drei ungleich lange, befiederte Borsten tragen (Tafel X, fig. 5). Unzweifelhaft versteht SARS unter seinen « lobi abdominales » diese Anhänge. In ganz ähnlicher Weise, ebenfalls mit einer kleinen Einbuchtung in der Mitte des Hinterrandes, findet sich diese Lamelle beim Männchen am vordern Winkel des Penis, nur mit dem Unterschiede,

Digitized by Google

dass ich hier die dritte, sehr zarte, beim Weibchen ebenfalls schwer zu findende Borste nicht zu sehen vermochte (Tafel IX, fig. 8). Wahrscheinlich ist sie auch hier vorhanden, wird aber durch die stark chitinhaltigen Lamellen des Copulationsorganes unsichtbar.

Diesen borstentragenden Anhang betrachte ich ohne Zögern nach CLAUS als Ueberrest der bei Cypridiniden und Cypriden etc. so mächtig entwickelten Furka, als Furkalanhang (vide Lehrbuch page 542).

Wie ich nun die Arbeiten MÜLLER's, welche beide besonders die Geschlechtsorgane und Abdominalanhänge zum Gegenstand haben, durchlese, finde ich dieses Furkalanhanges nirgends Erwähnung gethan, worüber ich um so mehr erstaunte, als in sämmtlichen Abbildungen die fraglichen Gebilde deutlich zu erkennen sind und bezüglich ihrer Lage und Form, sowie der Borsten, die Identität mit dem Furkalanhang meiner Formen nicht bezweifelt werden kann. Anstatt der üblichen Bezeichnung für diesen Anhang erscheint der Name « Vagina » und enthält der Text, soweit ich ihn verstehen konnte, die erklärenden Angaben, dass wir es hier mit einer rudimentären Vagina zu thun hätten, zu welcher Hypothese MÜLLER in der ersten Arbeit die Beweisführung liefert und neuerdings zahlreiche Belege dafür gefunden zu haben glaubt. Leider kenne ich diese behandelten Formen und deren Organisation nicht, was mich verhindert, auf die Details eintreten zu können, erlaube mir aber, gestützt auf meine Beobachtungen, den Gegenstand einer nähern Betrachtung zu unterziehen.

Warum mir die neue Theorie und die Beweisführung unverständlich geblieben sind, mag auf dem Umstande beruhen, dass ich der aufgestellten Annahme mit Misstrauen entgegenkam und sind es nebenbei hauptsächlich zwei Gründe, die mich veranlassen die neue Hypothese als eine unbegreifliche zu bezeichnen, so lange sie überzeugender Bestätigung von anderer Seite entbehrt.

Digitized by Google

Erstens erscheint es mir (und auch solchen, die sich nicht mit dem Abdomen der Cytheriden speziell beschäftigt haben) im besten Falle etwas gewagt, wenn der betreffende Autor einen lamellaren Anhang mit zwei Borsten als rudimentäre Vagina bezeichnet, was mit andern Worten heissen würde, dass ein Anhang überhaupt aus einer Oeffnung, denn als solche fassen wir doch die Vagina auf, entstanden gedacht werden könnte. Wie weit dieser Gedanke, der doch unzweifelhaft in dem Satze enthalten ist : « Die ursprüngliche Vagina erhält sich als zwei seitliche Fortsätze mit zwei Borsten bei Cythere reniformis, flavida etc. » sich mit der Entwicklungsgeschichte verträgt, vermag ich nicht zu beurtheilen.

Im Fernern vermag ich nicht einzusehen, zu was für einem Zwecke eine solche Rückbildung stattfinden sollte und noch weniger, wie dieselbe vor sich geht, am wenigsten in den Fällen, wo die Vagina in ihrer gewöhnlichen Form auftritt, wie bei Cythere reniformis, flavida etc.

Eine bedenkliche Erscheinung und für die Theorie von zweifelhaftem Werthe ist das Auftreten dieser sogenannten « rudimentären Vagina » am hintern Theil des Penis. Wie Müller selbst bei Elpidium bromeliarum bemerkt, sind diese Anhänge im Vergleich zu denen beim Weibchen, besonders « in der Anordnung der Borsten von auffallender Aehnlichkeit » (*l. c.* Tafel VI, fig. 6 und 9).

Nach meinen Untersuchungen hindert mich nichts, diesen Anhang bei beiden Geschlechtern als identisch zu betrachten, wenn auch dessen Entwicklung beim Männchen durch die Copulationsorgane wenig verändert wird und ihn, da er einmal in beiden Geschlechtern thatsächlich mit frappirender Aehnlichkeit vorkommt, eher von einem Organ abzuleiten, das in bedeutenderer Grösse, aber sonst ganz gleichen Umständen hei den nächst verwandten Familien und zwar in beiden Geschlechtern ausgebildet ist.

Bei der Behandlung der weiblichen Geschlechtsöffnungen soll dieses Gegenstandes noch einmal gedacht werden.

Digitized by Google

## COPULATIONSORGANE.

Genauere Beobachtungen und entsprechende Beschreibungen über die Copulationsorgane finden sich meines Wissens nur bei ZENKER, da sich die andern Forscher meistens damit begnügten, die abschreckende Komplikation des männlichen Begattungsapparates zu konstatiren und die Form des Umrisses zu erwähnen. Von wenig Bedeutung zur Kenntniss dieser Organe sind die neuesten spärlichen Angaben und Zeichnungen MÜLLER's.

In Folge sorgfältiger Untersuchungen gelangte schon ZENKER zur Ueberzeugung, dass diese Organe gar nicht mit der Konstanz der Ausbildung auftreten, wie bei nahe verwandten Spezies zu vermuthen wäre, sondern dass hauptsächlich die Haftwerkzeuge mannigfachen Variationen unterworfen sind und dadurch eine allgemeine Schilderung unmöglich wird. « Um so wichtiger, » sagt er selbst, « ist es daher zur sichern Bestimmung der Arten, diese Verhältnisse genau aufzufassen, ohne deren Berücksichtigung so wenig sichere Anhaltspunkte zu finden sind. » Nach dieser sehr unzweideutigen Aeusserung eines sorgfältigen Forschers ist es unbegreiflich, wie spätere Bearbeiter dieser Thierformen, wie BRADY und neuerdings MÜLLER für seine neue Gattung Cytherois diese Organe in Beschreibung und Zeichnung mangelhaft behandeln oder gar nicht beachten.

Wie sehr ZENKER zu seiner Aeusserung berechtigt ist, dafür liefern die drei behandelten Cythere-Spezies neue Beweise. Da sich dieselben, abgesehen von der Schale und dem in den wenigsten Fällen massgebenden Grössenverhältnisse, im anatomischen Bau der Gliedmassen in nichts, in der Ausbildung des männlichen Geschlechtsapparates aber wesentlich unterscheiden. Es bilden daher, wie aus dem Folgenden erkenntlich, Schale und Penis die einzigen Speziesdifferenzen, was

Digitized by Google

für Cythere Jonesii und antiquata unter allen Umständen und wenn wir von der noch fraglichen Beständigkeit im Auftreten des Stachels der zweiten Antenne absehen, auch für Cythere quadridentata Gültigkeit hat. Ich glaube desshalb in dieser Beziehung einem allgemeinen Bedürfnisse zu entsprechen, wenn ich vom Geschlechtsapparat möglich genaue Zeichnungen beifüge, wodurch eine Verwechslung der behandelten Spezies mit nahe verwandten meines Erachtens für immer unmöglich wird.

*Männlicher Kopulationsapparat* (Tafel IX, fig. 7—11).

Das männliche Kopulationsorgan erreicht bei den Cytheriden ausserordentliche Dimensionen, wie sie wohl bei keiner andern Gruppe des ganzen Thierreichs sich wiederfinden, denn es kommt in der Länge mindestens einem Drittel der ganzen Körperlänge gleich und übertrifft an Breite diejenige des Abdomens. Aus dieser bedeutenden Grösse ziehen wir den Schluss, dass es sich hier nicht um ein Begattungsorgan handeln kann, das zum Zwecke der Samenübertragung in die weibliche Geschlechtsöffnung eingeführt wird und überzeugt uns die Gestalt der einzelnen Theile sofort von der Richtigkeit dieses Schlusses. Es ergiebt sich aus näherer Betrachtung, dass wir es hier vielmehr mit einem übermässig entwickelten Haftapparat zu thun haben, der nicht nur die Geschlechtsöffnung des Weibchens, sondern das ganze Abdomen umfasst, das eigentliche Begattungsrohr der Vagina nähert und in seinem hintern Abschnitt die zur Stütze nöthigen Chitinmassen, sowie die zur Erektion förderliche Muskulatur birgt.

Im Vergleich zum Copulationsorgan von Sclerochilus und anderer, freilich nur in mangelhaften Zeichnungen bekannten Geschlechtsapparate aus dieser Familie liegt uns hier ein Gebilde vor, das in seinem Habitus und in der Form seiner



Digitized by Google

Theile von diesen auffallend abweicht. Was für Sars ein Grund mehr war, eine neue Gattung aufzustellen. Der Hauptunterschied liegt in einer überaus reichen Chitinablagerung, die das ganze Organ gelbbraun färbt. Während an den dünnen Lamellen die Farbe stellenweise verschwindet, erscheinen einzelne Partien, in denen Leisten und Höcker sich bilden und theilweise übereinander liegen dunkelbraun und undurchsichtig.

Die Lage des Penis entspricht denen anderer Spezies. Er liegt an der Bauchseite des Abdomens, verbindet sich mit demselben nur im obern hintern Winkel, trägt daselbst den Schwanzstachel und darunter den bereits erwähnten Furkalanhang mit den Borsten. Da das Organ in zwei vollständig symetrische Hälften zerfällt, die sich nur in ihrem hintern Ende, aber bei den verschiedenen Spezies in verschiedener Weise vereinigen, kann dasselbe in der Ruhe nach vorn aufgezogen werden, so dass die beiden Hälften sich seitlich an das Abdomen anlegen und bei geschlossener Schale die Beine zwischen sich aufnehmen. Zur Kopulation wird nebst dem Penis auch das hintere Ende des Abdomens aus der Schale herausgestreckt und so dem weniger beweglichen Körperende des Weibchens entgegengeführt.

Die bei diesen Formen allerdings noch leicht verständliche Komplikation lässt deutlich drei, theils durch Leisten, theils durch hautartige Bildungen verbundene Theile unterscheiden, die ich mit den Bezeichnungen versehe, wie sie Zenker für das entsprechende Organ der Cypriden braucht, ohne in den beiden Familien Analogien der gleichnamigen Theile behaupten zu wollen.

Das ganze Kopulationsorgan zerfällt demnach :

1. In einen Basalkörper zur Verbindung der innern und äussern Geschlechtsorgane,

2. In das Begattungsrohr und

3. In den Apparat zum Festhalten des weiblichen Abdomens.

Digitized by Google

Der Basalkörper (wie im Folgenden nur in Berücksichtigung der einen Penishälfte) stellt bei Cythere Jonesii eine nahezu rechtwinklige Doppelplatte (*Vkp*) dar, deren vorderer, oberer Winkel (in Bezug auf die Längsaxe des Penis) abgerundet ist. Diese Platten bilden oben und vorn eine ziemlich scharfe Kante, während unten und hinten keine Verbindung wahrzunehmen ist. Die innere Platte (*Il*) bildet eine ziemlich gleichmässige Lamelle, verdickt sich jedoch im untern Theil, wo sie durch zwei in einem stumpfen Winkel sich begegnende, breite Chitinleisten abschliesst; die hintere von diesen trägt den Furkalanhang (*Fa*). Mit der hintern Grenze dieser innern Platte legen sich die beiden Penishälften aneinander. Die äussere Platte setzt sich wieder aus verschiedenen Theilen zusammen. Den untern, hintern Winkel bilden zwei schmale, mit starken Leisten versehene Glieder $g$ und $g_1$, von denen das hintere ($g_1$) einen Fortsatz trägt, der wohl zur Hauptsache die seitliche Verbindung mit dem Abdomen vermittelt und dem Schwanzstachel zur Basis dient. Diese Glieder sind beweglich und ermöglichen an ihren verdickten Enden eine gegenseitige Artikulation. Die beiden übrigen Theile sind Platten mit leistenartigen Verdickungen, die eine, vordere in Form eines Dreiecks (*Dkp*) mit der Grenzleiste *Gl*, die andere (*Vkp*), die den Hauptheil des Basalkörpers ausmacht, viereckig, mit auswärts gebogener oberer Seite.

Der dritte Theil des Kopulationsorganes, den ich in der Beschreibung dem zweiten vorausnehmen will, zeigt sich wieder als Chitinplatte (*Gp*), die, im vordern Theil leicht nach oben gebogen, in eine stumpfe Spitze ausläuft. Die obere Hälfte ist besonders gegen das hintere Ende sehr chitinreich und hat es den Anschein, als würde durch eine rinnenartige Vertiefung (*V*) die Platte nach hinten in zwei oben in Berührung bleibende Lamellen getrennt, entsprechend den Theilen des Basalkörpers. Die innere Platte geht

Digitized by Google

nach hinten in einen spitzen Fortsatz (*H*) aus, der, an seinem äussern Rand aufwärtsgeschlagen, dadurch eine kleine Rinne bildet. Dieser Haken ist für Cythere Jonesii charakteristisch, doch weniger zum Anklammern, als zum Schutz des darüber liegenden Gliedes dienlich.

Zwischen dem Basalkörper und dem nun beschriebenen dritten Theil findet sich ein wirres Durcheinander von Leisten und Höckern, die theils zu den genannten Stücken gehören, theils Verbindungsglieder darstellen und nur mit Mühe Weniges, aber für das Verständniss des Kopulationsapparates sehr Wichtiges erkennen lassen.

Was dem chaotischen Ineinandergreifen der Chitinverdickungen zu entnehmen ist, ist ein aus verschiedenen Gliedern sich zusammensetzender Chitinring (*Chr*) an der Grenze des Basalkörpers und der Greifplatte. Ich bin geneigt vom obern hakigen Theil dieses Ringes anzunehmen, dass er direckt mit der Umgrenzung der Vagina in Berührung tritt, sich mit derselben einlenkt und den festen Verband der Geschlechtstheile vermittelt.

Aus einem von aussen betrachtet undurchsichtigen Knäuel gelingt es von der Innenseite verhältnissmässig leicht, den zweiten Theil, das eigentliche Begattungsorgan (*Br*) zu erblicken. Ich stehe nicht an dem zu beschreibenden Gebilde diesen Namen und die damit verbundene Bedeutung zu geben, obschon Müller sich zu der Aeusserung veranlasst fühlt: « Dass wir am Penis der Cytheriden nicht nach besondern Röhren zum Leiten und Uebertragen des Samens suchen dürfen, sondern wohl mit mehr Recht den ganzen Penis als solches Rohr betrachten müssen. » Für diesen Fall dieser Aufforderung nachzukommen reicht meine Phantasie nicht aus. Dieses Begattungsrohr tritt bei den behandelten Spezies nicht nur deutlich sichtbar, sondern sogar in einer für die Spezies eigenthümlichen Gestalt auf und liefert also ein neues Criterium zur Charakteristik der Arten.

Digitized by Google

Unmittelbar vor der untern Ecke der Dreieckplatte des Basalkörpers tritt dieses Rohr aus der chitinreichen Umgebung gegen die Innenseite hervor, biegt sogleich in entgegengesetzter Richtung des darunterliegenden Stachels nach vorn um und spitzt sich gegen das Ende allmaehlig zu (fig. 10). Dieses liegt ungefähr unter der Mitte des Chitinringes *Chr*, an der Basis der Greifplatte. Ebenso deutlich, wie dieses Begattungsrohr, lässt sich eine dasselbe umgebende, chitinige Scheide (*S*) nachweisen, welche in ihrem Anfang den Chitinring mitbilden hilft und den eigentlichen Penis wenigstens in seinem hintern Theil überdeckt. Auf der vordern Biegung zeigt sich diese Scheide durch sich kreuzende, kleine Chitinleisten eigenthümlich gerifft. Da die Spitze des Begattungsrohres nach vorn nicht über die Scheide hinausragt, darf angenommen werden, dass dasselbe zur Zufuhr des Samens in die Vagina einer geringern oder grössern Bewegung fähig ist, die abhängig sein wird von der Länge, Form und Lage des Organs.

Mehr Schwierigkeiten bereitet die Auffindung des Kanals (*C*) und dessen Verlauf hauptsächlich in der durch die vielen Höcker verdeckten Basaltheile des Begattungsohrs. An der Spitze lässt er sich leicht erkennen und bis unter die Grenzleiste der Scheide ohne Mühe verfolgen, da dieser Theil gegen die Innenseite frei liegt. Dann aber verbirgt er sich in der Tiefe und entzieht sich der weitern Beobachtung von dieser Seite. Kehrt man nun den Penis um, so wird umgekehrt durch die Chitinmasse die Spitze verdeckt, während der Verlauf des Kanals deutlicher wird. Man findet nun, dass er eine kurze Strecke schräg aufwärts verläuft, dann umbiegt um in horizontaler Richtung sich vorwärts zu wenden und in der verdickten untern Ecke der Dreieckplatte zu endigen.

An eben derselben Stelle endigt eine von der obern Ecke des Basalkörpers kommende, der äussern Platte dicht anliegende Röhre, die aus spiralig verdickten Chitinbändern sich

Digitized by Google

aufbaut und daher einem « Spiralgefäss » nicht unähnlich sieht. Ich habe diese Röhre als vas deferens (*Vd*) bezeichnet, da der Kanal des Begattungsrohres die direkte Fortsetzung derselben bildet, ihr hinteres Ende sich der Anheftungsstelle des Penis am Abdomen nähert und ich einer solchen Röhre im Begattungsapparat keine andere Bedeutung zu unterschieben vermag. Es soll damit nicht gesagt sein, dass die Röhre das ganze vas deferens repräsentire. Vielmehr ist anzunehmen, dass sie nur den letzten Abschnitt desselben bildet und in dem sehr massiv gebauten Kopulationsorgan eine ihm entsprechende Beschaffenheit annimmt, während ein dünnwandiger Schlauch, den ich leider nicht mit Sicherheit in seinem Verlaufe nachweisen konnte, den Anfangstheil darstellen mag. Noch ist zu bemerken, dass der Anfangstheil der Röhre nicht auf der Chitinleiste liegt, sondern kurz vor derselben sich erweitert und die Chitinringe verliert.

Bei der Betrachtung des ganzen Organs fällt eine Zergliederung in unter sich ungleiche, bei der gleichen Spezies aber in ganz gleicher Gestalt erscheinende Theile auf. Schon daraus darf auf eine bei der Kopulation stattfindende Verschiebung der Theile und einen zur Erektion des Begattungsrohres nothwendigen Mechanismus geschlossen werden. Um diesen klar zu legen ist eine genauere Betrachtung der Theile und der dazu gehörigen Muskulatur erforderlich.

Was die Muskulatur anbetrifft, ist dieselbe nicht bei allen Exemplaren in gleicher Weise auffällig, erscheint aber immer in theils übereinanderliegenden Muskelschichten, deren Bündel verschiedene Richtungen einschlagen und an verschiedenen Theilen sich inseriren. Die Muskulatur ist nur im Basalkörper zu finden, hier aber zwischen der äussern und innern Platte stark entwickelt. In der viereckigen Platte treten in der ganzen Breite tangential, unter sich ziemlich parallel verlaufende Bündel auf, die sich einerseits auf der obern und vordern Kante, anderseits an den Gliedern $g$ und $g_1$ anheften

Digitized by Google

($m$ fig. 7 $b$). Eine zweite Schicht ($m_1$) geht von der hintern Platte zur vordern Dreieckplatte — deren Bündel verlaufen zu den ersten senkrecht — und bis zum Chitinring des vordern Abschnittes. Die dritte Schicht ($m_2$) gehört ausschliesslich der Dreieckplatte an. Es verlaufen deren Bündel an der gekrümmten Vorderseite zur Basis des Dreiecks, ebenfalls in die Nähe des Chitinringes.

Es zeigt sich aus dem nähern Bau der Glieder $g$ und $g_1$, sowie der untern Ecke der Dreieckplatte, dass der Basalkörper in seinen untern Partien eine Lagenveränderung der Theile gestattet. Es ist nämlich der vordere Rand des Gliedes $g_1$ mit der Hinterseite der Platte nur mit einem feinen Häutchen in Verbindung, welches eine kleine Bewegung zulässt. Das untere Ende liegt als kopfförmige Verdickung in einer seichten Vertiefung des Gliedes $g$ auf. Dadurch kommt an dieser Stelle eine Art Gelenk zu Stande. An seinem Vorderende zeigt dieses Glied eine grosse, einer Gelenkpfanne ähnliche Aushöhlung (Tafel IX, fig. 10 $c$), in welche die untere Ecke der Dreieckplatte zum Theil hineinpasst. Diese endigt nämlich auf der hintern, als Grenzleiste bezeichneten Seite nach unten in einen hintern, stumpfen ($b$) und vordern, zapfenförmig verlängerten, sehr chitinreichen Fortsatz ($a$). Letzterer legt sich dem Basaltheil des Begattungsrohres in einer kleinen Vertiefung an. Ich vermuthe, dass das Begattungsrohr in der Ruhe ganz in die Scheide zurücktritt, mehr als die zur Zeichnung verwendete Lage andeutet, da durch die Anwendung von Reagentien wohl eine Stellungsveränderung bewirkt werden kann. Zur Begattung aber ist eine Erektion aus der umhüllenden Scheide unbedingt nothwendig, was durch die Thätigkeit der Muskeln in folgender Weise geschehen mag. Kontrahiren sich die mit $m$ bezeichneten Muskelbündel, so wird die Vertiefung $c$ des Gliedes $g$ an den hintern Fortsatz $b$ der Grenzleiste $Gl$ angedrückt. Durch verstärkte Kontraktion vergrössert sich der Winkel zwischen $g$

Digitized by Google

und $g_1$, $g$ wird gegen $c$ drücken und dadurch die Grenzleiste nach vorn schieben. Es übt alsdann der Fortsatz $a$ auf den Basaltheil des Begattungsrohres einen Druck nach vorn aus, was eine Entfernung desselben aus der Scheide zur Folge hat. Die Bündel $m_1$ und $m_2$ mögen zu den genannten theils als Antagonisten wirken, hauptsächlich aber die Einlenkung des Chitinringes am Rand der Vagina besorgen.

Diese Auffassung, die meines Erachtens den Vorgang bei der Kopulaton auf Grund der Konstruktion der Theile in einfacher Weise erklärt, ist natürlich eine hypothetische und wird es bleiben, da es kaum gelingen wird, die Lage der Kopulationsorgane in ihrer Stellung bei der Begattung zu fixiren, weil auch die sonst zu schneller Tödtung gebrauchten Reagentien nur sehr langsam durch die Chitinhüllen eindringen und der geringste Eindruck die Kopulation sistirt und den Verschluss der Schale zur Folge hat. Ich hatte selbst Individuen in der Begattung unter dem Mikroskope, konnte aber aus oben angegebenen Gründen nichts deutlich sehen. Der Transport durch die Pipette vermochte keine Störung hervorzurufen, bei Zugabe von Chromsäure schlossen sich die Schalen sogleich und war das Schlagen der Branchialplatte noch 3—4 Minuten deutlich zu sehen. Ein anderer Versuch mit Sublimat war von ebenso ungünstigem Erfolg.

Die Untersuchung auf die innern Geschlechtsorgane, sowohl an frisch getödteten Exemplaren, als nach umständlicher Präparation in toto und in den Schnitten lieferten keine genügenden Anhaltspunkte, um über die Lage und Gestalt derselben bestimmte Angaben machen zu können. Ich sah wohl im Abdomen Samenfäden an bestimmten Stellen, doch sehr unregelmässig vertheilt und vermochte leider weder die Umrisse der Hoden noch den Anfangstheil des vas deferens genau zu sehen, wesshalb ich die Beschreibung dieser Organe spätern Untersuchungen überlassen muss.

Die Samenfäden sind lang und dünn, ohne irgendwelche knotige Verdickung.

Digitized by Google

*Weibliche Geschlechtsorgane* (Tafel X, fig. 5).

Die Anlage der Geschlechtsorgane ist auch beim Weibchen eine symetrische. Wie beim Männchen die vasa deferentia von einander unabhängig jedes in einem besondern Begattungsrohr mündet, so finden wir dem entsprechend auch beim Weibchen jederseits eine Vagina. Da im Fernern die Oviducte getrennte Oeffnungen besitzen, erhalten wir für die weiblichen Cytheriden vier Oeffnungen, wie schon ZENKER nachgewiesen hat. Es ist auffällig, dass MÜLLER diese Thatsache nicht erwähnt, obschon er sich hauptsächlich mit diesen Gebilden beschäftigt; setzte er dies als bekannt voraus, so sollte ihnen doch wenigstens in den Zeichnungen Ausdruck gegeben werden, aber auch da vermisste ich die zweite Geschlechtsöffnung überall. Die obere dieser paarigen Oeffnungen liegt ungefähr in der Mitte zwischen der Ansatzstelle des dritten Beinpaares und der Rückenkante, ist von unregelmässiger Gestalt, an den Rändern von Chitinleisten gestützt, die an der vordern Grenze besonders konsistent und dunkelbraun werden. Am vordersten Punkt der Wölbung entsteht durch Umschlagen eine Einbuchtung, in welche irgend ein Haken, wahrscheinlich des Chitinringes eingreift. Diese Oeffnung halte ich für die Vagina (*Vg*), wozu mir die Angaben ZENKER's Veranlassung geben, besonders aber überdies der Umstand, dass sie am Rande gesteift ist, was den ebenso harten Theilen des männlichen Begattungsapparates ein festes Anhaften und eine solide Verbindung ermöglicht. Einige Zeichnungen MÜLLER's geben diese Oeffnungen in einer ähnlichen Lage.

In der nächsten Nähe der Vagina liegt die zweite Geschlechtsöffnung und zwar wenig hinter derselben, dem Furkallappen und dessen Borsten genähert. Sie ist kreisförmig bis elliptisch, ebenfalls durch geringen Druck abändernd

Digitized by Google

und unterscheidet sich von der ersten Oeffnung dadurch, dass ihre Ränder nur schwach chitinhaltig und daher wenig steif sind. Anerkennen wir die erste Oeffnung als Vagina, so erblicken wir in der zweiten das Ende des Oviducts (*Odg*). Müller erwähnt, wie schon bemerkt, von dieser Oeffnung nichts, wohl aber findet sich in den Zeichnungen an ganz analoger Stelle zwischen der Vagina und den Furkalborsten ein nach vorn abgerundeter, flacher Anhang, zu welchem bei Elpidium, Cytherura gibba, Cytheridea torosa (drittes Stadium) ein Kanal sich begiebt, der aus dem Innern des Körpers kommt, dessen Ausgangspunkt aber nicht bekannt ist. Vergleichen wir damit den Bestand bei Cythere Jonesii bezüglich der zweiten Oeffnung, so finden wir folgende übereinstimmende Momente : Die Lage ist genau die gleiche, wenn wir nämlich die sogenannte rudimentäre Vagina als Furkalanhang betrachten; der vordere Rand mit der Hälfte der Innenfläche steht bei Cythere Jonesii ebenfalls ohrförmig über den spitz zulaufenden Theil des Abdomens hervor und der Kanal fehlt auch nicht.

Diese übereinstimmenden Verhältnisse sowohl, als der Umstand, dass die Lage und Form der zweiten Oeffnung nirgends keine Berücksichtigung findet, drängt mir die Annahme auf, dass das von Müller als besonderer Anhang mit einer nicht bestimmten Bedeutung beschriebene Gebilde, dem er den Namen des « rudimentären Organs » (*Ap*) beilegt, nichts anderes ist, als die zweite Geschlechtsöffnung mit ihren über die Oberfläche ausgezogenen Rändern. Ich frage mich : Von was für einem Organ soll dieser neue Lappen das Rudiment sein, da ganz in der Nähe die sogenannte rudimentäre Vagina sich erhebt und was soll ein Kanal zu einem solchen Lappen, wenn dieser nicht der lamellar ausgezogene Rand einer Oeffnung sein soll? Woher soll der Kanal kommen, wenn es kein Oviduct ist? Die Beantwortung dieser Fragen bieten mir einstweilen Grund genug an der genannten Annahme festzuhalten.

Digitized by Google

Es würde mich zu weit führen die neue Hypothese in ihren Einzelheiten mit dem Verhalten bei Cythere Jonesii zu vergleichen, wesshalb ich ohne Rücksicht darauf die übrigen Theile beschreibe.

Von der als Vagina bezeichneten Oeffnung führt ein ziemlich weiter Kanal (Vagina, Begattungskanal) in vertikaler Richtung nach oben, biegt nach vorn um und legt sich in einer stark lichtbrechenden, blasigen Erweiterung an den hintersten Theil der Samenblase an (*Vs*). Diese erweitert sich nach vorn immer mehr und erstreckt sich bis unter die Chitindoppelleiste. Ihre Wandungen sind durch die Spermatozoen stets gespannt und zerreissen bei leichtem Druck. Nach hinten verengert sich das vesiculum seminis flaschenförmig und scheint an der Ansatzstelle des Begattungskanales direkt in den Oviduct überzugehen, der vorerst in gleicher Richtung fortläuft, auf der Höhe des Hinterrandes der zweiten Geschlechtsöffnung sich plötzlich nach oben und vorn wendet, bis über die Einmündungsstelle des Begattungsrohres hinaus, oberhalb desselben nach vorn verläuft, dann eine Schleife bildet, um zur ersten Biegung zurückzukehren. Von hier aus geht er dann in einem grossen Bogen zur Innenfläche der zweiten Geschlechtsöffnung. Hierin erblicke ich den Kanal, der bei den Cytheriden Müller's zu dem rudimentären Bogen führt und betrachte auch den als Oviduct. Die Ovarien entziehen sich in den meisten Fällen der Beobachtung, wesshalb ich ihre Form und Ausdehnung nicht genau zu bestimmen vermochte.

In den wenigen günstigen Fällen sah ich sie theils unter, theils vor der Samenblase bis zur Bauchwand in traubigen Massen, doch konnte ich in keinem Fall den Anfangstheil des Oviducts noch dessen Verbindungsstelle mit der Samenblase auffinden.

Digitized by Google

## Der Verdauungskanal.

Die verschieden gestalteten Organe, die vielen Stacheln und Borsten mit denen die Mundöffnung versehen ist kennen wir bereits und handelt es sich hier nur noch um den Verlauf des Verdauungskanals hinter der als Mundhöhle bezeichneten Erweiterung. Diese innern Theile zu erkennen bildet die Schnittmethode das einzige Mittel, da deren Wandungen sehr dünn sind und sie ohne dies durch die Verunreinigungen und Gliedmassentheile wenigstens in ihrem Anfange verdeckt werden. Zenker, dessen Untersuchungen auch hier die einzigen Anhaltspunkte bieten, theilt den Darmkanal ein in Speiseröhre, Darm und Mastdarm, und beschreibt in dem hintern Theil der Mundhöhle der Cytheriden zwei eigenthümlich rechenartige Kauorgane. Nach andern Angaben zerfällt der Darmkanal der Ostracoden im Allgemeinen in Speiseröhre, Vormagen und Magendarm. Das einzige günstige Bild für die Untersuchung dieser Theile lieferten mir Sagittalschnitte, deren Bilder mit geringer Aenderung einer Seitenansicht dieses Organs gleichkommen mögen.

Aus einem solchen Sagittalschnitt (Tafel X, fig. 6) erkennen wir die Dreitheiligkeit des Verdauungskanales. Wir sehen die Mundhöhle mit der Ober- und Unterlippe und deren Borstenreihen dazwischen den abgeschnittenen Endtheil der Kaulade. Daran schliesst sich ein enger Kanal, die Speiseröhre an (*Oe*). Ungefähr in der Mitte der ganzen Körperhöhe geht diese in den Magentheil über, indem sie sich nach vorn, besonders aber seitlich stark erweitert. In der Mitte des Magenabschnittes, der sowohl in den Seiten als nach dem Rücken hin beinahe die Körperhaut erreicht, bildet die vordere Wand eine dünne Platte aus (*Sw*), welche den Magen in einen untern und obern Abschnitt trennt, die

Digitized by Google

wohl nicht unrichtig als Vormagen (*Pvt*) und eigentlicher Magen (*Vt*) zu bezeichnen sind.

Diese lamellare Scheidewand zieht sich nicht in gleicher Richtung quer durch den Magen, sondern bildet durch die schräg nach oben gerichteten Hälften in der Mitte einen Winkel. Hier ist der Durchlass zum zweiten Theil, doch nicht in einer einfachen Oeffnung nach Art eines Pylorus, vielmehr in einer eigenthümlichen, zum Zurückhalten der Nahrung dienenden Einrichtung. An dieser Stelle trägt die Scheidewand zu beiden Seiten des Winkels eine Reihe von ungefähr neun nach unten umgebogener Häkchen. Genau darunter erheben sich aus der hintern Magenwand zahnartige Chitinfortsätze (Tafel IX, fig. 5, Tafel X, fig. 6, *z*), die ebenfalls in zwei Reihen einen dem obern entsprechenden Winkel bilden, deren Spitzen sich etwas nach oben richten und auf diese Weise mit den Häkchen der Scheidewand ein rechenartiges Organ darstellen, dessen Zweck darin bestehen wird, die Nahrung nur in ganz kleinen Theilen in den eigentlichen Magen gelangen zu lassen.

Letzterer übertrifft an Grösse den Vormagen bedeutend und füllt den Körpertheil über dem Schliessmuskel fast ganz aus.

Nach hinten geht er allmählig in den dritten Abschnitt des Verdauungskanals, in den Darm über (*D*). Dieser zieht sich als ein sich kontinuirlich verengender Schlauch knapp unter der Verbindungslinie der Schale mit dem Körper nach hinten, biegt an der Stelle, wo sich die Schalenhaut vom Körper frei macht, nach unten und begiebt sich in das Abdomen, um dasselbe theilweise zwischen den Receptacula als Rectum zu durchlaufen. Die Afteröffnung (*A*) liegt vor dem Schwanzstachel, zwischen dem hintern Theil der Furkallappen.

Die *Sinnesorgane* sind vertreten durch zwei vollständig getrennte Augen, die, von der Schalenhaut überzogen, als kugelige Erhabenheiten am obern Rand der Schale zu beiden Seiten der Medianlinie sehr auffällig sind (Tafel X, fig. 9).

Digitized by Google

Die *Muskulatur* ist ausnahmslos quer gestreift, meistens in Wellen- oder Zickzacklinien. Ausser der grossen dunkeln und schmalen hellen Scheibe ist in dieser eine dünne dunkle oft sehr deutlich sichtbar. Ausser in den Gliedmassen, in denen die Muskeln am kräftigsten im Basalglied auftreten, erscheinen sie in grösserer Menge im Vordertheil des Körpers, wo uns vor allem der Schliessmuskel entgegentritt. Dieser inserirt sich in wenigstens fünf verschieden breiten Bündeln an den beschriebenen Stellen der Schalenhaut und durchzieht den Körper in einer leichten Wölbung nach unten. Gegen die Mitte des Körpers nehmen die Bündel an Breite ab und erhalten ein sehniges Aussehen. Sehr kräftige Muskeln ziehen sich aus dieser Körpergegend durch den Kopfptheil nach vorn, vornehmlich zu den Ansatzstellen der Antennen, ferner nach unten zu den Mandibeln und Maxillen. Der verschiedenen Muskelschichten im Penis wurde schon gedacht und ist nur noch beizufügen, dass im Abdomen des Männchens drei sehr starke Bündel vom hintern Theil des Penis durch den Rückentheil bis in die Gegend des Schliessmuskels verlaufen um sich dort zu inseriren. Die Muskulatur in den Beinen ist der geringen Bedeutung der Gliedmassen entsprechend entwickelt.

*Drüsen.* Sowohl über, als unter der Mundhöhle treten 6—8 kleinere rundliche Drüsen auf mit hellgelbem Inhalt, die vielleicht eine Art Speicheldrüsen darstellen (*Odl*, *Udl*, Tafel X, fig. 2). Zwei grössere Drüsen (*Dr*) liegen in der Rückenhälfte unweit des Schliessmuskels. Von diesen geht ein Ausführungsgang in der Richtung zum Darmkanal ab. Es mögen dies die rundlichen Blasen sein, welche an der Stelle der Leberschläuche der Cypriden auftreten, stets mit hellgelber Flüssigkeit gefüllt sein sollen und dieselbe in einem kurzen Ausführungsgang in den Darm fliessen lassen.

Digitized by Google

### *Zur Präparation.*

Handelt es sich nur darum, die Gliedmassen oder überhaupt Chitintheile zu betrachten, so genügt ein Einlegen in Essigsäure, Kalilauge, kochendes Wasser oder Glycerin. In letzterem Falle sind auch die Geschlechtsorgane, soweit ich sie beschrieb, oft deutlich sichtbar, doch ist keine der angeführten Substanzen im Stande die Verunreinigungen ganz zu beseitigen, was besonders bei den Mundtheilen unabwendbar nothwendig ist. Die besten Dienste leisteten mir in dieser Beziehung die Infusorien, welche mir die im Wasser liegengelassenen Objekte fast vollständig reinigten und durch die Zerstörung der innern Organe die chitinigen Theile besser sichtbar machten. Für die Schnitte gebrauchte ich schliesslich mit annehmbaren Resultaten die Pikrinsäure (24 Std.), als Färbemittel Boraxcarmin (48 Std!), Chloroform (6 Std.), so dass mit dem Auswaschen in Alkohol etc., mit Einbetten und Schneiden die Präparation fast eine Woche erforderte.

## CYTHERE ANTIQUATA, Baird.

(Tafel VI, fig. 5—7; Tafel VIII, fig. 1—5; Tafel X, fig. 1—3)

Diese Art ist ebenfalls durch zahlreiche Erhabenheiten auf der Schale charakterisirt und selbst in stark beschädigtem Zustand daran noch leicht zu erkennen und von der vorigen Art zu unterscheiden. Sie ist ebenso eigenthümlich gestaltet wie Cythere Jonesii, da der ganze Schalenkörper in seinen Umrissen denjenigen einer vorn abgerundeten, länglichen Schaufel nicht unähnlich sieht. Diese Form zeigt sich sowohl von der Ober- als von der Unterseite betrachtet. In der Projektion in der Längsaxe oder im Durchschnitt ergiebt

Digitized by Google

sich ein nahezu reguläres Siebeneck, an dessen Spitze zwei seitliche, halbkreisförmige Ausbuchtungen erscheinen, worin das Hervortreten der Augen angedeutet ist. Es ist also im Grossen und Ganzen der Schalenkörper als ein siebenseitiges Prisma, allerdings mit abgestumpften Ecken, anzusehen, auf dessen Seitenkanten sich besondere Kalklamellen erheben. Von der Seite gesehen erscheint die Schale ziemlich rechteckig, da der dorsale Rand gerade, der ventrale zu diesem parallel ist und Vorder- und Hinterrand flache Bogenstücke darstellen.

Die charakteristischen Merkmale nun und die Zierde der Schale bilden kammartige Auswüchse in der Längsrichtung. Diese sind von verschiedener Länge, theilweise unterbrochen oder nur angedeutet. Der längste Kamm erhebt sich allmählig in der Mitte des Vorderrandes, zieht sich in der Nähe des ventralen Schalenrandes ununterbrochen bis zum Hinterrande, wo er plötzlich abbricht. Ein zweiter Kamm verläuft in dessen Nähe parallel, jedoch in etwas grösserer Biegung, entspringt über demselben und endigt auf der Grenze des letzten Viertels. Während dieser Kamm eine horizontale Lage annimmt, richtet sich der folgende dritte bereits etwas schräg nach oben. Er nimmt seinen Ursprung im obern Drittel der Schale, unterhalb des Auges, bricht nach kurzem Verlauf plötzlich ab, um sich bald allmählig wieder zu erheben und in derselben Richtung gegen den Vorderrand sich fortzusetzen. Gleichsam als die letzten Reste eines vierten Kammes erscheinen zwei lamellare Bildungen in der Nähe des dorsalen Schalenrandes, mit dem sie parallel verlaufen. Alle Kämme haben das Gemeinschaftliche, dass sie am vordern Theil der Schale sich allmählig erheben und mit einer nach hinten gerichteten Spitze an ihrem Hinterende schroff abschliessen, dass sie sich aus einer bestimmten Anzahl Höcker und einer dieselben gleichsam überbrückenden Lamelle aufbauen, so dass sie durch-

Digitized by Google

brochen erscheinen, was dem Ganzen ein sehr zierliches Aussehen verleiht.

Ausserdem ist der Vorderrand mit einer Reihe von zehn und mehr kegelförmigen Fortsätzen geschmückt; der Hinterrand trägt ihrer nur fünf, von denen der oberste in weiterer Entfernung von dem vierten an der Ecke des Rückens und Hinterrandes sich aufrichtet. Zerstreut stehende höckerige Erhebungen, die in der Nähe des Hinterrandes zahlreicher auftreten, geben der Schale eine rauhe Oberfläche. Die ziemlich spärliche Behaarung richtet sich nach den Höckern und ist am Vorder- und Hinterrand am reichlichsten.

Die Schaleneindrücke, die etwas unterhalb des dritten Kammes sichtbar werden, sind von denen der vorigen Art wenig oder gar nicht verschieden und würden zur Speziesbestimmung keine Merkmale bieten.

Auch der Schalenverschluss zeigt keine Besonderheiten, ebenso wenig die Gliedmassen. Betreffs der zweiten Antenne, beziehungsweise des Flagellums ist zu erwähnen, dass ich den Stachel bei den Weibchen stets kurz, bei den Männchen meistens ebenfalls verkümmert, nur in wenigen Fällen in seiner ursprünglichen Länge antraf. Diesbezüglich stellt also Cythere antiquata eine Mittelform dar zwischen Cythere Jonesii und quadridentata.

Länge der Schale circa 0,8$^{mm}$.

Weitere Speziesunterschiede liefert nun aber das Kopulationsorgan.

Dieses besteht wie bei Cythere Jonesii aus drei Haupttheilen, die von jenen in der Form wesentlich abweichen. Erstens ist zu beachten, dass die beiden Penishälften in ihrem hintern Ende sich nicht flächenhaft berühren, sondern durch ein eigenes Verbindungsglied in der Weise auseinander gehalten werden, dass sie von der Basis zur Spitze nicht wie jene divergiren, sondern entweder vollständig parallel



Digitized by Google

laufen oder sogar konvergiren. Dieses Verbindungsglied, das sich leicht von den Penishälften lostrennt, besteht aus einer schmalen Chitinplatte, die sich in eigenthümlicher Weise krümmt, ähnlich den Rändern eines Sattels. Seitlich sind die Eingänge in die Basalkörper, während unten der Furkalanhang sich anheftet. Der Basalkörper setzt sich in diesem Falle nur aus einem im obern Rand vereinigten Plattenpaar zusammen. Dieses ist oben abgerundet und entspricht der Viereckplatte der beschriebenen Spezies, enthält die selten deutlich sichtbare Muskulatur und das Vas deferens. An der Stelle der Dreieckplatte, die hier ganz fehlt, schiebt sich in den Zwischenraum, den die Basalplatte und die Greifplatte offen lassen, eine nach unten stielförmig ausgezogene, oben gabelig getheilte Lamelle von dunkelbrauner Farbe, die mit einer durchsichtigen, zarten Haut umkleidet und befestigt ist. Die Greifplatte ist derjenigen der vorigen Art ähnlich, jedoch nach vorn in eine feine Spitze auslaufend. Nach unten über diese Platte weit hinausragend, erkennt man eine aus verschiedenen Lamellen zusammengesetzte Scheide für das Begattungsrohr. Letzteres ist auffällig lang, da es selbst über die Scheide hinausragt, wie das Beschriebene stark chitinhaltig und von einem deutlichen Kanal durchzogen. Es ist in seiner ganzen Länge ziemlich gleich dick, an der Spitze gerade, tritt dann aber in einer starken Biegung in die Scheide ein, so dass dessen Verlauf durch die Leisten derselben einigermassen verdeckt werden, nähert sich dann der Basalplatte und begiebt sich in einer Spiralwindung zur untern Kante desselben, an die Stelle, wo das Vas deferens sein Ende erreicht.

Aus diesen Angaben ist ersichtlich, dass die Speziesunterschiede in diesem Falle nur zu finden sind :

In der Schale und dem Kopulationsorgan, — in letzterem speziell in dem Auftreten eines Verbindungsgliedes, einer keilförmig eingeschobenen Platte am obern Rand und

Digitized by Google

eines langen, gewundenen Begattungsrohres in einer sehr grossen Scheide.

## CYTHERE QUADRIDENTATA, Baird.

(Tafel VI, fig. 8—11; Tafel VIII, fig. 6—12; Tafel X, fig. 4)

Die genaue Bestimmung dieser Spezies bereitete mehr Schwierigkeiten, da die Zeichnungen BRADY's unzulänglich sind, was sich hier um so nachtheiliger fühlbar macht, da die Schale deutlicher, auch bei mangelhafter Zeichnung noch erkennbarer Anhänge, wie sie die beiden behandelten Spezies aufweisen, entbehrt und bei der Aehnlichkeit verwandter Spezies aus dem Text allein kein genaues Bild sich ergiebt. Da diese Spezies nach den Angaben BRADY's je nach den Fundorten an der englischen Küste allein beträchtlich variirt und, aus den Abbildungen zu schliessen, von Cythere emaciata nicht wesentlich abweicht, erscheint es mir doppelt nothwendig, nicht nur eine genaue Zeichnung der Schaleneigenthümlichkeiten und deren Grössenverhältnisse zu geben, sondern auch die Gliedmassen und unter allen Umständen das charakteristische männliche Kopulationsorgan zu berücksichtigen. Letzteres kann von BRADY allerdings nicht verlangt werden, da er das Thier nicht kennt. Dieser Umstand erregte in mir einigen Zweifel über die Richtigkeit meiner Bestimmung, doch vermochte ich nach wiederholter Prüfung nicht davon abzukommen. Es gehört diese Art jedenfalls zu den selteneren, da ich nur wenige Exemplare erhielt, die den andern in Menge vorkommenden vereinzelt beigemischt waren. Unter diesen wenigen befand sich kein lebendes Thier.

Was die Form der Schale anbetrifft, ist die starke Asymetrie der beiden Hälften besonders augenfällig. Sowohl in Bezug auf Grösse als Form des Umrisses weichen die Schalen-

Digitized by Google

hälften von einander ab. Aus meiner Untersuchung ergab sich, dass die linke Schalenhälfte an Grösse die rechte übertrifft, was mit den Rrady'schen Angaben nicht übereinstimmt, da er gerade das Gegentheil behauptet. Die äussere Ausstattung der Schale ist eine spärliche. Durch sich kreuzende, grössere und kleinere Erhebungen erlangt die Schale ein gefeldertes Aussehen. Besonders deutlich ist diese Felderung auf der hintern obern Seite, während sie gegen den Rand hin, in der Mitte, sowie unterhalb des Auges an Deutlichkeit abnimmt. Unter den meist kleinen Vertiefungen erscheinen im vordern Theil der Schale ungefähr zehn grosse viereckige, die, in concentrischen Reihen angeordnet, eine ganz bestimmte Lage einnehmen. Als Erhebungen von besonderer Bedeutung sind zwei kleinere Kämme zu erwähnen, von denen der erste in der Gegend der grossen Felder sich erhebt und mit einem Unterbruch unter der Augengegend sich in einem nach aussen gerichteten Bogen bis zur Mitte des Hinterrandes fortsetzt, der zweite, noch unscheinbarere, in der Nähe des Rückenrandes, hinter der Augengegend entspringt und sich im weitern Verlauf im hintern Rande verliert. Was der Spezies wohl den Namen verschafft haben mag, sind vier kleine, kegelförmige Fortsätze am untern Theil des Hinterrandes. Die Behaarung ist eine sehr spärliche und nur am Vorder- und Hinterrande durch vereinzelte Haare vertreten.

Die Form der rechten Schalenhälfte nähert sich einem an den Ecken abgerundeten Rechteck, während die der linken durch die starke Convergenz des dorsalen und ventralen Schalenrandes von dieser Grundgestalt beträchtlich abweicht. Die Umrisse der Schalen decken sich in der Rückengegend nur in der Länge des Ligaments, ferner am Vorderrand auf eine kurze Strecke, vor den Augen am ganzen Hinter- besonders stark aber am Unterrande ragt die linke Schale über die rechte hervor. In Folge dessen muss die Einbuch-

Digitized by Google

tung in der Gegend der Mundöffnung auf der linken Schalenhälfte auch eine grössere sein, als auf der rechten, wenn die beiden Ränder sich berühren sollen.

In Folge der geringen Grösse vereinfacht sich auch der Schalenverschluss, der jedoch im Wesentlichen dem bereits beschriebenen von Cythere Jonesii gleicht. An der Stelle der gebogenen, birnförmigen Erhebung der beiden ersten Arten erhebt sich hier nur ein einfacher Höcker, dem eine halbkugelige Vertiefung der rechten Schale entspricht. Vor dieser Erhebung ist für den einfachen Fortsatz der rechten Schale ebenfalls nur eine rundliche Einbuchtung.

Die Form der Gliedmassen stimmt mit den beschriebenen Arten vollkommen überein, wesshalb mir auch bei dieser im Thier bis anhin nicht bekannten Art eine Beschreibung derselben erspart bleibt.

Hervorzuheben ist das Erscheinen eines Tastkölbchens am Endgliede der ersten und das Verhalten des Stachels der zweiten Antenne. Dieser ist nämlich, soweit meine Untersuchungen reichen, beim Weibchen verkümmert, d. h. kurz, beim Männchen konstant in der Länge der ganzen Antenne.

Länge der Schale circa 0,7—0,8$^{mm}$.

Mit besondern Eigenthümlichkeiten ausgestattet erscheint wiederum das Kopulationsorgan.

Den Körperdimensionen entsprechend zeigt es sich im Vergleich zu dem der behandelten Arten kleiner und im Verhältniss der Länge zur Breite verkürzt. Die Zusammensetzung aus verschiedenen Platten ist im Wesentlichen wieder die gleiche, mit bestimmt ausgeprägten Modifikationen. Die Penishälften sind durch ein Bindeglied parallel gestellt wie bei Cythere antiquata, der Basalkörper aber aus zwei Plattenpaaren zusammengesetzt wie bei Cythere Jonesii. Die Greifplatte ist dreieckig und läuft vorn in eine feine Spitze aus, wie wir es bei Cythere antiquata gesehen haben, verbreitert sich nach hinten rasch und trägt an ihrer

Digitized by Google

obern Ecke einen nach hinten und unten gebogenen starken Hakenfortsatz, der sich der hintern Platte auflegt. Er entsteht dadurch, dass die beiden Seiten des Dreiecks in starken Leisten nach hinten auswachsen, wodurch zugleich eine rinnenartige Vertiefung entsteht, die nach vorn in die Platte ausläuft und gegen die Spitze an Breite abnimmt. Dieser Haken entspricht demjenigen von Cythere Jonesii nicht, da jener an der Unterseite der Greifplatte auftritt, kann aber wie dieser nur dazu dienen, zu einer festern Verbindung der Kopulationsorgane beizutragen. Die untere Ecke der Platte zeigt ebenfalls besondere Anhänge, in welche das Begattungsrohr hineinragt und welche somit eine Art Scheide darstellen, die in ihren Theilen nicht deutlich ausgeprägt ist.

Der bei Cythere Jonesii als Dreieckplatte bezeichnete Abschnitt des Basalkörpers nähert sich hier in der Gestalt einem Vierecke, wesshalb der hintere Theil des Kopulationsorgans etwas eckig erscheint. Die Grenzleiste verläuft nahezu in der Mitte des Basaltheiles. Ganz in der Nähe ihres vordern, verdickten Endes entspringt das Begattungsrohr, das in einem weiten Bogen aus der Chitinumhüllung sich entfernt, gegen das Ende ziemlich gerade verläuft und mit einer knopfartigen Verdickung abschliesst. Es ist anfänglich ziemlich stark, nimmt aber allmählig an Dicke ab; doch lässt sich der Kanal bis zur Spitze verfolgen. Die Fortsetzung des Kanals in seinem zum Vas deferens führenden Theil ist durch Chitinmassen undeutlich. An den wenigen Exemplaren, die ich untersuchen konnte, schien mir der Kanal von der Ursprungsstelle des Begattungsrohres aus nach vorn umzubiegen, um in dieser Richtung parallel zum Begattungsrohr zu verlaufen, bei der Chitinverdickung der Vorderplatte angekommen eine rückläufige Richtung einzuschlagen bis zum Ende des Vas deferens.

Wie dem auch sei, lässt sich nicht bestreiten, dass diese

Digitized by Google

Form des Penis wieder charakteristische Speziesunterschiede liefert, welche hauptsächlich in dem obern Haken und der Form des Begattungsrohres ihren Ausdruck finden.

## SCLEROCHILUS CONTORTUS (?) Sars.

(Tafel XI)

Mit Hülfe der Sars'schen Tafel liess sich die Gattung verhältnissmässig leicht auffinden, nachdem ich einmal von der auf flüchtiger Betrachtung begründeten Annahme, dass diese Form eine Cythere-Spezies repräsentire, abgekommen war. Es gründen sich diese Unterschiede auf die Gliederzahl der zweiten und, bezüglich der nächst verwandten Gattung, auf diejenige der ersten Antenne. Die von Sars aufgestellten Gattungscharaktere beziehen sich nur auf die eine bekannte Spezies und ergeben sich aus der Vergleichung mit der behandelten Form nebst übereinstimmenden Merkmalen kleinere Differenzen, die jedoch nicht wesentlich genug erscheinen, um eine neue Spezies aufzustellen. Es ist neben der geringeren Grösse besonders das Verhalten der Antennendrüse, die sich nicht in mehrere sondern konstant in zwei Theile trennt. Ich kann nicht annehmen, dass mir nur Entwicklungsstadien vorgelegen haben, da bei den berücksichtigten Exemplaren die Geschlechtstheile vollständig entwickelt waren. Leider giebt Brady nur eine mangelhafte Zeichnung eines Penis, so dass ich nicht zu erkennen vermag, ob hier entscheidende Differenzen ausgebildet sind. Ob es die gleiche oder eine neue Spezies ist, werden genaue Vergleichungen derjenigen ergeben, welche die von Sars beschriebene Art aus den nordischen Meeren oder von der englischen Küste zu untersuchen Gelegenheit haben.

*Schale.* Zum Unterschiede von Cythere (es seien damit wie auch im Folgenden nur die oben beschriebenen Spezies

Digitized by Google

genannt) haben wir es hier mit einer Schale zu thun, die keine äussern Anhänge als Speziesmerkmale entwickelt. Sie ist vor Allem sehr durchsichtig, so dass die Lage der grössern Gliedmassen und die Form derselben durch sie hindurch deutlich wahrzunehmen ist. Die Form ändert je nach dem Alter des Individuums, ist jedoch stets mehr oder weniger nierenförmig, indem der untere Rand im vordern Drittel eingebuchtet ist, wodurch die ganze Schale zudem in eine kleinere, vordere und grössere, hintere Partie zerfällt. Bei ganz jungen Individuen ist der Unterrand kaum merklich eingebuchtet, sondern nahezu geradlinig. Als besonderes Merkmal der Schale tritt an den freien Rändern eine Zeichnung auf, die eine zum Rand parallel laufende Linie darstellt, von welcher radiär verlaufende Abzweigungen sich gegen den Schalenrand wenden, denselben aber nicht ganz erreichen, sondern in unmittelbarer Nähe desselben in einer kreisförmigen Erweiterung endigen. Dadurch werden dem ganzen Rand entlang grössere und kleinere, viereckige Felder abgetrennt, welche stärker gefärbt sind, als die übrigen Schalentheile und daher auf eine bedeutendere Kalkablagerung schliessen lassen. Dadurch erlangt der Rand eine grössere Festigkeit, was Sars zu dem Gattungsnamen Veranlassung gab. Die Oberfläche ist versehen mit kleinen, zerstreut stehenden, punktartigen Erhöhungen, aus denen kurze Härchen entspringen.

Die Schaleneindrücke sind verhältnissmässig sehr gross, erscheinen ebenfalls in der Mitte der Schale als fünf übereinanderliegende, elliptiscbe Vertiefungen, von denen die zweitoberste die grösste Länge erreicht.

Länge der Schale circa 0,5$^{mm}$.

### *Gliedmassen.*

Zahl und Lage der Gliedmassen ist natürlich die gleiche,

Digitized by Google

wie in voriger Gattung, doch weichen sie in Form und Gliederzahl wesentlich ab und ferner darin, dass sie nicht gelbbraun, sondern farblos, glashell sind.

Die *erste Antenne* ist sehr schwach, ragt mit dem Endglied nicht über die Schale hinaus, setzt sich aus fünf grössern Gliedern zusammen, an das sich vielleicht ein ganz schmales, sechstes anschliesst, das nicht genau unterschieden werden kann, weil zahlreiche längere Borsten am Ende des vierten und fünften Gliedes dasselbe undeutlich machen.

Auffallend stark im Vergleiche dazu ist die *zweite Antenne*, die in ihren ersten Gliedern drei mal so breit wird. Das sehr dicke, erste Glied trägt am Grunde starke Chitinleisten, die sich auf die Körperoberfläche fortsetzen und eine feste Stütze bilden. An der Basis des zweiten Gliedes, auf der Aussenseite finden wir den Stachel auf einem kleinen Höcker aufsitzend. Er ragt über das vorderste Glied heraus, ist bis zum Ende des vierten Gliedes ziemlich dick, von hier an dünn und in eine feine Spitze auslaufend. Das zweite Glied ist ebenso breit wie lang und trägt nebst einigen Haaren eine Borste auf der Unterseite. Das dritte zeigt sich länger und ebenfalls mit einer Borste versehen. Das vierte Glied endigt in starken Leisten, ist gelenkartig mit dem fünften verbunden, welches seinerseits am Ende mit drei starken Krallen versehen ist, von denen die oberste einseitig Borsten trägt. Von Bedeutung ist wiederum die Antennendrüse und deren Ausführungsgang zu dem Stachel. Obschon das Thier sehr klein ist, sind diese Gebilde sehr auffällig und durch die Schale hindurch sichtbar. Der Drüsengang ist in der Nähe des Stachels fein, erweitert sich aber an der Basis der Antenne allmählig, setzt sich bis in die Gegend der Schliessmuskeleindrücke fort und verzweigt sich daselbst in einen längeren dünnen und einen kürzern dicken Abschnitt, die beide gekniet und nach vorn umgebogen sind.

Mit diesem Verhalten stimmt nun die Angabe nach Sars

Digitized by Google

nicht überein, da er die Giftdrüsen als in lobos plures divisæ bezeichnet. Eine hellgelbe Flüssigkeit füllt den ganzen Kanal aus. Eigenthümlich ist, dass er beim Zerdrücken der Schale stets an derselben haften bleibt, so zwar, dass der Gang in der Antenne reisst und mit dem Schalenstück entfernt werden kann. Daraus liesse sich schliessen, dass er weniger mit dem Körperinnern, als mit der Schale eine feste Verbindung eingeht.

Die *Mandibeln* bestehen wieder aus einer breiten, stark bezahnten Lade, die aber überall glashell bleibt und einem dreigliedrigen, entsprechend kurzen Taster, der am Ende des zweiten und dritten Gliedes Borsten trägt von der Länge des Tasters. An der Basis des ersten Gliedes erhebt sich der Branchialanhang als kleiner Höcker mit vier auffallend langen aber dünnen Borsten.

Die *Maxillen* trennen sich im obern Theil in nur zwei fingerartige Fortsätze. Der grössere unter ihnen trägt zwei, der kleinere nur eine hakig gekrümmte Borste. Die Branchialplatte ist schmal, lanzettlich und nur mit wenigen Borsten versehen.

Die *Beine*, die ebenfalls durch Chitinleisten zur Seite des Körpers gestützt werden, sind gedrungener, als bei Cythere, am Ende des ersten und zweiten Gliedes mit einer Borste, am Ende des vierten Gliedes mit einer kurzen, knieförmig gebogenen Kralle bewaffnet. Auffällig ist die grosse Stärke der Borste am Ende des ersten Gliedes des ersten Beinpaares.

### *Männliches Kopulationsorgan.*

Dieses unterscheidet sich von denen der Cythereformen durch den Mangel der Farbe, da es mit Ausnahme weniger, gelbgrün gefärbter Stellen auch glashell ist. Auch hier lässt sich ein Basalkörper von bedeutendem Umfang, ein Be-

Digitized by Google

gattungsrohr und eine verkürzte Greifplatte unterscheiden. Von der Ansatzstelle des Abdomens verläuft der Rand der Basalplatte, aus der sich der Basalkörper hier allein aufbaut, in einem grossen Bogen nach vorn und unten, bildet über dem Begattungsrohr einen Haken und birgt neben drei grossen Muskellagen das Vas deferens. Dieses entspringt als gleichmässig dünner Schlauch in der Nähe der hintern Kante, verläuft quer durch die Platte nach vorn, biegt in der Mitte der Penisbreite nach oben um und begiebt sich in die Mitte der ganzen Platte. Von hier aus kehrt es, sich theilweise mit dem ersten Theil verschlingend, bis zur ersten Biegung zurück, wendet sich schliesslich noch einmal nach vorn und unten, um in das Begattungsrohr einzutreten. Als solches betrachte ich einen chitinhaltigen, aus der Basalplatte entspringenden Fortsatz in einer dünnwandigen Scheide über der Greifplatte und dem Haken des Basalkörpers. Der Kanal ist darin leicht sichtbar. Die Greifplatte ist eine dünne, im Verhältniss zur Basalplatte kleine Lamelle, die in Folge ihrer geringen Ausdehnung bei der Kopulation nicht von grosser Bedeutung sein wird.

### *Weibliche Geschlechtsöffnungen.*

Die Vagina und die Oeffnung des Oviducts liegen hier in unmittelbarer Nähe etwas hinter der Stützleiste des dritten Beinpaares. Die obere grössere Oeffnung stellt die Vagina dar, in welche sich nach hinten die zweite Geschlechtsöffnung anlegt, so, dass sie einen Theil der vordern Wandung mit der Vagina gemein zu haben scheint. Beide Oeffnungen sind durch Chitinverdickungen gestützt.

Bei einem Exemplar sah ich das Ovarium in der Weise, wie es fig. 3, Tafel XI darstellt.

An der Stelle der zweiten Maxille, vor dem ersten Beinpaar, treffen wir auch hier beim Männchen zwei kurze *An-*

Digitized by Google

*hänge*, aus denen dichte Büschel von Haaren entspringen, die an Länge das erste Glied der Beinpaare übertreffen.

### *Furkalanhang.*

Der Furkalanhang verdient hier besonders berücksichtigt zu werden, da er in eigenthümlich charakteristischen Formen auftritt. Wie bei Cythere, nur etwas stärker, finden wir am Hinterende des Abdomens den Schwanzstachel und unter demselben den Furkalanhang. Dieser ist, wie sonst bei keiner andern Gattung, wie schon Sars und Brady erwähnen, zweilappig. Ein hinterer kleinerer Lappen trägt zwei, ein vorderer, grösserer drei kleine Borsten. Dies ist eine für Sclerochilus allein geltende, ausnahmsweise grosse Anzahl von Borsten, da deren in der ganzen Familie nur zwei, höchstens drei auftreten. Die Zweitheiligkeit des Anhanges, sowie die ungewöhnlich grosse Zahl der Borsten hindern mich nicht, denselben als Furkalanhang zu betrachten, wenn schon Müller auch in dieser Complication vielleicht eine rudimentäre Vagina erblickt und vermuthet, dass Sars in seinen Angaben über Sclerochilus wohl anderweitige Gebilde als lobi abdominales angesehen habe. Das sind die Verhältnisse beim Weibchen. Anders beim Männchen.

Bei diesem Geschlecht entspringt aus der hintern Kannte der Basalplatte des Penis eine nach vorn sich verbreiternde, schmale, am vordern Ende abgerundete Platte mit etwas verdickten Rändern. Diese trägt an der Ursprungsstelle zwei nach hinten gerichtete und vorn drei kurze Borsten und ist in der ganzen Länge, was besonders bemerkenswerth, vom Penis vollständig getrennt, sitzt demselben also nur in ihrem schmalen Hinterende auf. Diese Form dürfte nicht wenig geeignet sein ein unzweifelhaftes Beweismittel zu liefern für die Annahme, dass die Abdominallappen rudimentäre Furkalbildungen sind, denn was ist ähnlicher in Bezug auf Form

Digitized by Google

und Lage als eine Furka einer Cypride (Cypris, Pontocypris etc.) und dieses Gebilde? Und wenn wir diese Annahme machen, so gilt das Gleiche für den Abdominalanhang des Weibchens, denn die Identität dieser Lappen mit der Platte des Männchens ist, meines Erachtens durch die Lage und Zahl der Borsten genügend klar. Denkt man sich nur den grössern vordern Lappen des Weibchens verlängert, so ergiebt sich genau die Furkalplatte des Männchens.

Als Sinnesorgan finden wir in der Medianlinie ein unpaares Auge.

Zum Schlusse füge ich die zur Bestimmung benutzte Tabelle von Sars mit den Aenderungen, die Brady anbrachte, zu meiner Beschreibung hinzu.

---

Digitized by Google

- **Cytheriden**
  - Mund mit Unter- und Oberlippe. Kauorgane gut entwickelt. Mandibeln am Ende gezähnt.
    - Unt. Ant. 4-gliedrig. Ob. Ant.
      - 5-gliedrig, letzte 3 Gl.
        - verlängert, zusammen länger, als das vorhergehende Glied,
          - ohne Dornen, nur mit wenigen, kurzen, schwachen Stacheln .... **Limnicythere.**
          - mehr oder weniger starke Borsten tragend. Fuss beim Männchen und Weibchen
            - gleich. Innere Anhänge der Maxillen
              - gut entwickelt ..... **Cythere.**
              - rudimentär ..... **Eucythere.**
            - ungleich; rechter Fuss des 1. Paares beim Männchen Greiffuss, derselbe des 2. Paares schwach u. rudimentär. } **Cyteridea.**
        - kurz und stumpf, zusammen kürzer, als das vorhergehende Glied, mit langen, gekrümmten Dornen. Erste zwei Beinpaare nur 3-gliedrig. Rechter Fuss des letzten Paares beim Männchen Greiffuss. Augen fehlen. } **Ilyobates.**
      - 6-gliedrig, letzte 4 Gl.
        - kurz und allmählig an Länge abnehmend ..... **Xestoleberis.**
        - stark verlängert und dünn, ungleich ..... **Loxoconcha.**
      - 7-gliedrig. Erste zwei Glieder sehr breit und stumpf, letzte fünf dünn, mit mässig langen Borsten. **Bythocythere.**
    - Unt. Ant. 5-gliedrig. Ob. Ant.
      - 5-gliedrig, mit groben Haaren besetzt. Furkallappen breit, mit 3 Borsten. Augen fehlen ..... **Cytheropteron.**
      - 6-gliedrig, letzte 4 Gl.
        - viel schmaler, als das Vorgehende, mit groben, kurzen Haaren, die theils dornig werden. Furkallappen rudimentär, ohne Haare. Zwei getrennte Augen ..... **Cytherura.**
        - nicht schmaler, als das Vorhergehende, an der Spitze mit zahlreichen langen Haaren besetzt. Furkallappen breiter als gewöhnlich, zweitheilig, mit 5 Borsten. Ein Auge ..... **Sclerochilus.**
      - 7-gliedrig, mit zahlreichen, sehr langen Borsten, letztes Glied sehr lang und dünn, beide Basalglieder breit und stumpf, Furkallappen zugespitzt, abwärts gerichtet mit 3 Haaren, Augen fehlen. } **Pseudocythere.**
  - Mund einfach, röhrenförmig, Mundöffnung an der Spitze eines breiten, kegelförmigen Auswuchses, von einer kreisförmigen Scheibe umgeben. Kauorgane ärmlich entwickelt und schwach. Mandibeln styletförmig, Taster sehr lang, ohne Branchialanhang. Erste Maxille mit schmalen und theilweise unvollkommenen Anhängen. Erste Antenne 6-gliedrig, sehr dünn, untere Antenne 5-gliedrig und kürser, Stachel lang und stark. Ein Auge. } **Paradoxostoma.**

Digitized by Google

## BENÜTZTE SCHRIFTEN.


1. Otho Fridericus Müller, Entomostraca seu Insecta testacea quæ in aquis Daniæ et Norwegiæ reperit, descripsit et iconibus illustravit.... Francofurti ad Moenum 1792.
2. W. Baird, The natural history of the British Entomostraca. Magaz. of Zool. and Bot. London 1837.
3. M. Milne Edwards, Histoire naturelle des Crustacés. Tome III, pag. 393 u. f.
4. Zenker, Monographie der Ostracoden in Troschels Archiv f. Naturg. 20. Jahrgang. Bd. I. Berlin 1854.
5. S. Fischer, Beitrag zur Kenntniss der Ostracoden. Abhandl. der k. bair. Akad. d. W. II. Cl. V. Bd. III. Abth. München 1855.
6. G. O. Sars, Oversigt of Norges marine Ostracoder. Meddelt den 27. de Januar 1865.
7. G. Brady, A Monograph of the recent British Ostracoda. London 1866.
8. G. Brady, Contribution to the study of Entom. Ostracoda of the river Schelt and the Grecian Archipelago. Annals and Mag. of Nat. hist. Nr. XIII. London 1869.
9. G. Brady, Report on the Ostracoda. The voyage of H. M. S. Challenger, 1873—76.
10. W. Müller in Greifswald. Beitrag zur Kenntniss der Fortpflanzung und der Geschlechtsverhältnisse der Ostracoden. Zeitschrift f. d. ges. Naturw. red. v. C. Giebel. Dritte Folge. Bd. V. Berlin 1880.
11. Dr W. Müller in Gr. Zur nähern Kenntniss der Cytheriden. Archiv für Naturgeschichte. 15. Jahrg. Heft 1. Berlin 1884.
12. A. Gerstæcker, Klassen und Ordnungen d. Arthropoden. Bd. V. 1. Abthlg. Crust. 1. Hälfte pag. 807—1080.
13. C. Claus, Grundzüge der Zoologie. Marburg 1880.
14. Claus, Untersuchungen zur Erforschung der genealogischen Grundlage des Crustaceensystems. Wien 1876.
15. Claus, Neue Beiträge zur Morphologie der Crustaceen. Wien 1885.


Digitized by Google

Digitized by Google

# REVISION

DES

# ESPÈCES DE PHALLUSIADÉES

## DES COTES DE PROVENCE

PAR

**Louis ROULE**
Maître de Conférences à la Faculté des Sciences de Toulouse.

Avec les planches XII, XIII, XIV et XV.

J'ai consacré à l'étude de la famille des Phallusiadées un mémoire [1] inséré dans le tome II des *Annales du Musée d'histoire naturelle de Marseille*, et remis à la Direction de ce Recueil dans le courant d'avril 1883 (7). Depuis cette époque, je continue par l'étude des autres groupes d'Ascidies simples le travail entrepris sur l'un d'eux; et, au cours de ces nouvelles recherches, il m'a été permis de compléter en certains points mes premières observations. J'ai pu, en effet, récolter quelques espèces nouvelles, en examiner d'autres dont je n'avais eu dès l'abord que des exemplaires en mau-

[1] Ce mémoire, ainsi du reste que le présent travail, a été fait au Laboratoire de zoologie de la Faculté des Sciences de Marseille, dirigé par M. le professeur Marion.



Digitized by Google

vais état, mieux connaître enfin l'habitat, la station, des formes déjà décrites.

Il ne sera peut-être pas inutile d'expliquer par quelle cause j'ai actuellement en ma possession des espèces que je n'avais pu obtenir lorsque je travaillais à mon premier mémoire. Les naturalistes, et surtout les naturalistes qui étudient les animaux marins, savent tous que la facilité avec laquelle on se procure un type donné dépend beaucoup de la station habitée par ce type. Ainsi, dans le cas particulier qui m'occupe, il est toujours possible d'avoir en quantité des Ascidies telles que *Ciona intestinalis* LINNÉ, *Ascidia mentula* O. F. M., *Cynthia papillosa* LINNÉ, etc.; les premières se rassemblent en touffes épaisses sur les parois des quais de Marseille ; les deux autres habitent de préférence les prairies de Zostères, où peut s'aventurer le chalut (*gangui*) des pêcheurs provençaux, que l'on traîne parfois sur des longueurs de plusieurs kilomètres, et dont les ailes embrassent une bande de trois à quatre mètres de largeur. Autre chose est lorsqu'on s'attaque aux fonds coralligènes ou aux fonds vaseux ; il est impossible de s'y servir du *gangui* qui se déchirerait aux roches ou s'envaserait; il faut de toute nécessité employer soit une petite drague, soit des paquets de fauberts, soit l'engin des corailleurs. On ne parcourt ainsi que fort peu de terrain et cela sur une bien faible largeur; beaucoup d'animaux mous remontent en pièces, parce qu'ils se sont heurtés à des débris de roches ou d'algues encroûtées ; ensuite ces fonds occupent une plus vaste surface que les prairies de Zostères; on conçoit donc que les chances de s'y procurer des animaux encore assez communément répandus soient moins grandes que partout ailleurs. Aussi, les quatre espèces décrites plus loin habitent-elles toutes les fonds coralligènes situés un peu en dehors de la rade de Marseille ; cette circonstance seule m'a empêché de les décrire dans mon premier travail.

Digitized by Google

Le plan que je me propose de suivre est très simple. Je reprendrai l'une après l'autre toutes les espèces de Phallusiadées qu'il m'a été donné d'étudier, en indiquant seulement, pour les espèces déjà signalées dans mon mémoire de 1883, les quelques faits nouvellement observés, en décrivant, pour les autres, les caractères distinctifs et les principales particularités anatomiques.

## § 1.

I. La famille des Phallusiadées diffère des autres groupes d'Ascidies simples par la structure de la branchie, la disposition de la masse viscérale, et quelques autres caractères de moindre importance. La masse viscérale, formée par l'ensemble de l'intestin et des organes sexuels, toujours unique, est tantôt placée en arrière de l'appareil branchial, tantôt située sur l'un des côtés du corps, sans que l'on rencontre jamais des organes reproducteurs bilatéraux et symétriques comme chez les Cynthiadées et la plupart des Molgulides. La branchie est toujours dépourvue de plis méridiens; ces plis, qui manquent chez les Phallusies, existent chez les autres Ascidies simples, et la paroi branchiale entière, avec ses sinus et sa trame fondamentale, participe à leur formation : aussi les reconnaît-on au premier coup d'œil lorsqu'on étale une branchie de Cynthie ou de Molgule. Pourtant, chez toutes les Phallusiadées (sauf les *Ciona*), la trame fondamentale présente une série d'élévations et de dépressions orientées dans le sens de la longueur de la branchie; mais, dans ce cas, la trame fondamentale est presque seule intéressée, et il faut se servir d'un grossissement encore assez fort (40 à 50 diamètres environ) pour voir ces plis de minime importance (*minute plications* des auteurs anglais).

Digitized by Google

On peut diviser d'une manière très naturelle la famille des Phallusiadées en deux sous-familles : celle des *Cionidées* et celle des *Phallusidées*. Le premier de ces groupes, caractérisé en ce que la masse viscérale est placée dans la région postérieure du corps, ne renferme que deux genres, le genre *Ciona* et le genre *Rhopalona* (ou *Rhopalea*). Les types de Phallusidées, qui offrent ce caractère commun d'avoir leur masse viscérale située sur un des côtés du corps, la branchie pénétrant jusque dans la région postérieure, sont beaucoup plus nombreux. Il est possible de les classer en trois tribus : les *Ascidinées*, dont les viscères sont placés sur la face gauche du corps; les *Corellinées*, dont les viscères sont placés sur la face droite; enfin, les *Hypobythinées*, qui ont leur masse viscérale dans la région dorsale. Jusqu'à présent, je n'ai trouvé sur les côtes de Provence que des représentants de la tribu des Ascidinées.

Cette tribu correspond à une partie de l'ancien genre *Ascidia* de Linné et de Cuvier, au genre *Phallusia* de Savigny. Les auteurs contemporains ont encore établi dans ce groupe un certain nombre de nouvelles subdivisions auxquelles ils ont attribué une valeur générique; il me suffira de citer parmi elles les *Ascidiopsis* de Verrill (3), et les *Pachychlæna* de Herdman (5). N'ayant eu aucun représentant de ces genres à ma disposition, je ne puis me prononcer sur la valeur de leurs caractères; il me semble pourtant que cette valeur est bien minime. Ainsi, Herdman n'attribue comme particularité principale à ses *Pachychlæna* qu'une grande épaisseur de la tunique, alors que l'épaisseur et la consistance de cet organe varient dans une certaine limite, chez une même espèce, suivant les stations habitées par les individus. Quant au genre *Ascidiopsis*, il ne me paraît pas devoir être maintenu, la structure de la trame branchiale étant souvent l'objet, dans une même espèce, de variations nombreuses, et n'offrant pas, par suite, assez de constance;

Digitized by Google

il me suffira de citer, à l'appui de cette assertion, l'exemple des *Ascidiella aspersa* O. F. M. et *A. scabra* O. F. M. (Voir mémoire n° 7, pages 205 et 226).

Pour ma part, les recherches que j'ai faites m'ont permis d'établir trois divisions parmi les Ascidinées que j'ai recueillies; et l'importance de leurs caractères m'autorise, je pense, à considérer chacune de ces divisions comme un genre, de valeur égale à celle des genres *Cynthia*, *Microcosmus*, *Polycarpa*, etc., parmi les Cynthiadées, des *Molgula*, *Ctenicella*, *Eugyra*, parmi les Molgules. J'ai conservé pour l'un de ces genres le nom d'*Ascidia*, donné en premier lieu par les auteurs aux espèces que je place dans cette coupe générique (*Ascidia mentula* de O. F. Müller); j'ai également réservé à un autre et pour la même raison le nom de *Phallusia* (*Phallusia mamillata* de Cuvier); enfin, j'ai donné à la troisième section le nom d'*Ascidiella*.

II. Les cinq genres qui, dans l'état actuel de mes recherches, habitent les côtes de Provence, sont indiqués dans le tableau suivant :

## Sous-famille des CIONIDÉES.

Masse viscérale[1] placée en arrière de la branchie, dans la région postérieure du corps. Cette masse est renfermée dans une cavité générale, séparée de la cavité péribranchiale par une lame péritonéale bien apparente.

1. Genre *Rhopalona* Philippi (1843). — Corps divisé en deux parties réunies par une portion rétrécie; masse viscérale allongée, occupant en moyenne la moitié de la longueur du corps.

[1] Par *masse viscérale*, j'entends l'ensemble du tube digestif depuis l'œsophage (sauf le rectum superposé à la branchie) du cœur, et des glandes sexuelles.

Digitized by Google

2. Genre *Ciona* FLEMMING (1828). — Corps cylindrique, d'une seule venue, sans aucun rétrécissement; masse viscérale ramassée, semi-globuleuse dans son ensemble, occupant à peine le cinquième ou le sixième de la longueur du corps.

### SOUS-FAMILLE DES PHALLUSIDÉES.

Masse viscérale située sur les côtés du corps et plongée dans la substance du derme; parfois cependant, la lame péritonéale qui recouvre les viscères pour les séparer de la cavité péribranchiale est encore assez nette.

3. Genre *Ascidiella* ROULE (1884). — Branchie continue, nullement repliée sur elle-même dans sa région postérieure. Ganglion nerveux et glande hypoganglionnaire placés immédiatement en arrière de l'organe vibratile; pas de raphé dorsal postbuccal.

4. Genre *Ascidia* SENSU STRICTIORE. — Branchie continue, nullement repliée sur elle-même dans sa région postérieure. Ganglion nerveux et glande hypoganglionnaire éloignés de l'organe vibratile; un raphé dorsal postbuccal.

5, Genre *Phallusia* SENSU STRICTIORE. — Branchie repliée sur elle-même dans sa région postérieure. Ganglion nerveux et glande hypoganglionnaire éloignés de l'organe vibratile; un raphé dorsal postbuccal [1].

## § 2.

### Genre **Rhopalona**. PHILIPPI.

Le genre *Rhopalea* de PHILIPPI, qu'il vaut mieux nommer *Rhopalona* (la racine étant le mot grec ῥόπαλον, massue), ne

[1] Les caractères importants, et facilement reconnaissables à première vue, sont seuls indiqués dans ce tableau des genres; voir, pour plus amples renseignements, le mémoire n° 7, pages 191 et suivantes.

Digitized by Google

renferme qu'une seule espèce, la *Rhopalona neapolitana;* les individus qui ont servi à créer en même temps le genre et l'espèce ont été trouvés par PHILIPPI dans la baie de Naples, le 28 janvier 1842. Cet auteur est encore le seul qui, jusqu'aujourd'hui, ait étudié la *Rhopalona* (2); ni HELLER dans ses recherches sur les Ascidies de la mer Adriatique (4), ni TRAUSTEDT dans son mémoire sur les Ascidies simples du golfe de Naples (6), ne l'ont mentionnée; pourtant, M. le professeur ED. VAN BENEDEN (*in litteris*) en a recueilli quelques individus lors de son séjour à la Station zoologique de Naples (1881).

Dans son mémoire, PHILIPPI, tout en décrivant les espèces d'Ascidies simples qu'il a récoltées, s'est attaché de préférence à l'étude de la *Rhopalona*. Il a bien reconnu sa forme générale et a pénétré encore assez loin dans son organisation, non toutefois sans commettre quelques erreurs de détail. Il a vu le derme, mais il désigne à tort comme un péritoine cette partie du derme qui entoure la masse viscérale et lui est étroitement accolée. Il signale le cœur ou plutôt le péricarde seul, la branchie avec ses deux raphés dorsal et ventral; il montre les sinus longitudinaux de la branchie passant au-dessus des sinus transverses sans trop indiquer les petits plis de la trame fondamentale; il dissèque et représente avec exactitude les principales régions du tube digestif, l'œsophage, l'estomac, l'intestin proprement dit, le rectum, et reconnaît que la paroi épaisse de l'estomac et de l'intestin renferme les glandes sexuelles. Pourtant, il considère à tort une partie de ces glandes comme un foie, car le foie n'existe pas plus chez les *Rhopalona* que chez les autres Phallusiadées, et les sinus sanguins visibles à l'œil nu sous forme de bandes sombres plusieurs fois ramifiées comme les conduits vecteurs de ces glandes.

I. *Aspect extérieur.* — Les *Rhopalona* sont bien caracté-

Digitized by Google

risées par leur aspect extérieur; leur forme particulière en triangle allongé et fixé par la pointe, leur teinte d'un blanc laiteux, frappent dès le premier abord. L'animal s'élance d'une masse de petits cailloux brisés, de fragments de coquilles et de Bryozoaires, sur laquelle il est attaché, et son corps va en s'élargissant peu à peu depuis la région de fixation jusqu'à l'extrémité libre qui porte les deux siphons; les ouvertures siphonales sont ainsi placées au même niveau. L'animal n'est pourtant pas encore représenté dans son entier; si l'on dégage les petits fragments assemblés qui supportent ce qui paraît n'être qu'un pédoncule adhérent, on reconnaît que ces fragments sont accolés et retenus par une substance semblable à celle de la tunique de la région libre, et, après les avoir entièrement enlevés, on voit que le soi-disant pédoncule se continue avec une masse volumineuse, arrondie ou ovoïde, qui fait encore partie du corps; les cailloux qui s'y étaient attachés, et qui la masquent dans la plupart des cas, empêchaient seuls de la distinguer.

L'aquarelle représente une *Rhopalona* dans son entier, c'est-à-dire un individu dont la base est dépouillée des impuretés de diverses sortes qui s'y étaient accolées. On comprendra la diversité de ces fragments lorsqu'on saura que les *Rhopalona* habitent les fonds coralligènes; ces fonds renferment toujours nombre de débris de coquilles, de Bryozoaires, de Mélobésies, cimentés par de la chaux carbonatée qui les réunit en blocs compactes, et les *Rhopalona* s'attachent ces débris à l'aide de leur substance tunicale qui les enveloppe et les retient. Parfois même, des Mélobésies ou des Bryozoaires se fixent sur la base des *Rhopalona* et s'y développent ; il n'est pas rare de trouver des individus ainsi accompagnés par toute une colonie d'êtres variés. Pareil fait se manifeste aussi chez d'autres Ascidies simples, et notamment chez l'*Ascidia involuta* Heller; les fragments entourent alors l'animal entier, et lui forment une cuirasse

Digitized by Google

épaisse, qui supplée heureusement au peu de consistance de la tunique.

La couleur des *Rhopalona* est tout à fait remarquable ; la partie libre de leur corps est d'un blanc pur, d'un blanc de neige, rendu plus pur et plus intense encore par l'opposition des tons bleuâtres, dus à la transparence de la substance tunicale, qui se manifestent sur les contours. La région rétrécie, semblable à un pédoncule, est de teinte faiblement rosée, avec des taches jaunâtres; quant à la masse basilaire, elle paraît, une fois dégagée de son enveloppe, d'une couleur gris-rosé ou gris-bleuâtre.

La région basilaire, émettant dans tous les sens des expansions tunicales, est irrégulièrement mamelonnée. La partie libre, par contre, est lisse; pourtant, vers le sommet de cette partie, non loin des siphons, les contractions de l'animal font apparaître des plis peu marqués limitant des saillies larges et peu élevées. Ces saillies déprimées, qui se perdent peu à peu dans la surface lisse, et que l'on distingue à peine, ajoutent encore à cette sorte d'aspect moelleux, à cette apparence délicate, qui frappent dès l'abord lorsqu'on examine des *Rhopalona* vivantes.

Les siphons sont fort courts, et, lorsqu'ils s'étalent, leur teinte étant semblable à celle de la portion libre, il faut apporter beaucoup d'attention pour les distinguer; leur ouverture seule est mieux visible. Ils sont tous deux de même dimension; le siphon buccal serait pourtant un peu plus allongé que le siphon cloacal. Le bord libre de ce dernier porte six languettes larges, peu proéminentes, arrondies, entre lesquelles sont placées des petites taches ocellaires de couleur orangée; les languettes du siphon buccal, au nombre de huit, neuf, ou dix, sont plus petites, plus acuminées, et elles possèdent aussi entre elles des petites taches pigmentaires de couleur orangée. L'animal, étant très sensible et ne s'accommodant pas trop de la vie d'aquarium, conserve le

Digitized by Google

plus souvent ses siphons rétractés lorsqu'on le garde dans les laboratoires; les ouvertures siphonales apparaissent alors comme deux taches d'un bleu-clair : c'est ainsi qu'est représenté l'individu de la première planche.

Enfin, pour achever toutes les particularités relatives à l'aspect extérieur, il est nécessaire d'indiquer que, dans la plupart des cas, les individus récoltés par la drague arrivent déchirés pour s'être heurtés aux fragments de rochers, de coquilles, de Mélobésies, que le filet ramasse et remonte avec eux. La base adhérente de l'animal est le plus souvent indemne, et cela se comprend fort bien si l'on se rappelle que cette base est enveloppée par une couche épaisse de débris qui la protègent d'une manière efficace, mais la partie libre est fendue, ouverte, et la branchie qu'elle contenait arrachée. Il semble alors que l'on a affaire à une *Ascidia mentula* déchirée, sauf la couleur bien entendu qui n'est pas la même; mais il est facile de se convaincre que cette première appréciation est inexacte, si l'on examine avec attention la petite masse caillouteuse sur laquelle est fixée l'ascidie; on reconnaît que cette masse entoure une portion de l'animal, portion continue avec les fragments de tunique déchirée.

L'aquarelle (pl. XII) représente un individu adulte de taille ordinaire. Les dimensions moyennes sont les suivantes :

| | | |
|---|---|---|
| Longueur totale | 9 à 11 | centimètres. |
| Longueur de la partie libre | 7 à 8 | » |
| Longueur de la base adhérente | 3 à 4 | » |
| Largeur de la partie libre | 3 à 4 | » |
| Largeur de la base adhérente | 4 à 5 | » |
| Distance intersiphonale | 1 à 1 ½ | » |

II. *Disposition générale des organes.* — Un individu, entièrement dépouillé de sa cuticule tunicale, montre encore, dans son aspect, la division du corps en deux parties : une partie antérieure de forme triangulaire (*région branchiale*) et

Digitized by Google

une partie postérieure à peu près ovalaire (*région viscérale*), plus une région moyenne rétrécie qui relie les deux premières l'une à l'autre (*région œsophagienne*). Cette division est encore plus nette que sur l'animal entier, car la région moyenne, dépouillée de la tunique qui l'enveloppe, paraît, par rapport aux deux parties extrêmes, plus longue et plus étroite que sur l'animal recouvert de sa cuticule.

La région antérieure est triangulaire; le sommet du triangle se continue avec la région moyenne, la base porte les deux siphons. Le derme y est bien net, parcouru par des faisceaux musculaires qui s'entre-croisent; en fendant le derme et l'étalant on trouve la branchie, seul organe renfermé dans cette région, si l'on fait abstraction bien entendu du rectum et du ganglion nerveux, dont la masse est relativement peu considérable. — La région postérieure est de forme ovalaire, le grand axe de l'ovale étant parallèle à la longueur du corps; le derme, très mince, y est constitué par une membrane fortement adhérente aux organes internes; sur la face ventrale, une bande longitudinale de couleur sombre, qui indique la place occupée par le péricarde, est accompagnée de chaque côté par un faisceau musculaire assez large. Le tronc d'origine des prolongements dermaux prend naissance un peu en arrière du point où cesse cette bande, non loin par conséquent de l'extrémité postérieure du corps. Les organes de la région viscérale sont le cœur enveloppé de son péricarde, et le tube digestif, dont les parois, très épaisses, renferment à l'état diffus les glandes sexuelles. — Enfin, la partie moyenne contient seulement les organes, tels que l'œsophage, le rectum, les sinus sanguins dorsal et ventral, les conduits sexuels, dont les fonctions sont de transporter de l'une des régions extrêmes dans l'autre les substances nécessaires à l'entretien de la vie.

Digitized by Google

III. *Tunique*. — La structure de la tunique n'est pas la même partout; on constate, suivant les régions, des différences fort remarquables et sur lesquelles il convient d'insister. Quant à la forme générale, je l'ai déjà suffisamment exposée, et il est inutile d'y revenir.

Autour de la branchie, dans cette partie antérieure du corps qui se dresse librement au-dessus de l'amas de débris dont la base est entourée, la tunique montre une consistance assez faible; on l'écrase avec facilité entre les doigts, et le scalpel y pénètre sans résistance; son épaisseur dépasse rarement quatre ou cinq millimètres. Cette minime épaisseur et cette médiocre compacité expliquent les déchirures dont la région antérieure du corps est souvent l'objet. Sur les coupes, cette tunique rappelle celle des *Ciona*; les éléments figurés sont encore nombreux, mais ils ne forment pas de vacuoles; leurs contours sont irréguliers; ils émettent parfois des prolongements amœboïdes, et leur contenu subit cette dégénérescence particulière, déjà signalée chez les *Ciona*, qui le fait se résoudre en petites granulations réfringentes. La substance fondamentale, assez facilement colorable, contient un grand nombre de ces petits grains, semblables à ceux que l'on signale dans la tunique de la plupart des Ascidies, et qui paraissent être, autant que l'on peut en juger d'après leurs caractères, de même nature que le reste de la substance fondamentale.

La tunique, placée autour de la région moyenne du corps et de la masse viscérale, est plus compacte, plus résistante, que celle de la partie antérieure; elle est aussi plus épaisse. Ces particularités d'épaisseur et de consistance sont surtout accentuées dans la région postérieure du corps, où la substance tunicale envoie de tous les côtés des expansions irrégulières qui s'insinuent dans l'enveloppe de débris étrangers et servent à la maintenir. On ne peut guère établir, en employant les procédés ordinaires de dissection, de bien grandes

Digitized by Google

différences entre les diverses couches superposées de la tunique ; il semble seulement que les couches les plus internes sont divisibles en petits feuillets assez difficilement séparables les uns des autres, et dont le dernier, le plus profond, s'accole intimement au derme sous-jacent. Par contre, les couches externes sont plus homogènes, et la zone qu'elles constituent est plus épaisse que l'autre. A ces différences d'aspect s'en ajoutent d'autres, tirées de l'examen histologique, et plus importantes encore. La substance intercellulaire présente toujours les mêmes caractères, et ressemble à celle de la tunique placée dans la région antérieure du corps; mais les éléments figurés offrent des dissemblances remarquables. Dans la zone externe, d'aspect assez homogène, la plupart de ces cellules ne subissent que la dégénérescence particulière qui marque le dernier terme de leur vie, mais les autres se creusent d'une vacuole, et forment des éléments semblables à ceux de la tunique des Phallusiadées. Les vacuoles sont aussi grosses que celles des Phallusies, aussi régulièrement arrondies ou ovalaires; elles sont pourtant moins serrées les unes contre les autres, et il reste toujours entre elles une bande plus ou moins épaisse de substance fondamentale.

La zone interne de la tunique, divisible en petits feuillets et fortement adhérente au derme, ne contient pas d'éléments vacuolaires; elle ne diffère par aucun de ses caractères histologiques de la tunique qui environne la région branchiale.

Il est curieux de remarquer que l'enveloppe tunicale postérieure, si compacte et si ferme, possède un grand nombre d'éléments vacuolaires, tandis que l'enveloppe antérieure, molle et délicate, n'en montre pas. On pourrait peut-être invoquer, pour expliquer cette anomalie apparente, des raisons mécaniques telles que la grande résistance que les corps fermés, limités par des surfaces courbes, et évidés intérieurement, opposent aux pressions; il me semble pourtant que ce n'est pas ici le cas. La tunique de toutes les Phallusidées

Digitized by Google

renferme des éléments vacuolaires, et à peu près aussi nombreux, chez la plupart des espèces, dans un volume donné; or, malgré cette ressemblance, on constate fréquemment des différences fort appréciables dans la compacité de la substance tunicale. Il en est de même pour les Ascidies composées. On observe enfin le fait inverse de celui qui vient d'être signalé pour les *Rhopalona;* chez les *Phallusia mamillata*, le repli tunical interne, qui soutient la portion recourbée de la branchie et qui ne possède point de vacuoles, est plus ferme, plus résistant, que la tunique externe pourvue de nombreux éléments vacuolaires. On le voit, il semble nécessaire de rechercher ailleurs que dans une cause purement mécanique l'explication de ce phénomène, et il me paraît probable qu'il faut la trouver dans la plus ou moins grande compacité de la seule substance fondamentale; les forces organiques condensent parfois cette substance de manière à en augmenter la fermeté, ou bien, produisant l'effet contraire, lui donnent plus de mollesse et de flexibilité. Les vacuoles semblent plutôt destinées à augmenter le volume général de la tunique, sans que la substance tunicale proprement dite suive un pareil accroissement; à masses égales, une tunique criblée de petites vacuoles occupe un plus grand volume qu'une tunique entièrement homogène.

IV. *Derme.* — L'ectoderme ressemble à celui des autres Phallusiadées, et ne présente aucun caractère particulier.

Dans la région antérieure du corps, le derme est séparé de la branchie par un vaste espace qui correspond à la cavité péribranchiale; il n'est soudé à l'organe de la respiration que sur la ligne médiane ventrale, par l'étroite bande longitudinale qui correspond au sinus branchial inférieur. Les fibres musculaires dermales sont rassemblées en minces faisceaux, longitudinaux pour la plupart; les faisceaux transverses sont assez rares, sauf pourtant vers les siphons où ils

Digitized by Google

sont plus nombreux. On ne voit point d'épaisses bandes musculaires semblables à celles des *Ciona;* la musculature du derme se rapproche plutôt de celle des Phallusidées, avec cette distinction cependant que, chez les *Rhopalona*, la musculature est également développée sur les deux côtés du corps.

Le derme est très mince dans les régions moyenne et postérieure du corps; intimement accolé aux organes sous-jacents, il laisse apercevoir, grâce à son excessive transparence, leur teinte jaune-verdâtre et les bandes foncées irrégulières qui correspondent aux sinus sanguins. Il apparaît comme une fine membrane que l'on sépare avec difficulté des viscères qu'elle entoure et de la tunique qui l'environne ; enfin, il renferme très peu de fibres musculaires, et certaines places même n'en contiennent pas du tout. Il est nécessaire cependant d'établir une distinction pour la face ventrale de ces deux régions ; le sinus branchial inférieur (sinus ventral, sinus branchio-cardiaque) et le péricarde y sont accompagnés par deux bandes musculaires assez larges et bien visibles, placées sur les deux côtés de ces canaux.

Comme chez les *Ciona*, le tronc d'origine des prolongements dermaux, qui se rend dans la tunique et s'y ramifie, part de la région ventrale et postérieure du corps; il commence au point précis où cessent les deux bandes musculaires qui limitent le sinus ventral et le péricarde,

Les deux siphons n'offrent rien de bien particulier. La couronne tentaculaire n'est pas située très loin de l'ouverture buccale, de sorte que l'espace coronal, compris entre la couronne et la gouttière péricoronale, possède une assez grande largeur; elle porte 15 à 16 tentacules, simples et filiformes comme ceux des *Ciona*, parmi lesquels 10 ou 12 sont un peu plus gros que les autres. Ces tentacules sont assez longs pour dépasser la gouttière péricoronale lorsqu'on les rabat en arrière.

Digitized by Google

V. *Branchie.* — La branchie est de forme triangulaire, comme la région du corps dans laquelle elle est renfermée; l'extrémité rétrécie est postérieure.

En examinant à l'œil nu, ou bien avec un faible grossissement, la branchie par sa face externe, c'est-à-dire par celle qui limite en dedans la cavité péribranchiale et qui s'offre dès l'abord à l'observateur lorsqu'on étale le derme après l'avoir fendu, on voit que cette face est couverte de fines stries longitudinales; ces stries courent un peu obliquement de l'extrémité antérieure vers l'extrémité postéro-ventrale de l'organe. En employant un grossissement plus fort (fig. 7), on reconnaît qu'une telle apparence est due à une série de plis dessinés par la trame fondamentale; ces plis sont trop petits pour être nettement distingués à l'œil nu, et, par leur aspect général, par leur direction longitudinale, par leurs dimensions, ils ressemblent tout à fait à ceux de la branchie des Phallusidées. Comme chez celles-ci, la trame fondamentale décrit une série de petites élévations suivies chacune d'une dépression correspondante; les élévations et les dépressions sont régulièrement arrondies, et le tout apparaît comme si la trame branchiale était revenue sur elle-même en se plissant pour occuper un espace moindre.

La disposition des plis diffère pourtant par un point de celle qui existe chez les Phallusidées. Dans la branchie de ces dernières, les sinus transverses de premier ordre sont étendus comme des arcades en demi-cercle du sinus branchial supérieur (ou dorsal) au sinus branchial inférieur (ou ventral); ils ne prennent aucune part aux plis de la trame, et ce sont au contraire les plis eux-mêmes qui s'arrêtent sur les sinus transverses; les séries de dépressions et d'élévations longitudinales que présente la paroi branchiale s'interrompent sur chaque sinus transverse de premier ordre pour reprendre de l'autre côté. Il suit de là qu'un même pli n'est pas continu sur toute la longueur de la branchie, et n'existe guère que dans

Digitized by Google

l'espace compris entre deux sinus de premier ordre; aussi, en regardant la face externe d'une branchie de Phallusidée, on ne voit point de stries longitudinales non interrompues, mais bien de petites dépressions ovalaires, séparées les unes des autres par des élévations semi-cylindriques à extrémités évasées, dont le grand axe est orienté dans le sens de la longueur du corps.

Il n'en est pas ainsi pour la branchie des *Rhopalona*. Les plus gros sinus transverses, ceux de premier ordre, sont entraînés par les plis de la trame fondamentale; ils plongent dans les enfoncements pour remonter sur les élévations. Aussi, les plis s'étendent d'une extrémité de la branchie à l'autre, et présentent, sous un faible grossissement, l'aspect déjà indiqué de stries longitudinales parallèles.

Les sinus transverses sont de deux grosseurs; on peut donc en distinguer deux sortes, reconnaître parmi eux des sinus transverses de premier et de second ordre, qui correspondent à ceux des Phallusiadées auxquels j'ai donné le même nom; je n'ai point trouvé de sinus de troisième ordre. Mais, à côté de ces différences de grosseur, qui souvent ne sont pas très accentuées, on peut en établir d'autres tirées de l'aspect général. Les sinus de premier ordre, bien que plissés, ne le sont pas autant que la trame qui les porte; lorsqu'on examine la branchie par sa face externe, on ne les voit pas descendre jusqu'au fond des dépressions; ils forment plutôt des sortes de petits ponts courbes et concaves; de plus, à cause de leur taille même, ils font légèrement saillie en dehors de la trame fondamentale, de sorte qu'on les reconnaît à première vue. Au contraire, les sinus de second ordre sont renfermés dans l'épaisseur même de la membrane branchiale; on les distingue grâce seulement aux tremas qui, s'arrêtant sur leurs bords, en indiquent la place, et on les voit comme des bandes pleines interposées entre les séries transversales des ouvertures de la branchie; de plus, ils sont aussi plissés



Digitized by Google

que la trame fondamentale qui les contient. Parfois, mais très rarement, la partie descendante d'un de ces sinus pousse, au-dessus d'une dépression, un petit prolongement horizontal qui va se réunir de l'autre côté à la branche remontante. — Toutes les descriptions qui précèdent sont faites d'après l'examen de la branchie par sa face externe; il n'en est plus tout à fait ainsi lorsqu'on regarde la face interne du même organe. Les calibres des sinus ne sont plus très différents, et, comme leurs rapports avec les sinus longitudinaux sont semblables, on ne peut distinguer qu'avec difficulté les deux ordres l'un de l'autre. Comme chez les *Ciona*, à un sinus transverse de premier ordre succède un sinus de second ordre, puis un nouveau sinus de premier ordre, et ainsi de suite.

Les sinus longitudinaux, que l'on ne peut voir qu'en examinant la branchie par sa face interne, sont minces, un peu plus étroits que les sinus transverses, et placés le plus souvent en dedans des saillies internes (dans une membrane plissée comme l'est la paroi branchiale, on conçoit que ces saillies correspondent aux dépressions externes, et réciproquement). Les sinus longitudinaux sont réunis aux sinus transverses par des branches anastomotiques assez larges; ces branches ne se prolongent pas dans l'intérieur de la branchie, au delà des sinus longitudinaux, pour former des papilles libres semblables à celles des *Ciona* et des autres Phallusiadées; elles soulèvent seulement, à cause de leur longueur, les sinus longitudinaux aux points où elles s'insèrent sur eux, et leur font décrire des ondulations encore assez prononcées. Mais, on le voit, les régions convexes des sinus longitudinaux ne sont pas des prolongements papillaires véritables, et Philippi a commis une erreur en décrivant la branchie des *Rhopalona* comme pourvue de papilles; cette erreur est, du reste, bien compréhensible, si l'on se reporte aux moyens d'observation mis à la disposition des naturalistes au moment où vivait cet auteur.

Digitized by Google

Les sinus dermato-branchiaux ressemblent à ceux des *Ciona*; ils sont comme eux longs, minces, transparents, et nullement ramifiés.

La trame fondamentale, mettant à part les plis, n'offre rien de bien particulier; les tremas sont grands, régulièrement ovalaires, et étendus d'un sinus transverse à l'autre.

VI. *Raphés.* — Les systèmes de raphés branchiaux sont tout à fait semblables à ceux des *Ciona*. La gouttière péricoronale est limitée par deux lèvres dont l'antérieure est plus large que l'autre; parfois même, celle-ci manque, mais, en pareil cas, la partie située dans le voisinage de la ligne médiane dorsale existe toujours, et pousse un petit prolongement en forme de cuiller; ce prolongement médian et dorsal correspond à celui des *Ciona*, et on doit le considérer comme un indice de la gouttière dorsale si bien développée chez les Phallusidées. Le cul-de-sac postérieur du raphé ventral ressemble à celui des Phallusies, et ne proémine pas dans la cavité générale comme celui des *Ciona*. Par contre, de même que chez les Cionidées, le raphé dorsal est constitué par une série de languettes fines et étroites, portées sur un bourrelet assez élevé; ces languettes deviennent plus petites et plus larges vers l'orifice œsophagien; elles sont en général situées sur les points qui correspondent à la jonction du bourrelet qui les porte avec les sinus branchiaux transverses. Le raphé postérieur est réduit le plus souvent à une seule lèvre bien développée; parfois pourtant il s'en présente une autre placée sur la gauche de la première.

VII. *Tube digestif.* — A cause de la division du corps en deux parties, l'une antérieure branchiale, l'autre postérieure contenant l'estomac et l'intestin, réunies par une longue région moyenne où sont placés l'œsophage et le rectum, ces deux derniers organes atteignent, chez les *Rhopalona*, par

Digitized by Google

rapport au reste du tube digestif, une plus grande étendue que chez les autres Ascidies. Et cette extension est encore rendue plus frappante par l'aspect que présentent l'estomac et l'intestin, serrés l'un contre l'autre dans la région viscérale postérieure, et renfermés dans un espace assez restreint. En examinant l'animal entier, simplement dépouillé de sa tunique, on distingue encore dans la région moyenne, le rectum et l'œsophage comme deux canaux accolés, mais on ne peut reconnaître dans la masse viscérale postérieure ni la forme ni les limites de l'estomac et de l'intestin. De même que chez les Phallusidées et quelques Cynthiadées (Microcosmes), les glandes sexuelles se développent jusque dans les parois du tube digestif, et ce dernier paraît n'être qu'un canal creusé à travers leur masse ; la courbure de l'intestin est seulement accusée par une mince fente, surtout bien visible à la face ventrale du corps, où on la voit s'enfoncer dans l'épaisseur des glandes sexuelles. Il faut couper dans la substance de ces glandes, et parvenir jusqu'à la cavité du tube digestif, pour bien voir la position et les rapports de ses diverses parties.

L'orifice œsophagien ressemble à celui des *Ciona*. L'œsophage est un canal allongé, à parois minces, dont le calibre égale environ la moitié ou le tiers de celui du rectum ; il est d'abord situé au-dessous du rectum lorsqu'il se sépare de la branchie, puis, se portant sur la droite et remontant peu à peu, il se place à côté et à droite de l'intestin rectal ; il se maintient dans cette position jusqu'à l'endroit où il se réunit à l'estomac. Celui-ci est large, en forme d'outre, nettement limité en dedans vers ses orifices cardiaque et pylorique par deux petits rebords qui se continuent de chaque côté avec les parois de l'œsophage et de l'intestin ; sa face interne est sillonnée de stries longitudinales séparées par des côtes que la bile colore en jaune verdâtre. On ne peut distinguer sur la face externe toutes ces particularités, sauf pourtant la teinte

Digitized by Google

jaune verdâtre qui est assez appréciable ; les glandes sexuelles forment tout autour de l'estomac et de l'intestin une enveloppe d'aspect uniforme, qui ne laisse rien entrevoir des diverses particularités internes d'organisation.

La première partie de l'intestin, qui suit l'estomac, et correspond à la région pylorique des *Ciona*, est assez courte ; elle est d'abord, comme l'estomac, parallèle à l'axe longitudinal du corps, puis elle se recourbe en U dans l'extrémité postérieure de la masse viscérale ; la branche recourbée vient se placer sur la gauche de l'estomac, et n'est séparée de lui que par la fente très étroite déjà signalée. Les parois de la région pylorique sont plus épaisses que celles de la région stomacale, car c'est dans leur intérieur que les glandes sexuelles se sont surtout développées. La seconde partie de l'intestin ou rectum, de même calibre que la première, mais dont les parois plus minces ne contiennent point d'organes reproducteurs, se prolonge dans la région moyenne du corps, où elle est située d'abord à gauche, ensuite au-dessus de l'œsophage ; cette dernière position est entièrement acquise lorsque le conduit rectal parvient sur l'extrémité postérieure de la branchie. Le rectum traverse alors la lame péritonéale et pénètre dans la cavité péribranchiale ; il occupe la ligne médiane dorsale, et s'y soude en même temps à la branchie qu'il surmonte et au derme qui passe au-dessus de lui ; ses côtés seuls sont libres et dégagés de toute adhérence, sauf pourtant avec quelques petits tractus émis par la lame péritonéale. Son parcours dans la cavité péribranchiale est assez bref ; l'anus, qui forme son extrémité antérieure, s'ouvre par un large orifice taillé en biseau ; cet aspect n'existe pourtant que dans les cas assez rares où l'anus n'est pas contracté ; assez souvent les parois du rectum sont rabattues sur elles-mêmes, de telle sorte que l'orifice anal est représenté par une fente étroite recourbée en demi-cercle.

Digitized by Google

VIII. *Région nerveuse.* — Le ganglion est placé presque à égale distance des deux siphons; allongé en forme de biscuit, il émet par chacun de ses quatre angles un nerf qui se subdivise en trois rameaux destinés à la région antérieure du derme; de plus, un petit cordon nerveux médian, mince et de couleur pâle, émis par l'extrémité postérieure du ganglion, se dirige vers le bourrelet qui supporte les languettes du raphé dorsal, et y pénètre. Ce cordon correspond à celui que Van Beneden et Julin ont découvert chez diverses Ascidies simples, et qu'il m'a été donné de retrouver, entre autres espèces, chez les *Ciona intestinalis* L., *Ascidia mentula* O. F. M. *Ascidia elongata* nov. sp., *Phallusia mamillata* Cuv., *Cynthia papillosa* L.; *Microcosmus vulgaris* Heller et *M. Sabatieri* nov. sp.; d'après les deux auteurs précités, ce cordon serait la persistance chez l'adulte du cordon nerveux larvaire qui traverse le corps pour pénétrer dans la queue.

La glande hypoganglionnaire, semi-globuleuse, n'offre rien de bien intéressant, et ressemble tout à fait à celle des *Ciona*. Comme chez ces dernières, l'organe vibratile est placé immédiatement en avant de la glande; son extrémité postérieure, acuminée, s'y implante même et pénètre dans son intérieur. La forme de l'organe est celle d'un cornet, dont l'extrémité antérieure évasée aurait été légèrement aplatie, puis recourbée en croissant; les cornes du croissant sont tournées vers la gauche; la corne antérieure est plus grosse que l'autre.

IX. *Cavité générale du corps.* — Il est inutile de revenir ici sur des considérations déjà exposées dans mon premier mémoire consacré aux Ascidies simples (7), ni d'insister à nouveau sur les rapports et les différences qui existent entre les *Rhopalona* et les *Ciona*. Tous les Tuniciers possèdent un cœlome distinct de la cavité péribranchiale et n'ayant aucune communication avec elle; l'œsophage, l'estomac, l'intestin,

Digitized by Google

le cœur, les produits sexuels, sont toujours renfermés dans la cavité cœlomatique ; seulement, le cœlome est tantôt représenté à la fois par les lacunes conjonctives et par une véritable cavité appréciable à la dissection (cavité générale des Ascidies composées, des Cionidées), tantôt par le seul ensemble des lacunes du tissu conjonctif (Phallusidées, Cynthies, Molgules). Dans ce dernier cas, les viscères, enveloppés par la trame conjonctive du derme, soulèvent, à cause de leur grosseur, les régions où ils sont placés pour faire hernie dans la cavité péribranchiale ; il faut pourtant excepter le cœur, toujours plongé dans une cavité péricardique bien visible et nullement obstruée par des tractus conjonctifs.

Chez les *Rhopalona* comme chez les *Ciona*, il existe une cavité générale appréciable ; seulement les interstices laissés entre les organes, interstices qui la représentent, sont plus petits que chez les *Ciona*. Dans la région moyenne du corps, l'œsophage et le rectum sont serrés l'un contre l'autre, et les espaces interposés sont de bien minime importance. Dans la région postérieure, les épaisses parois de l'estomac et de l'intestin sont presque côte à côte, et il ne reste entre elles qu'une fente étroite, surtout bien nette vers l'extrémité antero-inférieure de cette région du corps, et dans laquelle pénètre en partie le péricarde ; cette fente est la seule persistance bien apparente de la cavité générale. Par suite du tassement des organes les uns contre les autres, il s'est produit chez les *Rhopalona* le même phénomène, moins accentué pourtant, que chez les Phallusidées ; les interstices laissés entre les viscères sont réduits au minimum, et cette portion du cœlome larvaire qui forme une cavité générale contenant l'intestin et ses dépendances, n'existe plus guère ; le cœlome de la larve n'est représenté chez l'adulte que par la cavité péricardique et par les lacunes du tissu conjonctif, lacunes qui servent à charrier le sang ou à donner naissance aux produits sexuels.

Digitized by Google

La cavité générale est séparée de la cavité péribranchiale par une lame péritonéale semblable à celle des *Ciona*, placée en arrière de la branchie et au commencement de la région moyenne du corps. Elle est surtout bien visible à la face ventrale ; autour du rectum, la séparation entre les deux cavités est plutôt assurée par un certain nombre de tractus conjonctifs, insérés d'une part sur le rectum, de l'autre sur le derme, et se rattachant à la lame péritonéale. De plus, sur la ligne médiane dorsale, un petit tractus allongé contribue à souder le rectum à la face interne du derme.

X. *Système circulatoire.* — Le cœur occupe, sur la ligne médiane, la face ventrale de la masse viscérale ; il ressemble à celui des *Ciona* en ce sens qu'il est ployé en deux parties renfermées dans la cavité péricardique ; ses parois contiennent de fines fibres musculaires striées. Les deux principaux sinus de l'organisme, le sinus branchial inférieur (sinus ventral, sinus branchio-cardiaque), et le sinus branchial supérieur (sinus dorsal, sinus viscero-branchial), parcourent la région moyenne avant d'arriver à la branchie ; le sinus supérieur y est en partie placé entre le rectum et l'œsophage, car il s'enfonce comme un coin dans l'intérieur de cette région.

Les autres sinus sanguins conservent, dans leurs dispositions générales, les mêmes rapports que chez les *Ciona*.

XI. *Organes sexuels et rénaux.* — J'ai déjà suffisamment indiqué, dans les lignes qui précèdent, l'aspect des glandes sexuelles ; ces glandes se développent dans l'épaisseur des parois intestinales, et concourent à donner à la région postérieure du corps sa forme régulièrement ovoïde. On ne peut établir de séparation entre le testicule et l'ovaire ; leurs lobules sont intimement mêlés ; pourtant, d'une manière générale la zone profonde de la masse sexuelle est surtout ovarienne, et la zone périphérique, qui donne à l'ensemble sa forme ovale,

Digitized by Google

surtout testiculaire. Pour comparer encore avec les *Ciona*, dont les lobules mâles sont plongés dans la paroi de l'intestin, tandis que l'ovaire est une glande libre, isolée, placée entre les deux branches de la courbure intestinale, on peut supposer que, chez les *Rhopalona*, le rapprochement et la juxtaposition des branches de cette courbure ont déterminé la disparition de l'ovaire ; celui-ci aurait fait comme le testicule, et se serait développé aussi dans les parois de l'intestin, ses lobules conservant à peu près la même position que l'ovaire des *Ciona* puisqu'ils sont placés au centre de la masse sexuelle, dans le fond même de la courbure décrite par le tube digestif.

Sur la face dorsale des glandes de la reproduction, on voit quelques canalicules blanchâtres qui se réunissent les uns aux autres pour former le canal déférent ; l'oviducte se dégage de la partie interne des glandes ; ces deux conduits s'accolent l'un à l'autre, l'oviducte à droite, et se placent entre l'œsophage et le rectum, dans la face dorsale de la région moyenne du corps. Parvenus dans la région antérieure, ils tournent autour de la face droite du rectum, comme chez les *Ciona*, pour devenir inférieurs et se poser immédiatement au-dessus de la branchie ; puis ils s'ouvrent dans la cavité péribranchiale, au-dessous et un peu en arrière de l'anus, par deux petits orifices assez difficiles à reconnaître.

Les spermatozoïdes et les œufs ne diffèrent guère de ceux des *Ciona*.

Malgré toutes mes recherches, je n'ai point vu d'organes rénaux. J'ai seulement reconnu la présence dans la plupart des organes et surtout dans la masse viscérale, de nombreuses cellules à couleur orangée, remplies de petites granulations, semblables à celles qui sont charriées par le sang chez les *Ciona*, et qui forment en se réunissant le petit rein annexé au canal déférent.

XII. *Affinités zoologiques*. — Philippi, s'appuyant sur la

Digitized by Google

division du corps des *Rhopalona* en deux parties principales, l'une antérieure renfermant la branchie et l'autre postérieure contenant les viscères, la région moyenne servant à réunir les deux précédentes, rapproche la *Rhopalona* des Clavelines et des *Diazona*.

Herdman, après avoir signalé la grande ressemblance qui existe entre les Clavelinides et les *Ciona* au point de vue de la structure anatomique, se demande si les *Rhopalona* décrites par Philippi, et qu'il connaît seulement d'après le mémoire de cet auteur, ne seraient pas douées de la faculté de bourgeonner; dans ce cas leur place serait évidemment à côté des Clavelines et du nouveau genre *Ecteinascidia* Herdman. De plus, la branchie des *Ecteinascidia* possédant des sinus longitudinaux comme celle des *Rhopalona*, tandis que l'organe respiratoire des Clavelines et des Pérophores en est dépourvu, il se pourrait — toujours d'après l'auteur anglais — que le genre découvert par Philippi fît réellement partie des *Ecteinascidia*; et il est curieux de signaler à ce sujet que le seul motif qui ait empêché Herdman d'agir ainsi et de ranger les *Rhopalona* parmi les *Ecteinascidia* repose sur une erreur de Philippi. Celui-ci a figuré en effet des papilles branchiales qui n'existent pas dans la réalité des faits, et Herdman, n'ayant pas observé de semblables papilles chez ses *Ecteinascidia*, ne connaissant d'autre part les *Rhopalona* que d'après le mémoire de Philippi, en a conclu à une différence entre les deux genres, et s'est abstenu de les confondre sous le même nom.

Il me faut rendre hommage ici à la justesse des vues du naturaliste anglais. Autant que mes observations, et je les ai faites le plus nombreuses possible, m'autorisent à le croire, les *Rhopalona* ne bourgeonnent pas. De même que chez les *Ciona*, la tunique de la région inférieure du corps envoie dans tous les sens de petites expansions qui rappellent les stolons basilaires des Clavelinides; mais ces expansions ne

Digitized by Google

donnent pas naissance à de nouveaux individus, elles servent seulement à fixer l'animal en s'attachant aux corps étrangers; le caractère de stolon serait même encore mieux marqué chez les *Ciona* que chez les *Rhopalona*. Cette absence de la reproduction par bourgeonnement est la seule différence qu'il soit possible d'établir entre les *Rhopalona* et les *Ecteinascidia*, ce dernier genre étant le plus élevé en organisation parmi les Clavelinides et le plus proche des Ascidies simples. Si l'on trouvait un individu isolé d'*Ecteinascidia*, on ne pourrait établir entre lui et un individu de *Rhopalona* aucune différence bien importante, et on devrait le considérer comme appartenant à une espèce naine de *Rhopalona*. Seulement, cette ressemblance anatomique est corrigée par la différence des modes de reproduction.

Il est certain que la faculté de bourgeonner ne constitue pas un caractère anatomique au sens strict du mot; puisque certaines Ascidies simples ressemblent extrêmement comme organisation à certaines Ascidies composées, il peut sembler inutile à quelques naturalistes de conserver encore la division des Ascidies en deux groupes : celles qui forment des colonies, et celles dont les individus se reproduisent seulement par des œufs. Je crois pourtant qu'il est bon de maintenir cette classification. La propriété de bourgeonner, outre l'importance propre qu'elle porte en soi, modifie extrêmement, chez les Ascidies composées, la manière d'être des individus, leur forme extérieure, leurs rapports avec les milieux environnants et avec leurs congénères; elle les maintient dans une sorte de subordination vis-à-vis des Ascidies simples, dont la taille individuelle est en général plus ample, et qui paraissent s'être adaptées à un plus grand nombre de conditions diverses. La faculté de bourgeonner est plus qu'un caractère anatomique; elle est un caractère biologique dans le sens le plus large du mot, et, comme elle est possédée par un grand nombre de types spécifiques et génériques divers, types qu'il

Digitized by Google

est possible d'opposer sous ce rapport à un aussi grand nombre d'autres types de Tuniciers qui ne la possèdent pas, son rôle dans une classification naturelle doit être considéré comme primordial.

Les formes telles que les Clavelines, les Pérophores, les *Ecteinascidia*, qui correspondent à ce groupe de Clavelinides nommé parfois groupe des Ascidies agrégées, les *Rhopalona*, les *Ciona*, sont des formes de transition, qui établissent un passage des Ascidies composées aux Ascidies simples. Leur principale importance au point de vue zoologique consiste en cette transition même; mais le fait que, grâce à elles, on peut s'élever par degrés insensibles depuis la structure la plus simple jusqu'à la plus complexe, ne doit pas masquer la grande différence qui existe entre les deux groupes des Ascidies simples et des Ascidies composées considérés dans leur ensemble. Il en est de même, du reste, pour tous les êtres organisés; presque toutes les familles, si bien caractérisées et si naturelles qu'elles soient, renferment toujours plusieurs formes qui rappellent l'organisation des familles voisines et permettent d'établir entre elles une sorte de filiation.

La particularité la plus intéressante que l'on constate en suivant la série ascendante des Clavelinides et des Cionides, est certainement la disparition de la propriété reproductrice par blastogenèse alors que rien, dans la structure anatomique, ne pouvait faire prévoir une disparition aussi brusque. On a vu plus haut que les *Ecteinascidia* ressemblent extrêmement aux *Rhopalona*; elles sont seulement plus petites, et les quelques différences qu'il est possible de constater en surplus dépendent presque de cette petitesse du corps; mais, les *Ecteinascidia* bourgeonnent, forment des colonies, tandis que les individus de *Rhopalona* sont toujours isolés et ne se reproduisent que par ovogenèse. La présence d'expansion tunicales basilaires chez les *Rhopalona*

Digitized by Google

et les *Ciona* est le seul souvenir des stolons reproducteurs des Clavelines; on ne voit plus ensuite des expansions semblables que chez quelques rares types d'Ascidies simples, et surtout chez les petites *Polycarpa glomerata* ALDER, dont les individus se soudent les uns aux autres par leurs bases pour former des colonies semblables à celles des Ascidies agrégées: avec cette différence pourtant que je n'ai jamais constaté chez les premières de reproduction blastogénétique, et que ces colonies sont produites par des essaims d'embryons venant se fixer sur un espace restreint.

Ainsi, en résumé, la situation des *Rhopalona* dans la classification, du côté des Ascidies composées, est bien nette. Elles sont voisines des *Ecteinascidia* HERDMAN (famille des Clavelinides), et elles marquent le premier degré de la série ascendante des Ascidies simples; leur structure les rapproche des Ascidies agrégées, et elles ne bourgeonnent pas.

Parmi les Ascidies simples, la place des *Rhopalona* est à côté des *Ciona;* comme chez celles-ci, la masse viscérale est située en arrière de la branchie, au lieu d'être sur les côtés du corps. De plus, quelques autres caractères les rapprochent aussi des *Ciona*, tels que le rudiment de gouttière dorsale, le raphé dorsal formé par une série de fines languettes, l'organe vibratile presque implanté par la base dans la glande hypoganglionnaire. Il ne faut pas oublier cependant que ces caractères communs aux *Rhopalona* et aux *Ciona* le sont aussi aux *Rhopalona* et aux *Ecteinascidia*, et que, de plus, par la disposition de la masse viscérale postérieure, les ressemblances avec les Clavelinides sont encore plus grandes qu'avec les *Ciona;* cette masse est en effet allongée, étirée, au lieu d'être ramassée dans un petit espace comme chez les *Ciona*. Il est pourtant une particularité qui éloigne les *Rhopalona* des Clavelines et des *Ciona* pour les rapprocher des Phallusidées veritables : leur branchie est plissée comme celle de ces dernières, la trame fondamentale décrit

Digitized by Google

des petites ondulations longitudinales au lieu d'être régulièrement arrondie.

On le voit, les affinités des *Rhopalona* sont assez complexes; il est pourtant facile de les préciser en quelques mots. Les *Rhopalona* sont des Ascidies simples, puisqu'elles ne bourgeonnent pas — du moins autant que j'ai pu m'en assurer —, et, parmi les Ascidies simples, on doit les placer dans la famille des Phallusiadées, à côté des *Ciona*; pourtant, leur structure anatomique les rapproche plus des Clavelines que de toute autre forme de Tuniciers. Le genre *Rhopalona* établit un passage entre les *Ecteinascidia* et les *Ciona*, et, par extension, entre les Ascidies simples et les Ascidies composées; on doit le placer, dans une classification naturelle, sur la limite où finissent les dernières et où commencent les premières.

XIII. *Habitat.* — La *Rhopalona neapolitana* PHILIPPI habite les fonds coralligènes, par 50 à 80 ou 100 mètres de profondeur. Elle est rare partout; on la trouve pourtant en assez grande abondance dans une région située à l'est de la rade de Marseille, comprise entre la côte de Courtiou et les îles de Jarre et de Riou.

## § 3.

### Genre **Ciona** FLEMING.

Voir Mémoire nº 7, page 191, pour la diagnose.

- Genre *Ciona*.
  - Corps fixé par une région de minime étendue.
    - Corps fixé par des stolons émis par la région postérieure de l'animal; siphons de tailles inégales..... *C. intestinalis* Linné.
    - Corps fixé par un empâtement tunical situé en avant de la région postérieure; siphons de tailles égales..... *C. Savignyi* Herdman.
  - Corps fixé par tout un côté entier. *Pleurociona Edwardsi* nov. sp.

Digitized by Google

Les espèces de *Ciona* que j'ai trouvées sur les côtes de Provence sont la *C. intestinalis* LINNÉ et la *C. Savignyi* HERDMAN. La première espèce habite les eaux saumâtres des ports, et la seconde les grands fonds de vase sableuse par 100 à 150 mètres de profondeur.

Il m'a été donné de recueillir tout récemment, dans les fonds coralligènes étendus entre la côte de Marsiho-Veyre et l'île de Riou, par 45 à 50 mètres, un individu de *Ciona intestinalis* fixé sur une Mélobésie. Les caractères présentés par cet individu correspondent tout à fait à ceux des *C. intestinalis* des eaux saumâtres littorales; la taille est seulement un peu plus petite (5 à 6 centimètres de longueur), et les siphons plus courts relativement à la longueur du corps; le derme, au lieu d'être d'une couleur blanc-jaunâtre, présentait une belle teinte jaune que la tunique transparente laissait parfaitement distinguer. Ces différences de coloration doivent dépendre sans doute des différences de milieux; cet individu, placé dans des fonds rocailleux où la clarté pénètre encore assez vive et où la plupart des objets offrent des couleurs éclatantes, devait recevoir plus de lumière que les *Ciona intestinalis* des ports, rassemblées en touffes épaisses cachées par les algues auxquelles elles s'attachent; or, on sait que de semblables conditions externes sont des causes d'albinisme ou tout au moins d'affaiblissement des teintes.

## § 3 A.

### Sous-genre **Pleurociona.**

*Corps fixé par tout un côté, depuis l'extrémité postérieure jusqu'à la base des siphons.*

*Lame péritonéale oblique à l'axe longitudinal du corps.*

Digitized by Google

Les *Pleurociona* diffèrent des *Ciona* véritables à la fois par leur mode de fixation, le corps étant attaché à son support par un côté entier au lieu de l'être par des stolons basilaires ou par une petite étendue de la tunique, et par la direction de la lame péritonéale, oblique à l'axe longitudinal du corps au lieu de lui être perpendiculaire; l'obliquité n'est pas très accentuée, mais pourtant elle est appréciable. Ces caractères, bien qu'établissant une certaine différence entre les *Ciona* vraies et les *Pleurociona*, ne m'ont pas paru suffisants pour motiver la création d'un nouveau genre; il est nécessaire d'établir pour ces dernières une section à part, mais je pense que l'on peut considérer cette section comme un sous-genre du genre *Ciona*.

Les individus recueillis appartiennent tous à une même espèce; je dédie cette espèce à M. le Professeur A. MILNE-EDWARDS, membre de l'Institut, et lui donne le nom de

*Pleurociona Edwardsi* nov. sp.

I. Les *Pl. Edwardsi* sont fixées par un côté du corps — tous les individus que j'ai eus à ma disposition étaient attachés par le côté gauche — sur des pierres à surface lisse. Comme on le verra plus loin, elles habitent un endroit particulier, dans la rade de Marseille; leur station est placée dans cette partie des fonds coralligènes de la rade, qui s'étend depuis le cap Janet, Saint-Henry et l'Estaque jusque dans les environs des îles du Château-d'If et de Ratonneau. Cette région est constamment traversée par de nombreux bateaux qui transportent à tous les ports du littoral les briques fabriquées dans les tuilières de Saint-Henry; et, comme les matelots ont l'habitude, aussitôt après avoir démarré, d'examiner leur cargaison pour rejeter les fragments de briques cassées, les fonds coralligènes, dans ce point de la rade, sont couverts de ces débris. J'ai toujours trouvé les

Digitized by Google

individus de *Pleurociona* fixés sur des briques, et je n'en ai jamais rencontré ailleurs, dans d'autres fonds coralligènes, où les conditions externes sont certainement les mêmes qu'à Saint-Henry, mais aussi où les Mélobésies et les débris de coquilles sont loin de présenter des surfaces planes et régulières.

L'animal offre à peu près l'aspect d'un demi-cylindre fixé par sa face plane. La tunique est de couleur vert-jaunâtre avec des taches brun-clair irrégulièrement réparties; cette teinte n'existe que sur la couche externe où elle est sans doute due à des impuretés; les zones internes sont transparentes, et l'individu représenté (fig. 2) le montre nettement, car sa tunique, déchirée en avant, laisse saillir en dehors la région antérieure du corps enveloppée des couches tunicales les plus profondes. Les deux siphons sont antérieurs et très rapprochés l'un de l'autre, comme chez toutes les *Ciona*; ils portent des petites languettes jaunâtres, au nombre de 6 pour le siphon cloacal, et de 8 pour le siphon buccal. Le derme est d'une belle couleur jaune d'or, encore plus vive que celle de la *Ciona intestinalis* des fonds coralligènes citée plus haut; peut-être, les stations étant à peu près semblables dans les deux cas, la même cause a-t-elle produit le même effet, et faut-il croire qu'à une plus grande abondance de lumière correspondent des teintes plus accentuées de la paroi du corps.

| | | |
|---|---|---|
| Longueur moyenne | 9 à 10 | centimètres. |
| Largeur moyenne | 3 à 4 | » |
| Longueur du siphon buccal | 1 ½ | » |
| Longueur du siphon cloacal | 1 | » |

II. L'épaisseur de la tunique est d'environ cinq à six millimètres; sa structure est la même que chez les *Ciona*. La substance fondamentale est abondante, dépourvue de stries, faiblement colorée par les réactifs; les éléments figurés sont



Digitized by Google

assez rares et petits; certains d'entre eux offrent cette particularité que leur contenu se creuse d'une vacuole susceptible de devenir assez grosse, et de former des espaces arrondis semblables à ceux des Phallusidées, sauf par la taille qui reste toujours assez faible.

Le derme, épais et musculeux, offre tout l'aspect de celui des *Ciona;* six larges bandes musculaires longitudinales parcourent de chaque côté le corps entier, depuis la base des siphons jusqu'un peu en avant de l'extrémité postérieure; au-dessous de ces bandes est un réseau transverse encore assez dense.

La branchie ne diffère de celle des *C. intestinalis* que par la grandeur des trémas et par l'absence à peu près complète des sinus transverses de troisième ordre; les sinus transverses de premier et second ordre sont aussi plus rapprochés. Les trémas, larges, échancrent de chaque côté les sinus de premier ordre, et sont si bien ouverts qu'il existe à peine 4 ou 5 petits cylindres fondamentaux au fond de chaque case quadrilatère limitée par les sinus transverses et les sinus longitudinaux.

Les raphés branchiaux, la région nerveuse, le cœur, le tube digestif, les organes sexuels, considérés chacun séparément, n'offrent rien de particulier et ressemblent tout à fait aux organes correspondants des vraies *Ciona*. Les filaments du raphé dorsal sont pourtant un peu plus longs que chez la *C. intestinalis*.

Il est enfin un dernier caractère qui établit une différence assez importante entre les *Ciona* et les *Pleurociona :* la lame péritonéale qui sépare la cavité générale de la cavité péribranchiale, est oblique à l'axe longitudinal du corps d'avant en arrière et de bas en haut, au lieu de lui être perpendiculaire. Il suit de là que la masse viscérale, et surtout la région recourbée de l'intestin, est projetée en avant et sur la face ventrale, au-dessous de l'extrémité postérieure de la branchie.

Digitized by Google

Cette disposition constitue un passage vers les *Ascidiella* dont la masse viscérale est entièrement placée sur les côtés du corps; la branchie tend en effet, chez les *Pleurociona*, à occuper la région postérieure du corps et à refouler les viscères en avant.

III. Les *Pl. Edwardsi* habitent les fonds coralligènes situés au large de Saint-Henry, par 35 à 40 mètres de profondeur; ces fonds, légèrement vaseux, renferment de nombreux fragments de briques sur lesquels s'attachent les *Pleurociona*. On trouve dans cette région les animaux habituels des fonds coralligènes, avec de nombreux *Ophiothrix fragilis* et des Mélobésies de petite taille.

IV. Quelques naturalistes pourront peut-être penser que les *Pleurociona* ne constituent pas un type zoologique bien défini; ils s'appuieront pour ce faire sur la grande ressemblance qui existe entre les *Ciona* et les *Pleurociona*, et aussi sur la remarquable localisation de ces dernières dans une station spéciale où elles trouvent des fragments de briques pour s'y fixer. Il serait aussi permis de remarquer, à l'appui de cette opinion, que certaines Phallusidées, telles que les *Ascidia mentula* O. F. M., *Ascidia depressa* ALDER, *Ascidiella scabra* O. F. M., sont parfois attachées à leur support par une plus grande surface que d'ordinaire, sans que les autres caractères spécifiques soient sensiblement modifiés. Je crois pourtant que tel n'est pas le cas pour les *Pleurociona*. En mettant à part le mode de fixation du corps, l'obliquité de la lame péritonéale, qui rejette en bas et en avant une partie de la masse viscérale, est déjà une particularité que ne présentent jamais les autres espèces de *Ciona*. Puis, il me semble que des différences dans le mode de fixation sont plus importantes chez les Cionidées que chez les Phallusidées; toutes les espèces de *Ciona* s'attachent par des stolons

Digitized by Google

basilaires ou par un espace restreint de la tunique, et on ne constate jamais chez elles cette tendance à empâter les corps mis à portée que présente la tunique des Phallusidées; il suit de là que la fixation par un côté entier du corps paraît n'être, chez les Phallusidées, qu'une simple exagération de cette tendance, tandis qu'elle serait, chez les Cionidées, un élément nouveau introduit dans la forme extérieure. Et les deux caractères qui viennent d'être signalés, réunis l'un à l'autre, sont certainement suffisants pour motiver la séparation des *Pleurociona* et la création pour elles d'un sous-genre spécial.

Quant à admettre que les *Pleurociona* soient des *Ciona* ordinaires transformées, c'est-à-dire admettre que des larves égarées de *Ciona intestinalis*, étant parvenues sur des fragments de briques, n'ont pu s'y fixer par des stolons et s'y sont couchées sur toute leur longueur, je ne puis le croire. Les différences anatomiques entre les *Ciona* et les *Pleurociona* sont trop grandes; de plus, il arrive que des *Ciona* adhèrent à des surfaces lisses, et le seul résultat obtenu n'est autre que la multiplicité des stolons basilaires; les *C. intestinalis* prennent dans ce cas la forme des *C. fascicularis* Hancock. La localisation des *Pleurociona* dans leur station particulière est suffisamment expliquée, à mon sens, par la présence dans cette station seule de débris à surface lisse et aplanie, offrant par suite aux *Pleurociona* toutes les conditions nécessaires pour assurer leur fixation parfaite et leur développement complet.

Digitized by Google

## § 4.

### Genre **Ascidiella** Roule,

Voir Mémoire nº 7, pages 220 et suivantes, pour la diagnose.

| | | | |
|---|---|---|---|
| Genre *Ascidiella*. | Corps nullement fixé par un pédoncule postérieur. | Région de fixation petite et postérieure; languettes du siphon buccal dentelées..... | *A. aspersa* O. F. M. |
| | | Région de fixation grande, occupant la moitié postérieure ou le tiers postérieur du corps; languettes du siphon buccal arrondies..... | *A. scabra* O. F. M. |
| | Un pédoncule postérieur servant à fixer l'animal..... | | *A. lutaria* Roule. |

Les trois espèces d'*Ascidiella* déjà décrites comme habitant les côtes de Provence sont les *A. aspersa* O. F. M. (*A. cristata* Risso), *A. scabra* O. F. M., et *A. lutaria* Roule. Celle-ci est bien distincte des deux premières; quant aux *A. aspersa* et *scabra*, mes observations les plus récentes m'autorisent à confirmer mes anciennes assertions. Un grand nombre de formes diverses, séparées les unes des autres par des caractères distinctifs de peu d'importance, sont renfermées dans les limites de ces deux espèces. Si l'on prend, dans les ports de Marseille, une *A. aspersa* adulte, et si on la compare à une *A. scabra* adulte également, on constate entre elles des différences bien tranchées, et les deux espèces paraissent être très naturelles. Mais si, par contre, on recueille un grand nombre d'*A. aspersa*, et si l'on étudie les caractères de tous les individus; si l'on recommence ensuite le même travail sur des *A. scabra*, on reconnaît que ces deux types passent l'un à l'autre par une série de transitions ménagées.

Digitized by Google

Il me paraît pourtant utile de conserver ces deux espèces dans la systématique, car la majeure partie des individus que l'une et l'autre renferment sont encore facilement opposables, et habitent des localités différentes sans jamais se mélanger. Il est bien entendu que, dans ces cas, la valeur de l'espèce est de convention pure, et que l'on doit comprendre sous ce nom une collection d'individus semblables les uns aux autres ou ne présentant que de faibles divergences, et soumis à des conditions de milieu identiques puisqu'ils habitent la même station ; la similitude des caractères spécifiques étant sans doute la conséquence de l'identité des conditions extérieures. Les *A. aspersa* type habitent les eaux saumâtres des ports de Marseille, les *A. scabra* type vivent toutes sur les rochers à fleur d'eau, dans le fond abrité des petites criques, où ni la salure, ni la pureté ne sont altérées (îles de la rade de Marseille). Les individus qui établissent un passage entre les deux espèces sont beaucoup plus rares ; ils vivent sur le pourtour des prairies de zostères, dans les fonds coralligènes, ou bien parmi les amas de cailloux qui bordent la côte par 5 à 10 mètres de profondeur. On peut résumer toutes ces données en disant que le genre Ascidiella renferme certaines formes très plastiques, susceptibles de s'adapter à des conditions diverses, et modifiant quelques-uns de leurs caractères suivant ces adaptations ; lorsque ces conditions sont fixes, les modifications déterminées sont fixes aussi, et il se produit des ensembles d'individus, ayant des caractères spéciaux susceptibles d'être transmis à leurs descendants, et souvent très différents des formes voisines. Il faut ajouter aussi que les particularités génériques ne sont jamais mises en cause ni altérées par les modifications ; il est possible d'appliquer aux *Ascidiella* et en général à toutes les Ascidies les idées déjà exprimées par des savants éminents pour d'autres êtres organisés ; la véritable base d'une classification naturelle doit être le genre plutôt que l'espèce, car les

Digitized by Google

caractères spécifiques sont d'une importance relative trop minime pour n'être pas influencées par les agents extérieurs, et pour ne pas donner naissance à des formes secondaires parmi lesquelles la confusion s'établit inévitablement.

## § 5.

### Genre **Ascidia** *sensu strictiore.*

Voir Mémoire nº 7, pages 231 et suivantes, pour la diagnose.

- Un organe vibratile.
  - Tunique épaisse.
    - Siphon cloacal en arrière de la région médiane du corps.
      - Corps à peu près cylindrique érigé, fixé par la région postérieure[1].
        - Corps trapu, à peu près deux ou trois fois plus long que large..... *A. depressa* Alder.
        - Corps allongé, à peu près quatre ou cinq fois plus long que large..... *A. elongata* nov. sp.
      - Corps ovalaire, arrondi en arrière et aminci en avant, plus ou moins recourbé en S, couché sur un côté et fixé par la plus grande partie de ce côté..... *A. producta* Hancock.
    - Siphon cloacal à peu près médian..... *A. mentula.*
  - Tunique mince, membraneuse, entièrement recouverte par une enveloppe épaisse de débris de toutes sortes..... *A. involuta* Heller.
- Pas d'organe vibratile; canal excréteur de la glande hypoganglionnaire munie de ramifications latérales..... *A. Marioni* Roule.

Les espèces déjà décrites dans mon premier mémoire sont les *A. mentula* O. F. M., *A. depressa* Alder, *A producta* Hancock, *A. Marioni* Roule. Il me suffira d'indiquer ici les

[1] Je dois excepter pourtant un seul individu d'*A. depressa*, fixé par un de ses côtés sur un rocher à paroi assez lisse; je n'ai plus retrouvé d'autres individus semblables à celui-là.

Digitized by Google

caractères de l'*A. involuta* HELLER, que j'ai recueillie depuis longtemps, mais que je n'avais pu étudier car les individus mis à ma disposition étaient en trop mauvais état. Je décrirai ensuite une nouvelle espèce que je nomme *A. elongata*.

## § 5 A.

### *Ascidia involuta* HELLER.

Planche XV, figure 23.

HELLER, Untersuch. über die Tunic. des Adriatischen Meeres, page 10, planche 3, figures 4 et 5.

I. *Corps entièrement recouvert, jusqu'à la base des siphons, par une enveloppe épaisse formée de débris de toutes sortes, fragments de coquilles, de Bryozoaires, de Mélobésies, etc.*

*Tunique très mince, ne renfermant pas d'éléments vacuolaires.*

*Distance intersiphonale*[1] *très courte.*

*Organe vibratile excessivement plissé.*

DIMENSIONS.

| | | |
|---|---|---|
| Longueur totale | 16 à 20 | centimètres. |
| Largeur moyenne | 4 à 6 | » |
| Distance intersiphonale | 1 ½ à 2 | » |

II. Cette Ascidie est bien reconnaissable à son aspect extérieur; son corps est entièrement recouvert, sauf cepen-

[1] J'entends, sous le nom de *distance intersiphonale*, la distance qui sépare les bases des deux siphons.

Digitized by Google

dant le pourtour des ouvertures siphonales, par des débris de toutes sortes, débris de coquilles, d'Échinodermes, de Bryozaires, etc., voire même des fragments de rhizomes de zostères chassés par les courants; ces débris, agglutinés et retenus par des expansions de substance tunicale, s'accumulent, et forment une enveloppe dense qui, chez les individus adultes, atteint parfois un centimètre ou un centimètre et demi d'épaisseur. Le corps, à peu près cylindrique, est fixé tantôt par son extrémité postérieure, tantôt par une partie de l'un de ses côtés. Le siphon buccal est terminal et antérieur; le siphon cloacal s'ouvre non loin de lui; leurs orifices, de couleur jaune clair avec des tons roses dus à la transparence des parois, portent des petites papilles coniques de tailles inégales; le nombre de ces papilles ne s'écarte jamais beaucoup du chiffre moyen pour les Phallusiadées, c'est-à-dire de six pour le siphon cloacal et de huit ou neuf pour le siphon buccal.

La tunique est excessivement mince, puisque son épaisseur dépasse rarement deux millimètres; c'est là un fait fort curieux, car, à ma connaissance, l'*A. involuta* est la seule, parmi les espèces décrites de Phallusiadées, qui possède une tunique aussi mince; la médiocre consistance de cette cuticule est amplement compensée par la nature et par l'épaisseur de l'enveloppe étrangère formée de fragments agglomérés. Les éléments figurés ne renferment pas de vacuoles, contrairement aux autres Phallusidées; la tunique contient de nombreux prolongements dermaux qui, en produisant toujours de la substance cuticulaire, empâtent les corps étrangers et les retiennent fixés.

Les tentacules de la couronne (siphon buccal), assez proches les uns des autres, sont courts et presque tous d'égale longueur; ils dépassent à peine la gouttière péricoronale lorsqu'on les rabat en arrière.

La branchie, par la grandeur des trémas et l'absence de

Digitized by Google

papilles intermédiaires, ressemble à celle des *A. Marioni* ROULE; les sinus dermato-branchiaux ont des parois épaisses et pourvues de nombreuses fibrilles musculaires. La gouttière dorsale, bien marquée, est courte. La lame du raphé dorsal prébuccal est mince, haute; les petites saillies en arcades sont peu accentuées, et cessent un peu avant de parvenir sur le bord libre de la lame. Le raphé dorsal postbuccal porte également une lame mince, moins haute pourtant que celle du raphé prébuccal.

Le ganglion nerveux est placé, avec la glande hypoganglionnaire, à quelques millimètres en arrière de l'organe vibratile; le conduit excréteur de la glande est donc assez court, plus court que chez n'importe quelle autre espèce d'*Ascidia*; il existe pourtant, et ne manque pas comme chez les *Ascidiella*, où l'organe vibratile s'implante par la base dans la glande hypoganglionnaire. — L'organe vibratile, souvent reporté un peu en avant de la gouttière péricoronale, est très grand; il est remarquable en ce sens que ses bords libres sont pliés et repliés un grand nombre de fois sur eux-mêmes sans aucune régularité; l'ensemble apparaît comme une série de bandes étroites fortement plissées et occupant un espace assez vaste.

Les autres organes n'offrent rien de particulier [1].

III. Les exemplaires d'*A. involuta* que je possède viennent tous des fonds coralligènes placés entre Courtiou et l'île de Riou (35 à 50 mètres), ou bien des fonds de vase sableuse situés au large du phare de Planier (80 à 150 mètres).

[1] Les individus décrits par HELLER (5), et habitant la mer Adriatique, ont des siphons un peu plus allongés que les exemplaires des côtes de Provence.

Digitized by Google

§ 5 B.

*Ascidia elongata* nov. sp.

Planche XV, figure 22.

I. *Tunique épaisse, souvent recouverte en partie par des Algues ou des colonies de Bryozoaires.*

*Siphon cloacal plus proche de l'extrémité postérieure du corps que de l'extrémité antérieure occupée par le siphon buccal.*

*Lèvre gauche du raphé dorsal postbuccal en forme de lame élevée.*

DIMENSIONS.

| | | |
|---|---|---|
| Longueur totale | 20 à 22 | centimètres. |
| Longueur du siphon buccal | 1 à 1 ½ | » |
| Longueur du siphon cloacal | 1 ½ à 2 | » |
| Distance intersiphonale | 9 à 10 | » |
| Largeur de la région antérieure du corps | 2 ½ à 3 | » |
| Largeur de la région postérieure | 5 à 6 | » |

II. Le corps est très allongé, arrondi et non aplati, environ deux ou trois fois plus large dans sa région postérieure que dans l'antérieure; la longueur égale en moyenne quatre à cinq fois la largeur de la région postérieure du corps. La tunique, de couleur jaune rosé, rouge dans les transparences, est recouverte d'une multitude de corps étrangers qui produisent une bigarrure de teintes diverses assez foncées dans l'ensemble, avec des espaces clairs et rougeâtres dans les points où la tunique est nue.

Les siphons sont d'une belle teinte rose qui les rend bien visibles. Le siphon buccal, antérieur et terminal, paraît porté à l'extrémité d'un long tube correspondant à toute la

Digitized by Google

région du corps placée en avant du siphon cloacal; les languettes sont petites et à peine apparentes. Le siphon cloacal, placé un peu en arrière du milieu du corps, au point où la largeur commence à augmenter, est un peu plus long que le siphon buccal.

La tunique renferme un grand nombre de prolongements dermaux. La couronne tentaculaire, rapprochée de l'orifice du siphon buccal, porte 14 à 15 longs tentacules, dépassant de beaucoup la gouttière péricoronale lorsqu'on les rabat en arrière; entre chacun de ces grands tentacules sont placées généralement deux autres languettes plus petites. L'espace péricoronal compris entre la gouttière et la couronne tentaculaire, est étroit.

La branchie ressemble beaucoup à celle des *A. mentula*; elle en diffère par la grandeur et la régularité des tremas, et aussi par la disposition des sinus transversaux. Chez les *A. mentula*, trois sinus de deuxième ordre, de tailles a peu près égales, sont placés entre deux sinus de premier ordre; chez les *A. elongata*, les sinus de premier ordre deviennent de deux en deux semblables aux sinus de second ordre, de sorte que 7 petits sinus — au lieu de 3 — sont placés entre deux gros sinus transverses. De plus, parmi ces derniers sinus de grande taille, certains, encore répétés symétriquement de deux en deux, sont plus volumineux que les autres. Les sinus dermato-branchiaux ont des parois épaisses; ils débouchent le plus souvent dans les sinus transverses de premier ordre, mais ils se ramifient parfois en plusieurs branches qui se rendent aux sinus de second ordre et même à la trame fondamentale. — Les trémas sont grands, bien ouverts, ovalaires, et rangés avec régularité; la figure 19 donne une idée juste de leur aspect; pourtant sur la droite du raphé dorsal postbuccal, la branchie montre une disposition différente, les sinus s'y entre-croisent sans ordre, et les trémas sont parfois assez grands pour être visibles à l'œil nu.

Digitized by Google

La gouttière dorsale est courte et profonde; la fig. 20 montre sa forme et ses relations avec la gouttière péricoronale; on y voit bien nettement que la gouttière dorsale se continue sans interruption avec la branche droite de la gouttière péricoronale (cette branche droite est sur la gauche de la figure qui représente la région dorsale du corps étalée par sa face *interne*, et dont les côtés ont naturellement changé de position), tandis que la branche gauche surplombe légèrement la cavité de la gouttière dorsale, tout en se continuant sans aucun arrêt avec la branche droite.

Le raphé dorsal prébuccal est d'abord petit en arrière de la gouttière dorsale; il augmente peu à peu de volume à mesure qu'il approche de l'orifice œsophagien; son bord libre présente des petites saillies formées par les terminaisons des languettes en arcades. Il est accompagné, sur la droite, par une série de petites lames disposées les unes derrière les autres à la manière des barreaux d'une échelle, et formées par des épaississements de certains sinus transverses de la branchie; cette zone de lames transversales accompagne le raphé jusqu'à l'orifice œsophagien, passe sur la droite de cet orifice en le contournant, et se continue sur la droite du raphé dorsal postbuccal. De même, le raphé dorsal postbuccal porte une lame aussi élevée que celle du raphé prébuccal, et munie également de languettes en arcade, disposées pourtant avec moins de régularité. La longueur de la lame postbuccale est environ égale à la moitié de celle de la lame prébuccale; ces relations de longueur entre les deux parties d'un même raphé sont liées d'une façon étroite à l'étendue de la distance intersiphonale par rapport à la longueur du corps, car l'orifice œsophagien est d'ordinaire situé un peu en arrière de l'orifice interne du siphon cloacal.

Le ganglion nerveux, allongé en biscuit, est placé, avec la glande hypoganglionnaire qui ne le quitte jamais, à une dis-

Digitized by Google

tance du siphon buccal environ double de celle qui le sépare du siphon cloacal; on voit très bien, chez cette espèce, le nerf impair médian qui suit le raphé dorsal et correspond à une partie de l'axe nerveux larvaire. La forme de l'organe vibratile varie suivant les individus. L'organe représenté dans la fig. 20 montre l'aspect normal des organes vibratiles: ses deux branches sont d'abord courbées en croissant, puis la branche gauche se plisse encore une fois en dedans, tandis que la branche droite se plisse une fois en dedans et une seconde fois en dehors; la position légèrement excentrique de l'organe permet d'apercevoir par transparence une partie du conduit qui le réunit à la glande hypoganglionnaire (fig, 20). Cet aspect peut être considéré comme l'aspect habituel; chez d'autres individus, l'orifice extérieur de l'organe se subdivise en un plus ou moins grand nombre d'orifices secondaires. Ainsi, la figure 24 montre un organe vibratile dont l'ouverture s'est subdivisée en 7 ou 8 pores plus ou moins allongés et sinueux, bien distincts les uns des autres, et dont la paroi, en augmentant de volume, a formé une masse pleine, à peu près sphérique, percée par les orifices secondaires [1]. Une telle structure provient de la division en plusieurs branches du canal excréteur de la glande hypoganglionnaire; seulement cette division, au lieu de se produire sur le trajet même du canal, comme il en est chez les *Ascidia Marioni* et les *Phallusia mamillata*, s'est manifestée vers son extrémité libre; l'organe vibratile persiste, mais il forme une masse pleine au travers de laquelle sont percés les orifices des canaux secondaires. De semblables modifications, modifications purement accidentelles chez les *A. elongata*, puisque la plupart des individus ne les possèdent pas, permettent de ramener à la forme nor-

[1] J'ai retrouvé un fait semblable chez un individu de *Cynthia papillosa* L.

Digitized by Google

male les organes vibratiles si étrangement plissés et convolutés des *A. involuta* HELLER, *A. pyriformis* HERDMAN, *Cynthia irregularis* HERDMAN, etc.

Cette structure est remarquable sous plusieurs rapports. Elle montre d'abord combien peut être grande, parmi les individus d'une même espèce, l'amplitude des variations de l'organe vibratile. Elle indique ensuite qu'il existe une tendance générale, chez la plupart des Ascidies, à la division du canal excréteur de la glande hypoganglionnaire et à la formation de branches secondaires collatérales ou terminales; et on ne doit pas accorder à cette tendance, lorsqu'elle se manifeste, une bien grande valeur, puisqu'on la voit apparaître chez certains individus d'une espèce et pas chez d'autres, C'est pour cette raison que je n'ai pas séparé l'*A. Marioni* des autres *Ascidia*; je n'ai pas cru convenable de faire un groupe à part de cette espèce, ni de la rapprocher des *Phallusia mamillata* CUV., car, à mes yeux, la division du canal excréteur de la glande n'est pas assez importante pour motiver à elle seule une telle scission ni un tel rapprochement.

Les autres organes ressemblent à ceux des *Ascidia mentula*, Les vésicules rénales sont encore assez grandes; les concrétions qu'elles renferment sont simples en général dans la paroi intestinale, et tri-ou quater-mamelonnées dans la paroi stomacale.

III. On pourrait parfois prendre les *A. elongata* pour des *A. mentula* géantes; en effet, de toutes les espèces d'Ascidies, l'*A. mentula* est celle qui se rapproche le plus de l'*A. elongata*. Il existe pourtant entre ces deux types de grandes différences. Le corps de l'*A. elongata*, est allongé, arrondi, au lieu d'être aplati latéralement et trapu comme chez l'*A. mentula*; la taille des adultes est beaucoup plus grande, environ le double de celle des *A. mentula* adultes; la longueur du corps est aussi plus grande par rapport à la largeur; le siphon buccal

Digitized by Google

est reporté plus en arrière, et n'est pas placé sur le milieu du corps comme chez les *A. mentula;* enfin, les formes extérieures diffèrent, et de beaucoup. Certains caractères anatomiques permettent également d'établir des distinctions entre ces deux types: tels sont la lame si élevée du raphé dorsal postbuccal des *A. elongata*, et, chez cette même espèce, la grandeur des tremas branchiaux unie à la disposition spéciale des sinus transverses de la branchie.

IV. L'*Ascidia elongata* habite les fonds coralligènes; on la trouve en assez grande abondance dans le bras de mer compris entre la côte de Marsiho-Veyre et l'île de Riou, par 45 à 50 mètres de profondeur.

## § 6.

## Genre **Phallusia** sensu strictiore.

Voir Mémoire nº 7, pages 243 et suivantes, pour la diagnose.

Je n'ai rien à ajouter, en ce qui concerne le genre *Phallusia*, aux observations signalées dans mon premier mémoire.

Juin 1885.

Digitized by Google

## Tableau N° 1.

*Montrant la répartition des espèces de Phallusiadées sur les côtes provençales, suivant la profondeur et la nature des fonds.*

| EAUX SAUMATRES ET ALTÉRÉES DES PORTS | | EAUX PURES DES RADES | | | | |
|---|---|---|---|---|---|---|
| Parois des quais. (1 à 10 mètres.) | Cuvette des bassins. (10 à 12 mètres.) | Bords des calanques (1 à 5 mètres.) | Prairies de Zostères. (10 à 40 mètres.) | Fonds vaseux. (30 à 70 mètres.) | Graviers coralligènes du pourtour des Zostères. (25 à 60 mètres.) | Vase sableuse des grands fonds de la zone littorale. (70 à 200 mètres et au delà.) |
| *Ciona intestinalis* L. | *Ascidia producta* Hanc. | *Ascidiella scabra* O. F. M. | *Ascidia mentula* O. F. M. | *Ascidiella lutaria* Roule. | *Rhopalea neapolitana* Ph. | *Ciona Savignyi* Herdm. |
| *Ascidiella aspersa* O. F. M. | | *Ascidia depressa* Ald., var. *petricola*. | *Phallusia mamillata* Cuv. | *Ascidia depressa* Alder. | *Ciona intestinalis* L. (rare). | *Ascidia involuta* Heller. |
| | | *Ascidia Marioni* Roule. | | | *Pleurocionа Edwardsi* Roule. | |
| | | *Phallusia mamillata* Cuv., var. *lutea*. | | | *Ascidiella aspersa* O. F. M. | |
| | | | | | *Ascidia mentula* O. F. M., variétés de couleurs claires. | |
| | | | | | *Ascidia elongata* Roule. | |



Digitized by Google

## Tableau N° 2.

*Montrant l'extension géographique, l'aire, des espèces de Phallusiadées des côtes de Provence*[1].

| NOM DES ESPÈCES DES Côtes de Provence. | Baie de Naples. | Mer Adriatique. | Côtes océaniennes françaises. Mers anglaises. | Mer du Nord et Baltique. | Mers américaines. (États-Unis.) | Océans indien et pacifique. |
|---|---|---|---|---|---|---|
| 1. *Rhopalea neapolitana* Ph. ..... | + | | | | | |
| 2. *Ciona intestinalis* L. ..... | + | + | + | + | + | + |
| 3. *Ciona Savignyi* Herdm..... | .... | .... | .... | .... | .... | + |
| 4. *Pleurociona Edwardsi* Roule... | | | | | | |
| 5. *Ascidiella aspersa* O. F. M. .... | + | + | + | + | | |
| 6. *Ascidiella scabra* O. F. M. ..... | + | + | + | + | | |
| 7. *Ascidiella lutaria* Roule ..... | | | | | | |
| 8. *Ascidia mentula* O. F. M..... | + | + | + | + | | |
| 9. *Ascidia depressa* Ald. ..... | .... | + | + | + | | |
| 10. *Ascidia producta* Hanc..... | .... | .... | + | + | | |
| 11. *Ascidia involuta* Heller ..... | .... | + | | | | |
| 12. *Ascidia elongata* Roule..... | | | | | | |
| 13. *Ascidia Marioni* Roule ..... | | | | | | |
| 14. *Phallusia mamillata* Cuv. ..... | + | + | + | + | | |

[1] Le signe + indique la présence de l'espèce.

Digitized by Google

## INDEX BIBLIOGRAPHIQUE


**Flemming**, J. *History of British Animals*. Édimbourg, 1828.

**Philippi**. Rhopalæa, ein neues Genus der einfachen Ascidien. — *Archiv für Anat. und Phys.*, 1843.

**Verrill**. Descriptions of some imperfectly known and new Ascidians from New-England. — *Americ. Journ. of Sc. and Arts*, série III, vol. III, nº 16, 1872.

**Heller**. Untersuchungen über die Tunicaten des Adriatischen Meeres.— *Denksch. d. Kais. Akad. Wissensch.*, 1874—77.

**Herdmann**. Report on the Tunicata..... of Challenger. — *Zoology*, vol. VI, 1882.

**Traustedt**. Die einfachen Ascidien des Golfes von Neapel. — *Mittheil. aus der Zool. St. zu Neapel*, 1883.

**Roule**, L. Recherches sur les Ascidies simples des côtes de Provence; Phallusiadées. — *Ann. du Mus. d'Hist. nat. de Marseille*, vol. II, 1884.


Digitized by Google

Digitized by Google

# SUR LA PRODUCTION ARTIFICIELLE

DES

# MONSTRES A CŒUR DOUBLE

## CHEZ LES POULETS

PAR

STANISLAS WARYNSKI

---

Avec la planche XVI.

---

## INTRODUCTION

En 1882, nous avons entrepris en collaboration avec M. le prof. FOL une série de recherches tératologiques dont les résultats ont été publiés ainsi que nos recherches sur l'omphalocéphalie[1]. Nous avons abordé ensuite le sujet de notre thèse.

Des difficultés imprévues et sur lesquelles nous insisterons plus tard ont contribué en grande partie à ralentir les progrès de notre travail ; nous sommes donc loin d'avoir réalisé ce que nous attendions et épuisé la question. Néan-

[1] WARYNSKI et FOL, Recherches expérimentales sur la cause de quelques monstruosités simples. WARYNSKI, Recherches expérimentales sur l'omphalocéphalie. *Recueil zoologique suisse*, t. I, p. 391, et *Revue médicale de la Suisse romande*, 1883, p. 395.

Digitized by Google

moins, quelques résultats positifs et surtout assez constants pour exclure le hasard comme facteur ont donné à nos recherches assez d'intérêt pour que nous nous sentions autorisés à les présenter au jugement de nos maîtres. Puisse ce modeste commencement contribuer, du moins en partie, à l'avancement de cette nouvelle science ; « la tératogénie » et nous nous sentirons récompensés de nos efforts.

Dans le cours de nos expériences qui exigeaient de notre part soit un contrôle sévère, soit des observations attentives, nous avons été frappés d'un fait remarquable par sa constance et qui semblait même passer à l'état de loi. Nous voulons parler ici des changements constants survenus dans les formes normales de l'embryon, consécutivement aux modifications de la nutrition, produites expérimentalement dans des parties déterminées de l'embryon. On aurait pu, pour ainsi dire, calculer d'avance les changements qu'allait subir la forme de l'embryon sous l'influence de tel ou tel essai expérimental.

Ces résultats inespérés, contrôlés et vérifiés un grand nombre de fois, nous semblaient jeter une vive lumière sur la loi physique qui régit la constance des formes dans le corps de l'embryon. Nous allons donc consacrer un chapitre à cette importante question et discuter la valeur de nos expériences.

Comme la connaissance du développement normal est la condition essentielle pour la compréhension et le succès des essais tératologiques, nous ajouterons à notre travail un chapitre touchant le développement de toutes les parties du corps embryonnaire que nous avons modifiées dans le cours de nos expériences.

Nous diviserons donc notre travail en chapitres, comme suit :

1° Étude du développement normal du cœur chez le poulet.

Digitized by Google

2° Sur la production artificielle des monstres à cœur double et sur les complications les plus fréquentes qui se combinent avec cette monstruosité.

3° Sur la loi qui régit la constance des formes embryonnaires, et sa vérification expérimentale.

---

## Sur le développement normal du cœur chez l'embryon du poulet.

### APERÇU HISTORIQUE DU SUJET

La connaissance exacte du développement du cœur est une acquisition des temps modernes, les phases précoces de son développement ayant échappé aux premiers observateurs. C'est ici plus que jamais que l'investigation tératologique a contribué à éclairer les points obscurs de l'embryologie; mais avant tout, passons en revue ce que nous apprend l'historique de ce sujet.

Jusqu'au commencement de notre siècle, l'étude du développement normal du cœur chez l'embryon était à l'état d'ébauche; par conséquent elle n'a pas d'histoire. Le cœur était considéré comme un organe d'origine impaire : c'est du moins ce que l'on peut conclure des opinions qui ont été émises sur les exemples de production du cœur double observés à cette époque.

En 1817, Pander mentionne pour la première fois la dualité primitive du cœur, il parle de deux plis latéraux qui, séparés d'abord, forment le cœur par leur réunion. Mais sa description trop vague a permis une double interprétation et n'a pu contribuer à l'avancement des connaissances sur ce point.

Von Bær en 1828 et 1837, décrit le cœur comme étant

Digitized by Google

constitué par deux agglomérations cellulaires, provenant du mésoblaste. Ces deux agglomérations sont réunies par un tissu lâche et convergent en avant l'une vers l'autre; au contraire, elles divergent en arrière. Le cœur se constitue par la réunion de ces agglomérations et il forme un corps allongé bifurqué en arrière sous forme d'un Y renversé et creusé d'une cavité au centre.

Remak en 1855, émet des idées semblables à celles de ses prédécesseurs.

Les observations de Von Bær et de Remak se rapprochent beaucoup de la vérité, néanmoins ces auteurs, tout en distinguant les deux blastèmes cardiaques, les ont considérés comme réunis en avant dès leur origine. Ceci prouve qu'ils n'ont observé qu'une phase plus avancée du développement où la réunion des blastèmes commence à se faire.

En 1860, la question du développement du cœur était abordée par Dareste sous une nouvelle forme. Ce savant, s'occupant de l'expérimentation tératologique, retrouve une forme monstrueuse déjà observée : la dualité persistante du cœur. Voulant donner à ce fait une interprétation scientifique, et trouvant l'assertion de Pander sur la double origine du cœur insuffisante, il entreprend une étude sur l'évolution normale du cœur chez les poulets[1].

En 1866, dans le compte rendu de l'Académie des Sciences, il nous apprend les résultats de ses recherches. D'après lui, le développement du cœur serait franchement bilatéral; celui-ci se développerait par deux blastèmes cardiaques complètement isolés, faisant partie du bord antérieur de l'aire vasculaire, qui, à ce moment, incomplètement développée, se termine en avant par un bord rectiligne au niveau du bord antérieur de la fossette cardiaque.

[1] Dareste ne cite pas les ouvrages de V. Baer et de Remak, qui, comme nous l'avons vu, ont déjà observé les deux blastèmes cardiaques, quoiqu'ils n'aient pas établi leur indépendance primitive.

Digitized by Google

Le résultat important des recherches de DARESTE sur le développement du cœur, est d'avoir établi franchement la dualité primitive du cœur et l'indépendance complète des deux blastèmes cardiaques. Mais les investigations de ce savant tératologiste, basées sur l'inégale intensité de la coloration des parties embryonnaires par la solution alcoolique de l'iode, investigations faites en l'absence de tout contrôle anatomique, ont enlevé à ses recherches le retentissement qu'elles auraient mérité d'avoir.

En effet, des travaux postérieurs aux recherches de DARESTE tendent de nouveau à faire considérer le cœur comme étant effectivement d'origine impaire.

En 1866, AFANASIEFF admet que le cœur se développe aux dépens d'une couche du mésoblaste splanchnopleural (l'aire pariétale) qui se détache longitudinalement de la paroi inférieure du préintestin. Il n'admet donc pas la double origine du cœur.

KLEIN, en 1871, reconnaît l'origine du cœur dans le mésoblaste de la splanchnoplèvre. Il se présente d'abord comme une masse pleine formée par une agglomération de cellules, la cavité du cœur se forme par la transformation des cellules centrales en globules sanguins.

SCHENK en 1874, FORSTER et BALFOUR dans la même année, considèrent encore le cœur comme ayant une origine impaire. Ils l'ont vu se développer sous forme d'un épaississement du feuillet viscéral, le long des plis qui limitent la fossette cardiaque.

HIS en 1875, émet des idées nouvelles. Il considère que le cœur est composé de 3 parties : Bulbe, ventricule et oreillette. Il assigne à chacune de ces parties un mode de développement différent, considérant que le bulbe et l'oreillette ont une double origine, tandis que le ventricule se développerait comme un organe impair.

En 1876, KÖLLIKER a définitivement, établi la double ori-

Digitized by Google

gine du cœur chez le poulet et le lapin. Ses résultats furent pleinement confirmés l'année suivante par les travaux de HENSEN et de GASSER.

La question du développement du cœur chez le poulet fut ainsi complètement élucidée et les travaux postérieurs ne donnèrent que la confirmation des idées émises par KÖLLIKER, HENSEN et GASSER.

Nous nous sommes permis ce long exposé parce que la question qui nous occupera plus tard marche de pair avec les progrès de l'embryologie et qu'il nous sera plus facile ainsi d'établir le lien qui unit ces deux sciences.

Il nous semble maintenant utile de donner un court aperçu sur l'ensemble de l'embryon envisagé à l'époque où nous avons expérimenté, car cela nous permettra de suivre plus facilement la marche des modifications que nous avons introduites artificiellement pour provoquer les formes tératologiques.

C'est aux embryons de 24 à 36 heures d'incubation que nous nous sommes adressé dans nos expériences. Vers la fin du premier jour, l'embryon augmente rapidement en longueur et se sépare de plus en plus du sac vitellin de façon que les contours de l'embryon deviennent de plus en plus nets. Le développement de la tête de l'embryon a définitivement commencé, celle-ci devient de plus en plus proéminente et se détache environ vers la trente-sixième heure sous forme d'une saillie arrondie à la surface du blastoderme. Les replis médullaires s'accroissent dans toutes les directions, mais principalement en hauteur et tendent à fermer le canal médullaire surtout au voisinage de la tête. Ces replis se joignent complètement au niveau de la tête à la fin de l'époque que nous avons en vue. Le canal neural ainsi formé se dilate en avant et se transforme en une première vésicule cérébrale. Le sillon semilunaire qui borde en avant l'extrémité céphalique s'approfondit davantage et se trouve entraîné

Digitized by Google

sous le corps de l'embryon. Les métamères apparaissent d'abord au nombre de trois, puis ce nombre se double bientôt et la multiplication continue ensuite rapidement.

C'est à cette époque que le cœur parcourt les phases les plus importantes de son développement. Les premières traces des blastèmes cardiaques apparaissent chez l'embryon qui a 3 à 4 métamères, c'est-à-dire au commencement de l'époque de la vie embryonnaire qui nous occupe. On remarque alors sur les deux plis marginaux de la fossette cardiaque d'un embryon de cet âge, un épaississement placé entre la paroi musculaire du pharynx et l'épithélium intestinal. Ces épaississements sont entourés par des lacunes symétriquement disposées des deux côtés du pharynx qui est encore largement ouvert, et sont placés immédiatement en arrière (Kölliker).

Les blastèmes cardiaques constitués de cette manière sont primitivement séparés. Mais à mesure que la gouttière du pharynx par le reploiement de ses parois en dedans se transforme en un canal, les deux blastèmes cardiaques qui suivent ce mouvement se rapprochent et se fusionnent ensuite d'avant en arrière pour former un organe unique. La réunion de ces blastèmes se fait d'abord par la tunique musculaire qui a pour origine les cellules migratoires du feuillet moyen et, seulement après, par le revêtement endothélial qui proviendrait de l'aire transparente qui bourgeonne par l'intermédiaire des veines.

Chez les embryons ayant 10 métamères, la réunion est complètement achevée : cet âge correspond à la fin de la deuxième journée, c'est-à-dire un peu au delà de trente-six heures d'incubation.

Quant aux rapports qu'ont entre eux les blastèmes cardiaques et l'extrémité céphalique, ceux-ci sont d'abord placés en dehors et latéralement de la tête, et viennent ensuite se réunir au-dessous et légèrement en avant de celle-ci.

Digitized by Google

Nous finissons cet aperçu par une observation de DARESTE et BALFOUR concernant le rapport qui existe entre l'axe longitudinal de l'embryon et celui de l'œuf. Ils ont remarqué que déjà dans les premières heures d'incubation, l'embryon prend une position constante par rapport à la coquille de l'œuf; son grand axe est perpendiculaire à celui de l'œuf et la grosse extrémité de ce dernier correspond au côté gauche de l'embryon.

Cette observation quoique approximative, nous a rendu cependant de grands services dans le cours de nos expériences, parce qu'à l'âge sur lequel nous devions expérimenter, l'embryon, vu à travers la couche d'albumine et la membrane vitelline qui le recouvre, ne se présente que sous la forme d'une traînée linéaire et blanchâtre dans laquelle toute distinction des extrémités céphalique et caudale est impossible. Guidés par l'observation que nous venons de mentionner nous pouvions rechercher plus facilement l'extrémité céphalique; naturellement il est bien entendu qu'il faut acquérir une certaine expérience pour réussir.

---

## Sur la production artificielle des monstres à cœur double.

*Complications les plus fréquentes qui s'y rencontrent.*

L'étude que nous avons faite précédemment sur le développement normal du cœur nous permet de comprendre facilement que dans les monstres à cœur double nous trouvons la conséquence de l'arrêt à une phase normale de l'évolution : la non-réunion des blastèmes cardiaques primitifs et leur développement indépendant.

Mais le point de départ sur lequel nous pouvons nous

Digitized by Google

baser grâce à l'avancement des sciences n'était pas celui de nos prédécesseurs ; ceux-ci étaient forcés soit de créer des hypothèses pour expliquer un fait qui leur paraissait étrange, soit de nier son existence.

Il n'est donc pas étonnant qu'Isidore-Geoffroy Saint-Hilaire hésitât à admettre la dualité persistante du cœur, ne pouvant pas concevoir son mode de formation. Mais des observations authentiques, rapportées par des savants qui inspiraient toute confiance, vinrent confirmer l'existence réelle de cette dualité,

Une des premières observations est due à Meckel qui, pendant un repas, trouva deux cœurs chez une oie. Il se contenta de mentionner les faits sans entrer dans aucun détail.

Littré et Winslow mentionnent aussi deux observations de poulets à cœur double trouvés par Plantade pendant ses repas. Littré a pu même examiner la disposition des vaisseaux ; mais nous reviendrons plus tard sur ce point.

Plus récemment, des observations tirées de l'étude expérimentale ont été rapportées par Panum, Schrohe et Dareste.

En 1860, Panum relate plusieurs observations sur des embryons de poulet à cœur double. Dans ses expériences tératologiques il a observé des monstres de ce genre vivant avec deux cœurs séparés qui battaient sur du sang rouge. Il n'hésita pas à admettre la réalité du fait tout en l'expliquant par la scission d'un cœur primitivement simple. Cette opinion, du reste, était généralement admise, vu que la connaissance de la double origine du cœur n'a été établie que postérieurement.

Schrohe, en 1862, donne la description d'un monstre à cœur double qu'il a obtenu dans le cours de ses expériences, ce monstre était vivant, mais très modifié dans son ensemble.

Un an plus tard, Dareste, dans ses recherches tératologiques, observa un certain nombre de monstres à cœur

Digitized by Google

double, et, croyant que PANDER avait établi la dualité primitive du cœur, il expliqua pour la première fois le mode de formation de cette monstruosité par l'arrêt dans le développement.

Dès lors les progrès faits dans la science embryologique ont confirmé pleinement la manière de voir du savant tératologiste. Personne ne doute que la dualité persistante du cœur ne soit le fait d'un arrêt dans la réunion des deux blastèmes cardiaques primitivement isolés.

Mais quelle est la cause de cet arrêt dans le développement? A cette question on ne peut répondre que par la voie expérimentale. PANUM et DARESTE ont essayé de résoudre cette question, mais leur méthode ne leur a pas permis de réaliser leur attente. Ils ont obtenu les monstres les plus complexes où la dualité était associée à d'autres formes monstrueuses non moins importantes, mais où il était difficile de séparer les causes qui déterminent la dualité du cœur de celles qui provoquent les déviations dont ils étaient accompagnés. Encouragés par les résultats obtenus au moyen de notre nouvelle méthode d'expérimentation, nous pensions pouvoir élucider cette question, grâce à la constance des faits obtenus et à la possibilité d'éviter les complications.

Nous passons donc à l'exposé de nos résultats :

La dualité du cœur est une monstruosité assez fréquente chez les embryons de poulet, et elle se rencontre surtout dans les phases précoces du développement, mais il est rare qu'elle reste isolée; le plus souvent elle se combine à d'autres types tératologiques qui contribuent ensemble à la mort prématurée de l'embryon.

En effet, le résultats de PANUM et DARESTE obtenus par la voie expérimentale en donnent une pleine confirmation. Les monstres à cœur double, représentés par PANUM, sont tous des monstres complexes : la dualité du cœur n'est ici qu'une des conséquences des modifications tératologiques

Digitized by Google

qui portent sur l'ensemble de l'embryon. DARESTE, de son côté, frappé par la constance de ces complications, s'exprime à ce sujet de la manière suivante ; « La dualité du cœur se lie presque toujours à d'autres anomalies. »

Nous pouvons donc dire *à priori* que dans la majorité des cas les monstres à cœur double périssent avant d'arriver au terme de l'incubation.

Mais il est possible que la cause qui produit la dualité du cœur reste isolée; dans ce cas le développement de l'embryon, pouvant se faire normalement, permet l'éclosion et le développement ultérieur de ces monstres.

Déjà à plusieurs reprises, des monstres adultes de ce genre ont été cités, et leur étude, bien qu'elle n'ait pu être faite que très incomplètement, ne laisse cependant pas de doutes sur la réalité des faits.

Nous devons donc admettre que la dualité persistante du cœur se rencontre non seulement dans le cours du développement normal, mais encore qu'elle est compatible avec l'existence d'un être adulte, ce qui rend l'étude de ces monstres d'autant plus intéressante.

Pour obtenir cette forme monstrueuse, nous nous sommes adressé à des embryons de poulet de 24 à 36 heures d'incubation. La couveuse étant bien réglée, et les œufs d'une provenance sûre, le développement de l'embryon ne subit aucun retard. Si donc, au moyen de notre procédé, nous ouvrons soigneusement la coquille, et si, en même temps, nous plaçons l'œuf de manière que sa petite extrémité soit dirigée de notre côté, nous apercevrons à travers la fenêtre pratiquée dans la coquille les faibles contours de l'embryon sous forme d'une traînée linéaire. L'axe longitudinal de l'embryon sera, dans la plupart des cas, dirigé perpendiculairement à l'axe longitudinal de l'œuf, et dans la position que nous avons donnée à l'œuf, il sera dirigé transversalement. Quant à l'extrémité céphalique qui, à cet âge, ne peut être que très

Digitized by Google

indistinctement aperçue, elle sera dirigée à notre droite, vu que le flanc gauche de l'embryon correspond à la grosse extrémité de l'œuf.

Ceci pris en considération, nous avons maintenant à remplir certaines conditions qui assureront le succès de nos expériences.

Il est de toute importance d'apercevoir les limites de l'extrémité céphalique au niveau de laquelle doit s'arrêter la compression. Ceci s'acquiert par l'habitude et un éclairage suffisant au moyen d'une grosse lentille qui concentre les rayons sur la partie en question de l'embryon.

Afin de produire un arrêt dans le développement nous devons produire une compression au moyen d'un petit scalpel dont le tranchant et la pointe ont été légèrement émoussés ; cette compression doit être dirigée dans le sens longitudinal de l'embryon, en commençant immédiatement au-dessous de la tête sans léser cette dernière et en continuant fort peu au delà de celle-ci.

De même que l'étendue sur laquelle s'exerce la pression influe sur le succès de l'expérience, de même aussi la force et la durée de la compression doivent être bien mesurées. Maintes fois nous avons eu l'occasion de nous convaincre qu'une compression insuffisante ne laisse pas de traces de son action, tandis qu'une compression trop forte ou trop prolongée peut arrêter le développement ultérieur et être la cause de la mort précoce de l'embryon.

La rapidité de l'expérimentation, l'occlusion hermétique de la fenêtre pratiquée dans la coquille sont autant de conditions qui garantissent les résultats ultérieurs.

Si donc, en tenant compte de toute éventualité possible chez un embryon bien développé, compris entre 24 et 36 heures d'incubation, nous pratiquons une compression linéaire, dirigée dans le sens de l'axe longitudinal de l'embryon, compression qui commence dans le fond du sillon

Digitized by Google

semi-lunaire qui se trouve au-dessous de la tête pour se prolonger un peu au delà, on aura dans la suite du développement la dualité du cœur.

L'âge extrême auquel on peut encore obtenir la dualité du cœur est celui de 36 heures d'incubation. Cet âge est le plus favorable, parce que les différentes parties de l'embryon sont à ce moment beaucoup plus distinctes, ce qui facilite la localisation de la lésion ; mais si par le fait de l'augmentation de température dans la couveuse, le développement se trouve avoir été un peu accéléré, l'opération est déjouée, vu que les blastèmes cardiaques se trouvent déjà réunis.

Si l'opération est bien conditionnée, les quelques jours d'incubation qui suivent l'opération mettent en évidence des résultats permanents. On retrouve alors à l'examen de l'embryon des monstres à cœur double, parfaitement développés du reste. L'anomalie ne porte que sur la réunion des blastèmes cardiaques qui n'a pas pu s'effectuer à cause de l'arrêt de développement des parties dans lesquelles la réunion a lieu.

Les cœurs restent isolés et se développent indépendamment l'un de l'autre. Ils sont placés des deux côtés de l'embryon et font une saillie des deux côtés des flancs à l'endroit qui correspond aux otocystes. Ils se présentent d'abord sous forme de deux tubes courbes dont la convexité est dirigée en dehors ; bientôt ils se transforment en compartiments croissant en largeur, c'est-à-dire que leur diamètre transversal augmente par rapport à la longueur. Les cœurs semblent se raccourcir, mais en même temps ils s'épaisissent, les sillons qui séparent les compartiments deviennent plus distincts et on peut dès lors distinguer au moins deux parties : le ventricule et l'oreillette.

Cette anomalie du cœur ne paraît en aucune manière influencer le développement de l'ensemble de l'embryon qui ne présente même pas de retard dans son évolution. La



Digitized by Google

taille de ce monstre ne le cède en rien à celle de l'embryon normal, ses courbures s'effectuent, l'amnios se développe et affecte avec le corps des rapports normaux ; l'aire vasculaire complètement développée est en rapport avec le cœur par l'intermédiaire des vaisseaux dont le nombre et la disposition paraissent être normaux.

Il est donc possible de réaliser expérimentalement ce qui se trouve dans la nature : la dualité du cœur en l'absence de toute complication. Mais le fait est rare, et si nous avons été assez heureux pour reproduire des cas de ce genre, les résultats obtenus par nos prédécesseurs de même que notre propre expérience nous ont prouvé que la dualité du cœur se complique dans la majorité des cas d'autres formes de monstruosités.

Il suffit pour se convaincre de passer en revue les planches qui se trouvent dans les ouvrages de Panum et Dareste ; tous les monstres à cœur double qui y sont figurés présentent en même temps d'autres déviations.

Panum, dans son traité de tératogénie (Untersuchungen über die Entstehung der Missbildungen), représente sur la planche IV, fig. 1 et 2 un monstre qui outre un cœur double présente encore l'incurvation anormale de la colonne vertébrale et l'atrophie très prononcée du prosencéphale. Dans le même traité, sur la planche V, fig. 1 et 2, il représente encore un autre monstre où la dualité du cœur se combine à des modifications très prononcées qui portent sur l'ensemble de l'embryon. Nous reviendrons plus tard sur la signification de cette complication qui a été méconnue par l'auteur.

Dareste, dans son Ouvrage sur la production artificielle des monstruosités, représente sur la planche X, fig. 3, 4, 5, 6 et 7 des embryons où l'omphalocéphalie se combine à la dualité du cœur. Quant à la planche II du même ouvrage, elle ne montre que les phases successives du développement normal du cœur, chez des embryons très jeunes, qui à cause

Digitized by Google

de cela ne peuvent être considérés comme des productions de nature tératologique.

Nous voyons donc que jamais Panum, ni Dareste, n'ont pu obtenir la dualité du cœur franche de toute complication, ce qui prouve, vu la grande expérience de ces savants, que l'absence des complications dans les monstres à cœur double n'est qu'un fait exceptionnel.

La combinaison de la dualité du cœur avec d'autres types tératologiques n'est pas un simple hasard. Il est facile de constater que cette dualité se lie de préférence à certains types plutôt qu'à d'autres, en sorte qu'il existe un lien unissant intimement leur coïncidence. Nous nous sommes proposé de vérifier expérimentalement cette règle, en nous approchant le plus possible de ce qui se passe dans la nature. Nous avons pu reproduire ainsi toutes les formes complexes de cette monstruosité et c'est ce fait même qui nous a permis d'en donner l'explication.

La dualité du cœur se combine le plus souvent avec l'omphalocéphalie, l'acéphalie, ainsi qu'avec l'incurvation de la colonne vertébrale qui est consécutive à l'atrophie du prosencéphale. Nous pouvons constater sur les planches données par Dareste que, sauf les phases précoces d'évolution où la dualité du cœur n'est pas de nature tératologique, il n'a observé cette dualité que combinée à l'omphalocéphalie.

Ceci nous prouve combien cette complication est fréquente.

L'explication est bien simple, si l'on se rappelle que l'omphalocéphalie est la conséquence d'une pression momentanée exercée sur l'extrémité céphalique qui a pour conséquence de refouler la tête dans le jaune d'œuf. Cette pression peut se faire à différentes époques. Si elle se fait au moment où les deux blastèmes se sont déjà réunis dans la partie antérieure, la tête rentrera au-dessous des blastèmes cardiaques réunis et se logera dans la gouttière pharyngienne qui se refermera au-devant d'elle. Dans ce cas l'omphalocéphale

Digitized by Google

présentera un seul cœur. Mais si la pression sur l'extrémité céphalique se fait au moment où les deux blastèmes cardiaques sont encore complètement séparés, l'extrémité céphalique, refoulée d'avant en arrière, exercera la pression juste à l'endroit où la réunion des deux blastèmes cardiaques doit s'effectuer. Par ce fait même, les cœurs resteront séparés et l'omphalocéphalie se compliquera de la dualité du cœur.

Pour le vérifier expérimentalement, il suffit, chez un embryon dont les blastèmes cardiaques sont encore séparés, d'exercer une pression portant sur l'extrémité céphalique et se prolongeant au-devant d'elle. Dans la suite du développement, nous obtiendrons un omphalocéphale avec deux cœurs isolés [1] (Pl. XVI, fig. 2).

L'embryon présente alors une forme très étrange : sa partie postérieure, qui est complètement normale, contraste singulièrement par son volume avec la partie antérieure fortement renflée par l'exagération de la courbure du corps. Deux cœurs distincts occupent la partie la plus saillante du dos. Ils sont composés chacun d'un ventricule et d'une oreillette et sont disposés dans la plupart des cas de manière que le ventricule se trouve au-dessus de l'oreillette. Du reste, ils présentent des rapports très variables : tantôt, se touchant sur la ligne médiane, ils s'entre-croisent par moments, de ma-

[1] Nota. Dans nos recherches sur l'omphalocéphalie : *Recherches expér. Recueil. Zool. Suisse,* t. I, nous avons insisté sur le fait, que le rapprochement de la tête vers la gouttière pharyngienne se fait par les courbures du corps que nous avons considérées comme normales. Plus tard, nous avons appris que ce fait est de nature constante et qu'il est dû à une véritable exagération de la courbure du corps consécutive à l'arrêt dans le développement du prosencéphale. Ainsi dans l'omphalocéphalie, la cause primaire agit en produisant un arrêt dans le développement de l'extrémité céphalique et son refoulement dans le jaune d'œuf; ce n'est que secondairement que se fait l'engagement de cette extrémité modifiée dans la gouttière pharyngienne. Nous concluons de là, que la véritable omphalocéphalie est impossible en l'absence de l'atrophie primitive de l'extrémité céphalique.

Digitized by Google

nière à se placer l'un devant l'autre ou à s'écarter latéralement. Le reste des modifications appartient au type de l'omphalocéphalie ; la tête modifiée se trouve engagée dans la gouttière pharyngienne qui se referme au-devant d'elle.

Il résulte de nos expériences sur la production de l'omphalocéphalie et des monstres à cœur double que le rapport que certains auteurs avaient trouvé entre la réunion des blastèmes cardiaques et la fermeture de la gouttière pharyngienne n'est qu'apparente. Si la réunion des blastèmes cardiaques s'accompagnait toujours de la fermeture de la gouttière pharyngienne, il nous serait impossible de provoquer la véritable omphalocéphalie à une époque postérieure à la réunion des blastèmes cardiaques, car dans ce cas la gouttière pharyngienne étant complètement fermée, la tête ne pourrait pas s'y loger. Or nous avons pu obtenir l'omphalocéphalie à une époque où les blastèmes cardiaques étaient déjà réunis, et l'examen des coupes de ces omphalocéphales a démontré que la tête était logée dans le pharynx, lequel était complètement fermé en avant, cette fermeture n'a pu se produire que postérieurement à l'expérience.

D'un autre côté, chez tous les monstres à cœur double où les deux blastèmes cardiaques étaient séparés, on observait néanmoins la réunion de la gouttière pharyngienne. Nous nous sentons donc autorisés à admettre que s'il existe un rapport entre la réunion de la gouttière pharyngienne et des blastèmes cardiaques, ce rapport n'est qu'apparent. La réunion des deux blastèmes cardiaques précède un peu celle du pharynx et la non-réunion de ceux-ci n'empêche pas celle des bords du pharynx et vice versa. Ceci nous porte à croire que la réunion des blastèmes cardiaques se fait dans des couches du blastoderme qu'on peut atteindre, sans toucher aux parois du pharynx et qui sont indépendantes de ce dernier.

L'acéphalie se complique souvent de la dualité du cœur.

Digitized by Google

Il est facile de comprendre cette coïncidence, si nous admettons que la dualité soit la conséquence d'une pression exercée à l'endroit où les blastèmes cardiaques doivent se réunir.

Comme cette réunion a lieu au-dessous de la tête, toute pression exercée dans cet endroit intéressera forcément l'extrémité céphalique et la modifiera plus ou moins. Nous ne pouvons donc comprendre que la dualité du cœur soit indépendante de la lésion de l'extrémité céphalique qu'en admettant que la pression s'exerce sur la région cardiocéphalique au moment où l'extrémité céphalique étant déjà suffisamment développée résiste aux modifications, tandis que la même pression propagée dans les couches profondes arrêtera la réunion des blastèmes cardiaques. Nous avons vérifié cette supposition expérimentalement et nous avons souvent obtenu la dualité du cœur indépendante de la lésion céphalique dans les cas où la pression exercée sur l'extrémité céphalique était insuffisante. Il faut donc, pour que l'acéphalie se combine à la dualité du cœur, que la pression porte sur un embryon très jeune, dont la tête n'oppose encore que peu de résistance et qu'en même temps cette pression soit suffisamment prolongée.

Donc, pour obtenir des acéphales avec le cœur double, il faut, chez des embryons très jeunes, exercer une pression de longue durée sur l'extrémité céphalique et la prolonger un peu au delà de cette extrémité (Pl. XVI, fig. 3).

Ici la nature de la pression exercée sur l'extrémité céphalique joue un rôle important et doit s'acquérir par l'habitude. La pression doit être lente, graduelle et étendue sur toute l'extrémité céphalique de manière à provoquer un arrêt dans le développement de la partie, sans produire de déplacement. Néanmoins cette pression doit être suffisamment forte pour se propager dans les couches profondes afin de produire l'arrêt dans le développement des parties où se fait

Digitized by Google

la réunion des blastèmes cardiaques. Nous avons rempli ces conditions en comprimant l'extrémité céphalique au moyen de la lame d'un petit couteau dont la pointe émoussée était légèrement recourbée pour éviter la lésion des parties sous-jacentes. Nous comprimions ainsi toute l'extrémité céphalique d'une manière aussi égale que possible pendant 30 à 50 secondes. Une fois que la pression avait cessé, l'extrémité céphalique reprenait sa position normale et apparemment, il n'y avait rien de changé. Mais quelques jours d'incubation révélaient les modifications suivantes :

L'embryon présentait généralement un certain arrêt de développement qui n'était qu'apparent à cause de l'atrophie de toute l'extrémité céphalique qui à cet âge est normalement très développée. Cette dernière présentait généralement une forme globuleuse où la distinction des vésicules cérébrales était à peine appréciable. Sa position par rapport au corps était anormale; un sillon assez profond la séparait de la partie dorsale du corps dont l'accroissement était exagéré et la tête se rejetait en arrière, faisant avec le corps un angle ouvert en haut et en arrière. Nous attribuons cette position anormale de la tête à l'accroissement exagéré de la courbure du corps consécutive à l'arrêt dans le développement de l'extrémité céphalique. Si l'atrophie de la tête est poussée à un degré si prononcé qu'elle n'ait aucune tendance à la formation de la flexion crânienne, elle restera naturellement à la surface du jaune. Si, à ce moment, il se forme une courbure exagérée du corps, elle aura pour conséquence de fléchir la partie dorsale du corps au-dessous de la tête formant ainsi le sillon sus-mentionné et causant le déplacement de l'extrémité céphalique. Dans l'acéphalie combinée à la dualité du cœur, les deux cœurs font saillie sur les flancs de l'embryon et ne présentent ici rien de particulier. Le reste du corps, l'amnios et la zone vasculaire présentent une disposition et des rapports normaux.

Digitized by Google

L'incurvation de la colonne vertébrale ainsi que l'atrophie concomittante du prosencéphale s'observent aussi chez les monstres à cœur double. PANUM en donne un très joli exemple sur la planche IV, fig. 1 et 2. Nous ne voulons pas trop insister sur le mode de formation de cette monstruosité, qui a beaucoup de rapport avec les formes précédentes. Nous avons démontré[1] que l'incurvation anormale de la colonne vertébrale est la conséquence de la destruction du prosencéphale. Or si l'on exerce une pression de manière à toucher le prosencéphale en même temps qu'on comprime l'espace entre les deux blastèmes cardiaques, on obtiendra cette forme monstrueuse.

Nous abordons maintenant l'étude d'une autre forme monstrueuse, qui sans être moins fréquente ni moins remarquable n'a pas encore attiré l'attention de nos prédécesseurs.

PANUM, dans son traité de tératologie (Untersuchungen über etc.) représente sur la planche II, fig. 1, 2, 3 et 4 des monstres singuliers par leur aspect, mais dont l'auteur n'explique en aucune façon la signification et le mode de formation. Sur la planche V, fig. 1 et 2 du même ouvrage, il représente un autre monstre à cœur double qui sous certains rapports a de l'analogie avec les monstres de la planche précédente.

DARESTE, dans son traité de tératologie expérimentale, sur la planche VII, fig. 3, représente un embryon d'un âge avancé, apparemment bien conformé et qui ne présente qu'une particularité appréciable, c'est qu'au lieu d'être couché sur le flanc gauche, comme cela a lieu normalement, il reste dans la position primitive en regardant le jaune en face.

En rapprochant ces monstres en apparence si dissembla-

[1] WARYNSKI et FOL, Recherches expérimentales, etc. *Recueil zoologique suisse*, t. I, p. 10.

Digitized by Google

bles, nous trouvons entre eux un trait commun : c'est l'absence de rotation de l'embryon autour de son axe vertical. Pour comprendre maintenant comment cette anomalie dans la position se combine avec la dualité du cœur, il faut connaître la cause primitive de cette déviation; c'est ce que nous nous sommes proposé d'expliquer et de reproduire expérimentalement.

Nous savons que la cause de la rotation normale de l'embryon est la prédominance de croissance du flanc gauche de l'embryon et l'atrophie relative du flanc droit.

Nous avons démontré que la cause de l'hétérotaxie consiste dans une inégalité renversée, de la croissance des flancs, inégalité qui occasionne la rotation dans le sens inverse[1]. Il résulte de nos expériences que si l'on arrête par la compression la croissance du flanc gauche, le flanc droit qui normalement s'atrophie conserve dans ce cas sa vitalité primitive et prend le dessus sur le flanc gauche en déterminant ainsi la rotation en sens contraire. En prenant en considération les faits susmentionnés nous devons supposer que, chez les embryons qui restent droits, les deux flancs se comportent de manière qu'aucun ne prend le dessus sur l'autre, ou autrement dit qu'aucun d'eux ne s'hypertrophie.

Quelle est la cause qui peut empêcher un flanc de s'hypertrophier?

Nous trouvons la réponse dans l'expérience suivante :

Chez un embryon jeune, étalé sur le jaune de manière à présenter deux faces, l'une franchement dorsale et l'autre ventrale, avant que les courbures aient commencé à s'effectuer, nous comprimons le corps de l'embryon avec le tranchant d'un scalpel, de manière que la compression tombe juste dans la partie médiane, exactement comme si l'on voulait

[1] Warynski et Fol, Recherches expérimentales, etc. *Recueil zoologique suisse*, t. I, p. 20.

Digitized by Google

partager l'embryon en deux parties symétriques. Si après cette opération nous abandonnons l'embryon à l'incubation et que nous fassions un nouvel examen, nous remarquerons l'absence de rotation, quoique l'âge et la taille de celui-ci indiquent une phase postérieure à celle où la rotation doit se faire. En inspectant cet embryon, nous trouvons dans la plupart des cas des traces visibles de la compression médiane qui est caractérisée par l'atrophie plus ou moins prononcée du sillon médullaire, de même que par l'atrophie totale ou partielle de certains métamères. Ceci nous indique que la lésion a eu pour conséquence de provoquer l'arrêt du développement des parties placées sur la ligne médiane au moment où devait se faire l'hypertrophie physiologique du flanc droit.

N'est-il pas possible d'admettre, en se rapportant à des expériences d'hétérotaxie, que la provocation d'un arrêt du développement dans la partie médiane du corps permet l'hypertrophie du flanc droit et consécutivement empêche la rotation?

En effet, en inspectant tous les monstres de ce genre observés par Panum et Dareste, on peut se convaincre facilement que ce sont les parties placées dans la ligne médiane de l'embryon qui sont le plus modifiées.

Du reste, cette atrophie peut être si minime qu'elle échappe à l'investigation. Nous rappelons à ce propos les expériences d'hétérotaxie. L'atrophie du flanc gauche est suivie constamment de l'hétérotaxie, mais l'examen microscopique ne révèle point de modifications appréciables de ce flanc. La même chose peut se faire dans la compression médiane, laquelle est suivie d'un arrêt dans le développement qui nous échappe et dont l'effet constant est l'absence de rotation. Il est possible que l'activité dans la nutrition soit ici la cause primaire; mais nous reviendrons sur cette question dans le chapitre suivant.

Digitized by Google

La complication de cette forme monstrueuse avec la dualité du cœur s'explique aisément si nous admettons que l'embryon tout entier est comprimé dans sa partie médiane et que cette compression se prolonge un peu au delà de la tête. Cette compression aura pour conséquence l'arrêt du développement dans la partie médiane du corps, de même que dans la partie où les cœurs se réunissent; par conséquent : il y aura absence de rotation combinée avec la dualité du cœur (Pl. XVI, fig. 4).

Nous avons pu à volonté produire expérimentalement des monstres de ce genre, en exerçant sur des embryons très jeunes une compression intéressant toute la partie médiane du corps et se prolongeant au delà de la tête. Nous remarquons seulement que, vu l'étendue de la lésion, l'opération est très délicate et fait souvent périr les embryons. Il serait sans doute très intéressant de connaître la disposition des organes intérieurs chez les monstres que nous venons de décrire, mais les observations nous manquent sur ce sujet.

Il nous reste à décrire deux formes monstrueuses que nous avons combinées avec la dualité du cœur dans le but de vérifier certaines questions qui se posent en tératologie.

De nos expériences, on peut déjà conclure que l'anse cardiaque n'influe en aucune façon sur la rotation de l'embryon, vu qu'on peut obtenir la dualité du cœur en l'absence de toute complication et qu'alors la rotation s'effectue normalement sans le concours de l'anse cardiaque.

Nous nous sommes proposé de combiner la dualité du cœur avec l'hétérotaxie, non seulement pour vérifier la thèse émise précédemment, mais pour donner encore une fois la preuve évidente de notre manière de voir sur le mode de formation de l'hétérotaxie; l'anse cardiaque faisant défaut, l'hétérotaxie ne peut être attribuée qu'à l'arrêt de développement du flanc gauche qu'on provoque artificiellement.

Dans ce but, sur un embryon de poulet de 30 heures

Digitized by Google

d'incubation, nous avons fait deux compressions : l'une entre les deux blastèmes cardiaques, l'autre sur le flanc gauche : à l'examen, trois jours après l'opération, nous avons retrouvé l'embryon tout à fait bien développé, il était couché sur le flanc droit, l'hétérotaxie était complète.

Deux cœurs bien conformés faisaient saillie sur les deux flancs de l'embryon et étaient affectés d'un mouvement rythmique assez vif. Chacun des deux cœurs était composé d'une oreillette et d'un ventricule, en communication avec la zone vasculaire parfaitement développée. L'amnios, sous forme de deux capuchons, recouvrait les extrémités du corps.

Quoique cette forme monstrueuse ne se rencontre que très rarement dans la nature, elle peut exister cependant, si nous supposons que les deux causes déterminantes aient agi à des époques différentes, vu que l'hétérotaxie peut se faire à une époque plus tardive que la dualité du cœur.

Comme nous l'avons dit, ce n'est pas à titre de curiosité tératologique, mais comme une expérience de contrôle que nous avons combiné ces deux formes monstrueuses.

Une autre thèse, posée en tératologie par Dareste, était celle de l'influence de l'amnios sur la production des monstruosités.

Dès le commencement de nos recherches tératologiques, nous avons été frappé d'un fait contraire à la manière de voir du savant tératologiste : c'est que l'amnios n'influe pas et ne peut pas influer sur les productions tératologiques.

Nous avons tâché d'arrêter, par la destruction des replis amniotiques, le développement de cette membrane, et nous avons pu constater que le développement normal de l'embryon n'en était pas affecté. Des expériences contraires ont été faites : nous avons modifié le cours du développement de l'embryon et nous avons constaté que l'amnios se développait normalement et affectait avec le corps modifié les mêmes rapports que si celui-ci avait été normal. Et dans ce

Digitized by Google

cas, étant sûr des modifications que nous avions produites avant que l'amnios ait commencé à se développer, nous ne pûmes pas conclure avec DARESTE, que l'amnios qui affectait avec le corps modifié les rapports les plus intimes, pût être la cause de cette modification.

Pour ajouter encore une preuve de plus à notre manière de voir, nous avons fait l'expérience suivante :

Chez un embryon de 24 heures, nous avons produit une compression suffisamment prolongée des deux extrémités : céphalique et caudale. Après les trois jours d'incubation qui suivirent l'opération, nous avons trouvé à l'examen un embryon (Pl. XVI, fig. 6) dont les deux extrémités : céphalique et caudale, étaient complètement détruites. Il ne restait de l'embryon que le thorax avec les deux cœurs séparés et très volumineux. Chacun des cœurs était composé d'un ventricule et d'une oreillette; un compartiment très développé qui était en communication avec le ventricule représentait le bulbe aortique qui venait se perdre dans le tronçon qui restait du corps, tandis que les oreillettes communiquaient avec le réseau vasculaire, d'ailleurs peu développé. Une seule veine, la veine vitelline antérieure, présentait un développement relativement énorme. Les coupes microscopiques du corps de ce monstre ont permis de reconnaître certaines parties, du reste très modifiées. Mais, chose curieuse, l'amnios parfaitement développé enveloppait intimement le corps modifié et présentait un développement si accentué qu'un observateur étranger à l'histoire de notre monstre n'aurait pas hésité à lui attribuer un rôle principal dans les modifications qu'avait subies cet embryon.

Ces observations et beaucoup d'autres nous permettent la réflexion suivante :

La plupart des agents capables de modifier le cours normal du développement de l'embryon n'influent en aucune façon sur le développement de l'amnios; ce dernier, par

Digitized by Google

suite du développement, affecte avec le corps modifié de l'embryon les rapports les plus intimes. Sous l'influence de divers processus pathologiques, l'amnios pourra, dans certains cas, présenter une modification dans sa structure, son épaisseur et sa transparence, mais il faudra bien se garder d'en conclure que cette membrane ainsi modifiée et en rapport intime avec le corps monstrueux soit la cause première des modifications de celui-ci. Non ! c'est la dernière partie qui subisse des modifications sous l'influence des agents capables de modifier profondément l'être qu'elle est destinée à protéger !

---

## Circulation chez les monstres à cœur double.

La disposition particulière du cœur chez les monstres à cœur double rend l'étude de la circulation très intéressante, d'autant plus qu'il règne sur cette question beaucoup d'obscurité et un désaccord complet dans les opinions émises par différents auteurs.

Voulant étudier cette question, nous nous sommes heurté à des difficultés qui nous ont empêché de réaliser nos intentions.

L'étude de la distribution des vaisseaux sanguins ne pouvant se faire que sur des embryons plus avancés en âge, nous avons dû pousser le développement plus loin que nous ne l'avions fait pour l'étude des embryons monstreux ; ceci est un véritable inconvénient, parce que, étant donné que l'embryon se développe normalement sauf la dualité de son cœur ; à un âge plus avancé, cette dualité du cœur ne peut être constatée que par la dissection ou par des séries de coupes. Or la première méthode, si elle est facile à exécuter,

Digitized by Google

a le grand défaut de gâter la préparation et de ne permettre qu'une étude très insuffisante des vaisseaux. Il a donc fallu faire des séries de coupes sur des embryons qu'on soupçonnait être des monstres à cœur double, avec toutes les chances de se tromper, parce que, comme nous l'avons déjà dit, ces monstres ne se distinguent en rien, du moins en apparence, de l'embryon normal et que l'opération pratiquée dans le but d'obtenir la dualité du cœur en l'absence de toute complication n'aboutit pas toujours au but qu'on s'est proposé.

Nous nous contenterons donc pour le moment, de donner la description de la disposition des vaisseaux chez un monstre à cœur double de 4 jours d'incubation, dont nous avons fait l'étude aussi scrupuleusement que possible.

La disposition des vaisseaux dans des cas de ce genre n'est connue que par la description très insuffisante que nous en donne Littré, lequel a eu l'occasion de l'étudier sur un monstre de poulet adulte. Il est vrai que l'état dans lequel se trouvait le sujet qui a servi d'étude à Littré n'était pas propre à un examen minutieux. Le poulet était cuit, ce qui suffit déjà pour faire comprendre quelles difficultés a dû rencontrer le savant anatomiste. Il résulte de la description de Littré, que dans le cas qu'il a observé, les cœurs étaient sensiblement égaux et composés chacun d'un ventricule et d'une oreillette ; tous deux présentaient leurs vaisseaux sanguins comme dans le cœur normal.

Cette disposition est-elle la seule possible, ou y a-t-il des variations diverses ? A cela, on ne peut répondre qu'en étudiant la chose directement et en multipliant les observations.

Pour étudier la disposition des vaisseaux chez notre monstre, nous avons commencé par dessiner avec la chambre claire la disposition générale des vaisseaux ; l'embryon étant rendu transparent par l'essence de girofle. Nous avons complété cette étude par l'examen d'une série de coupes du même embryon.

Digitized by Google

La chose s'est présentée de la manière suivante : Chacun des deux cœurs était composé d'une oreillette (fig. 5 *o.*) et d'un ventricule (fig. 5 *v.*), les deux cœurs étaient sensiblement égaux et contenaient du sang. Des ventricules placés au-dessus partaient deux gros troncs artériels : les bulbes aortiques (fig. *b. a*) qui se réunissaient immédiatement pour donner naissance à un tronc commun court : l'aorte ascendante (fig. 5 *a'*) qui elle-même se divisait en deux arcs aortiques. Ces deux arcs se réunissaient de nouveau au niveau des otocystes pour former l'aorte descendante unique (fig. 5 *a*); celle-ci est disposée normalement ; au niveau de l'ombilic, elle se divise en : artères omphalomésentériques gauche et droite (fig. 5 *aod. aog*), et en un tronc (fig. 5 *ai*) destiné à former les artères ombilicale et iliaque. Tandis que les artères omphalomésentériques se distribuent dans la zone vasculaire, les deux autres troncs descendent le long du corps jusqu'à la partie caudale.

Quant à la circulation veineuse : la veine mésarrhaïque droite (fig. 5 *vod*) et la veine vitelline antérieure (fig. 5 *vta*) se déversent dans l'oreillette droite. Les deux veines cardinales : supérieure et inférieure (fig. *vcs. vci*) se déversent séparément dans la même oreillette. A gauche, l'oreillette reçoit la veine omphalomésarrhaïque gauche (fig. 5 *vog*) et les deux veines cardinales qui s'y déversent (fig. 5 *vcs. vci*) par un tronc très court qui mérite à peine le nom de canal de Cuvier.

La description de la disposition vasculaire que nous venons de donner se distingue de celle qui a été observée par Littré en ce que les aortes se réunissant immédiatement après leur naissance ne fournissent dès lors qu'un seul système artériel, comme s'il n'y avait qu'un seul cœur. Quant au système veineux, il est probable qu'il restera séparé et ramènera le sang d'une des moitiés du corps en le déversant dans le cœur correspondant.

Digitized by Google

Nous terminons ici l'étude du mode de formation des monstres à cœur double par le vœu que les points que nous n'avons pas réussi à élucider puissent l'être dans un avenir prochain.

---

## Sur la loi qui régit la constance des formes embryonnaires. Sa vérification expérimentale.

Si l'embryologie, pendant très longtemps s'est occupée uniquement de l'étude des phases successives que parcourt l'embryon dans son développement, si pendant longtemps elle s'est contentée de la description minutieuse de la forme et de la structure, soit de l'ensemble du corps embryonnaire, soit de ses organes en particulier, la nécessité de rassembler les faits en un seul tout, de les subordonner à une loi plus générale, l'a bientôt fait sortir du cadre de l'étude purement descriptive.

Qu'est-ce qui pouvait, en effet, frapper davantage l'esprit humain, que la constance et la régularité avec lesquelles se fait le développement d'un être parcourant toujours les mêmes phases d'évolution et aboutissant toujours à la même forme, constante pour la même espèce et si variée dans son ensemble? Était-ce l'effet d'une force spéciale dite vitale? ou bien l'évolution d'un être vivant était-elle subordonnée aux mêmes lois physiques que celles auxquelles obéit à la fois la matière inerte, et celle qui est douée de vie? Il fallait donc résoudre le problème de la constance de la forme embryonnaire; la solution ne se fit pas attendre, mais elle a changé et s'est modifiée avec les progrès de la science.

Si nous faisons abstraction des idées anciennes qui supposaient la création de formes subordonnées à une pensée puissante qui, d'une manière capricieuse, les varie à l'infini;



Digitized by Google

si nous abandonnons à juste titre l'idée admise jadis sur la nature du germe que l'on considérait comme un embryon préformé qui n'a plus ensuite qu'à grandir ; nous nous trouverons en présence de deux doctrines basées chacune sur une connaissance approfondie de l'histoire de la nature.

La première théorie est celle de la descendance qui reconnaît que les différentes phases d'évolution de l'embryon représentent le passage successif d'une forme inférieure à une autre, en allant dans le sens progressif.

Cette théorie n'est nullement en opposition avec la théorie mécanique que nous exposerons bientôt; elle a pour base la métaphysique et s'adresse à des causes primaires qui échappent au contrôle expérimental. Nous ne nous arrêterons donc pas sur la valeur de cette première théorie.

La seconde théorie est la théorie mécanique qui reconnaît que l'évolution de l'embryon étant soumise à l'influence des lois physiques, se subordonne à ces lois, de manière que la constance de leur influence étant donnée, elle se traduira par l'uniformité des phases que parcourt l'évolution et amènera par conséquent toujours à la même forme. Nous pouvons ajouter, que de l'action variable des lois physiques agissant sur l'évolution, il résultera la déviation de la forme normale, qui par suite amènera à la forme tératologique.

Cette dernière théorie dont nous nous sommes proposé de contrôler la justesse, au moins en partie, demande de notre part un développement plus étendu.

C'est à His que revient l'honneur d'avoir créé cette théorie en l'appuyant, pas à pas, sur des faits tirés de l'embryologie. Suivant lui, le premier plissement, de même que la segmentation du blastème embryonnaire s'effectuent consécutivement à une répartition inégale de la croissance, et cette transformation et cette segmentation étant accomplies, tous les changements se font par l'action réciproque que les organes en voie d'évolution exercent les uns sur les autres par

Digitized by Google

suite de l'inégalité dans la rapidité de leur croissance. Il distingue la croissance dans l'espace et dans le temps, et définit la rapidité de la croissance comme une augmentation d'une partie du blastème embryonnaire envisagé suivant l'unité du temps et de la masse. Cette rapidité est inégalement répartie; elle est plus accentuée pour le blastème cérébral, elle l'est moins pour le sillon médullaire et décroît ensuite symétriquement des deux côtés, de même que dans la profondeur.

De cette manière, en examinant la rapidité de croissance pour les différents points du blastème embryonnaire, nous trouverons une différence entre un point quelconque et les différents autres points, différence exprimée par la diminution ou l'augmentation de la rapidité de croissance.

C'est cette inégale répartition de la rapidité de croissance qui déterminera les premières formes embryonnaires caractéristiques pour chaque espèce et aussi la prédominance dans le développement de certains organes sur les autres à une phase donnée de leur évolution.

La rapidité de la croissance va en diminuant pour tous les organes et s'arrête finalement. Mais ce ralentissement dans la rapidité ne se fait pas sentir de la même manière sur les différents organes; plus la croissance est active pour un organe donné, plus tôt elle s'arrêtera et vice versa. Cette propriété des tissus d'avoir une durée de croissance inégale, forme la seconde modalité qui entre dans la loi de la croissance et que His détermine comme une croissance selon le temps. C'est elle qui détermine les changements de volume des différents organes envisagés à l'état embryonnaire et à l'état adulte, soit par rapport au même individu, soit par rapport à des individus d'espèce différente.

His formule donc la loi de la croissance comme suit:

*Étant donnée la forme primitive du blastème embryonnaire, la forme du corps qui se développera de ce dernier*

Digitized by Google

*sera la conséquence directe de la répartition inégale de la croissance du blastème dans l'espace et dans le temps.*

Cette inégale répartition de la croissance, cause primaire de toutes les modifications du blastème, dépendra elle-même de la position ainsi que des conditions extérieures sous l'influence desquelles s'effectue le développement.

Cette théorie étant donnée, y a-t-il un moyen de la vérifier expérimentalement ?

Si la cause primitive de tout changement dans le blastème embryonnaire est l'inégale répartition de la croissance, et si nous supposons que cette croissance elle-même dépend de l'activité de la nutrition, chose qui, comme nous le verrons plus tard, est très plausible, ou peut, en modifiant la nutrition des parties qui ont une certaine rapidité de croissance, changer la forme embryonnaire dans la mesure de l'influence qu'exerce la partie modifiée sur la forme totale de l'embryon. Si d'un autre côté, cette modification dans la nutrition et par conséquent aussi dans la rapidité de la croissance d'une partie donnée de l'embryon, n'est suivie d'aucun changement dans la forme embryonnaire (en exceptant toutefois les modifications de la partie atteinte), ce sera une preuve à opposer à la théorie mécanique mentionnée plus haut.

C'est en partant de ce point de vue que nous nous sommes proposé de vérifier affirmativement ou négativement la théorie mécanique de l'origine des formes embryonnaires, bien entendu en restant dans les limites accessibles à la voie expérimentale.

Pour faire comprendre les changements que subit l'embryon dans sa forme sous l'influence des modifications introduites expérimentalement, nous prendrons comme point de comparaison un embryon normal entre trois et quatre jours d'incubation qui, à cette époque, présentera les différentes courbures du corps bien accentuées, puis nous lui comparerons les différents autres embryons soumis à l'expé-

Digitized by Google

rience, et dont l'incubation a été conduite jusqu'à l'époque qui correspond à l'âge de l'embryon qui nous sert de point de comparaison.

Vers la fin de la troisième journée d'incubation, et au commencement de la quatrième, l'embryon de poulet subit des changements très importants concernant sa position. En effet, l'embryon qui jusque-là était étalé sur le jaune, de manière à présenter deux faces (une franchement dorsale, dirigée vers la coquille; l'autre ventrale, regardant le jaune), subit à cette époque un mouvement de rotation suivant son axe longitudinal qui a pour conséquence de le faire coucher sur son flanc gauche. Ce changement de position est accompagné constamment de l'accroissement de la veine omphalo-mésentérique gauche, c'est-à-dire de la veine qui correspond au flanc sur lequel repose l'embryon, tandis que la veine omphalomésarrhaïque droite diminue et s'atrophie complètement. A la même époque que celle où se fait la rotation de l'embryon autour de son axe longitudinal, apparaissent les premières courbures portant sur les deux extrémités du corps. La tête s'infléchit la première dans la direction de haut en bas et la flexion commencée fait de rapides progrès. Le prosencéphale, qui jusque-là occupait la partie culminante de la tête, s'infléchit rapidement, de manière à céder sa place à la seconde vésicule cérébrale qui, dès lors, occupera l'extrémité antérieure de l'axe longitudinal de l'embryon. La tête augmente en même temps de volume et prend une forme arrondie caractéristique. En même temps apparaît une légère inflexion de l'extrémité caudale, de même qu'une courbure de la colonne vertébrale connue sous le nom de *courbure du corps*.

Ces changements multiples dans la forme de l'embryon trouvent leur explication dans la théorie mécanique, vu qu'en effet, l'inégale répartition de la rapidité de croissance arrive à ce moment à son maximum d'intensité. A la flexion

Digitized by Google

crânienne très accentuée correspond le développement rapide du prosencéphale qui dépasse de beaucoup celui des autres vésicules cérébrales. En même temps que la première vésicule cérébrale augmente de volume et s'arrondit, elle s'infléchit, comme attirée par son poids, cédant ainsi sa place à la vésicule moyenne qui, tout en augmentant de volume, ne présente à cette époque aucun changement appréciable dans la rapidité de sa croissance. Le déplacement de la vésicule cérébrale moyenne serait dans ce cas la simple conséquence de l'inflexion de la première vésicule. On se trouve donc ici en présence des deux phénomènes mentionnés dans la loi sur la croissance, à savoir : La modification dans la forme, consécutive à l'augmentation de la rapidité de croissance, et en second lieu l'influence mutuelle des parties embryonnaires les unes sur les autres.

L'extrémité céphalique étant une des parties les plus accessibles à l'expérience, nous nous sommes proposé de provoquer des modifications dans la forme embryonnaire, d'accord avec la théorie mécanique sur l'origine des formes, en modifiant la rapidité de la croissance par l'arrêt du développement d'une partie déterminée du cerveau embryonnaire.

Nous avons attaqué, pour commencer, la première vésicule cérébrale, dont la rapidité de croissance, comme nous l'apprend l'exposé précédent, dépasse celle de toutes les autres parties du cerveau. Dans ce but, chez un embryon de 48 heures, c'est-à-dire avant l'apparition de toute flexion crânienne, nous produisons un arrêt de développement, soit en surchauffant cette partie, soit en exécutant une compression un peu prolongée. L'embryon ainsi opéré fut examiné entre le troisième et le quatrième jour d'incubation, afin de le comparer avec un embryon normal du même âge.

L'effet de cette opération a été constant : l'embryon continuait à se développer et sa taille ne le cédait en rien à celle

Digitized by Google

de l'embryon normal ; la rotation s'effectua normalement et l'embryon resta couché sur son flanc gauche, mais sa partie antérieure fut considérablement modifiée. Le prosencéphale atteint dans son développement était de volume égal à la vésicule moyenne et la flexion crânienne manquait complètement. Les deux vésicules se trouvaient dans le même plan, mais toutes deux étaient fortement déviées de l'axe longitudinal de l'embryon, à cause de la courbure exagérée du corps.

Il résulte donc de nos expériences, qu'il suffit d'arrêter le développement du prosencéphale pour empêcher la flexion crânienne de s'effectuer, ce qui prouve que celle-ci se fait normalement sous l'influence de la rapidité plus grande de la croissance du prosencéphale, que celle des autres vésicules cérébrales, et ceci est d'accord avec la loi mécanique de l'origine des formes.

Un fait que nous avons déjà mentionné accompagnait l'absence de la flexion crânienne consécutive à la lésion du prosencéphale, et semblait être d'une nature qui sortait du domaine de l'embryologie. Nous voulons parler de l'exagération de *la courbure du corps*, exagération qui accompagnait l'absence de la flexion crânienne produite expérimentalement.

Cette exagération de la courbure normale nous semblait être tout d'abord de nature tératologique et aurait été provoquée par des modifications plus profondes touchant au développement de l'ensemble de l'embryon; mais l'étude plus attentive de ce phénomène nous a permis de trouver l'explication vraie qui est liée par des rapports intimes avec la loi générale de la croissance.

Mais d'abord, comment faut-il envisager la courbure du corps.

Si nous nous rapportons à des embryons de poulet, nous verrons qu'à la même époque où apparaissent la flexion crâ-

Digitized by Google

nienne et la rotation de l'embryon, se montre aussi la courbure du corps sous forme d'une voussure dont la partie la plus saillante correspond à l'endroit placé un peu au-dessous des otocystes. Cette courbure s'exagère avec la croissance de l'embryon et n'achève de s'effectuer qu'après que la croissance des deux extrémités est complètement arrêtée. Cette courbure du corps ne peut être attribuée à l'inflexion simple de celui-ci, qui serait déterminée par la croissance plus rapide des deux extrémités de l'embryon, vu que, comme nous l'avons dit précédemment, elle s'exagère à la suite de l'arrêt dans le développemeat de l'extrémité à laquelle on pourrait imputer la cause de l'inflexion. Du reste, l'inspection simple de l'embryon montre avec évidence que l'endroit où la courbure apparaît présente un développement en masse beaucoup plus considérable que celui des parties voisines, et il semble apparemment que la courbure du corps est consécutive à un accroissement en masse plus accentué de cette partie par rapport aux parties voisines du corps de l'embryon.

Si donc, nous admettons à priori que la courbure du corps soit la conséquence de la rapidité de croissance de la partie de l'embryon où cette courbure apparaît, l'exagération de celle-ci serait la conséquence de l'augmentation de la rapidité de croissance dans la même partie. Plusieurs faits nous semblent justifier cette manière de voir.

Dans le cours de nos expériences, nous avons pu confirmer maintes fois que l'arrêt dans le développement d'une partie déterminée de l'embryon ayant une rapidité de croissance donnée, était suivi constamment de l'exagération de la rapidité de croissance dans une autre partie du blastème embryonnaire, et que cette exagération dans la rapidité de croissance atteignait en premier lieu la partie qui suit immédiatement celle qui se trouve lésée dans l'intensité de sa croissance.

Digitized by Google

Ainsi, si nous admettons, d'accord avec les faits embryologiques, que la rapidité de croissance est à son maximum à l'extrémité céphalique, et va en diminuant en passant par le dos et en s'étendant graduellement de côté, la lésion de l'extrémité céphalique aura pour conséquence l'exagération dans la croissance de la partie dorsale.

Mais voyons d'abord, si la courbure du corps est la conséquence de la rapidité de croissance dans le même sens que nous l'avons établi pour la flexion crânienne.

La preuve en est dans l'expérience suivante : Si chez un embryon de poulet, avant que les courbures du corps aient commencé à se montrer nous exécutons une pression, non seulement sur le prosencéphale, mais sur toute la partie antérieure et médiane de l'embryon jusqu'au delà des otocystes, dans la suite du développement nous ne retrouverons pas seulement l'absence de la flexion crânienne, mais aussi celle de la courbure du corps. Il ne restera des courbures normales de l'embryon que la rotation suivant l'axe longitudinal. L'embryon alors présente un aspect étrange ! La forme générale qui, à cette époque, peut être rapprochée de celle d'une cornue prend ici une forme vermiculaire très manifeste. La tête est composée de vésicules distinctes, placées successivement en ligne, suivant une disposition qui rappelle celle que l'on retrouve à un âge plus jeune. Elles sont presque toutes d'égal volume, mais elles ont augmenté de masse par rapport à l'âge et à l'accroissement général de l'embryon, ce qui fait que le volume de celui-ci n'est que peu inférieur au volume de l'embryon normal du même âge. Les vésicules optiques participent à l'arrêt dans le développement de la première vésicule cérébrale qui leur donne naissance et sont, dans la plupart des cas, atrophiées. Quant à la partie dorsale de l'embryon qui, à cette époque, fait normalement une forte saillie représentant la courbure du corps, cette partie est considérablement modifiée par l'arrêt dans la rapidité de croissance dont la conséquence est l'absence de la courbure

Digitized by Google

normale. Ceci ne veut pas dire que la croissance de cette partie soit arrêtée, bien au contraire, elle suit l'accroissement général, mais avec une intensité très inférieure à celle qu'elle possède normalement. L'absence de courbure du corps, jointe à celle de la flexion crânienne ont pour conséquence un allongement du corps de l'embryon qui ne semble croître qu'en longueur. Cet allongement n'est qu'apparent et provient de l'amincissement des parties embryonnaires qui, à cette époque, doivent présenter normalement une étendue en masse plus considérable. Il est du reste facile, en comparant cet embryon à un exemplaire normal, de se convaincre de la justesse de ce fait.

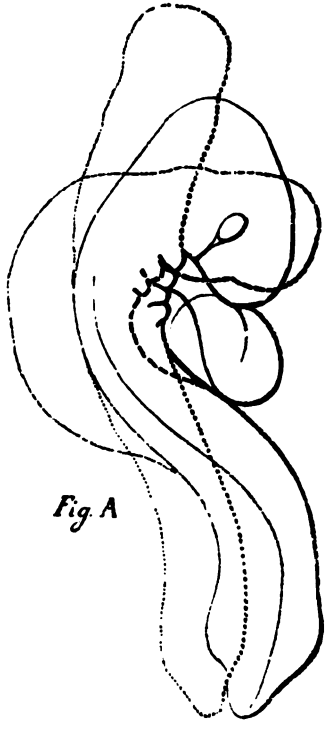


Représente les contours superposés de trois embryons. L'un d'eux est normal, les deux autres sont modifiés expérimentalement.

Digitized by Google

Nous pouvons conclure de cette expérience qu'une lésion capable d'arrêter le développement, c'est-à-dire la rapidité de la croissance, non seulement de la tête isolément, mais aussi de la partie cervicale de l'embryon, empêchera la flexion crânienne de même que la courbure du corps de s'effectuer; nous devons donc admettre que la courbure du corps est la conséquence d'une rapidité de croissance plus accentuée dans cette partie de l'embryon.

Pour pouvoir rendre évidentes les modifications dans la forme de l'embryon, consécutives à l'arrêt de développement du prosencéphale ou de la partie antérieure du corps, nous avons tracé un dessin mi-schématique représentant en traits continus le contour du corps d'un embryon normal, tandis que les contours des embryons modifiés sont rapportés sur le premier et indiqués par des points et des traits (fig. A).

La ligne pointillée indique les contours de l'embryon qui a subi un arrêt de développement de toute la partie antérieure du corps et montre l'absence de la courbure de celui-ci et de la flexion crânienne. La ligne qui est indiquée par de petits traits représente un embryon avec la lésion du prosencéphale; on remarque l'absence de la flexion crânienne et l'exagération de la courbure du corps.

Pourquoi maintenant l'arrêt dans le développement du prosencéphale, est-il suivi d'une exagération de la courbure du corps?

A cela nous ne pouvons répondre qu'en partie.

L'expérience nous apprend que cette exagération est la conséquence de l'augmentation dans la rapidité de croissance de la partie correspondante du corps embryonnaire. Quant à la rapidité de croissance elle-même, elle peut être soumise à l'influence du pouvoir nutritif inégalement distribué sur les différentes parties du blastème embryonnaire, et elle s'exprime par l'activité des cellules qui est d'autant plus grande que le pouvoir nutritif est plus accentué. L'activité des cel-

Digitized by Google

lules composant les différentes régions du blastème embryonnaire est en effet très différente, suivant la région et le temps. Elle peut croître, diminuer ou rester à l'état latent, déterminant par ce fait de nombreuses variations dans le temps et l'espace.

Si la cause primitive de l'activité des différents groupes de cellules qui composent le blastème embryonnaire échappe à l'investigation, on peut démontrer expérimentalement les différences dans l'activité cellulaire et leurs conséquences immédiates qui se traduiront par des modifications dans la forme embryonnaire.

Nous avons dit précédemment que l'arrêt du développement de certaines parties embryonnaires était suivi de l'exagération dans la croissance des parties qui les suivent immédiatement, étant donné que celle-ci n'est pas la même pour les différents blastèmes embryonnaires.

Cette assertion a été tirée d'une série d'expériences qui ont donné des résultats si remarquables par leur constance, qu'ils semblaient avoir la valeur d'une loi.

Voici en quoi ces expériences ont consisté :

En prenant pour base les faits tirés de l'embryologie, nous remarquons que les différentes parties du blastème embryonnaire se développent avec une rapidité très différente.

Comme His l'a déjà établi, la croissance de l'extrémité céphalique est la plus accentuée ; viennent ensuite la moelle et plus particulièrement la partie médullaire qui est en rapport immédiat avec la tête ; ensuite c'est la partie postérieure du tube médullaire et, plus tard seulement, les flancs qui au début se développent de pair, car ce n'est que plus tard que la croissance du flanc gauche prend le dessus sur celle du flanc droit.

Supposant ce fait admis, nous allons vérifier expérimentalement la loi qui régit l'exagération de croissance mentionnée plus haut.

Digitized by Google

Nous avons déjà dit que la lésion du prosencépale était suivie constamment de l'exagération de la courbure du corps de l'embryon. L'inspection, de même que l'étude d'une série de coupes de ces embryons nous ont appris que cette exagération n'est pas seulement apparente parce que l'extrémité céphalique est diminuée de volume, mais qu'elle est bien réelle et due à l'accroissement en masse du tissu qui forme cette partie de l'embryon. Il a été difficile de saisir quels sont les tissus ou les organes qui concourent le plus à cet accroissement, mais le fait, par lui-même était positif.

Cette expérience, à elle seule, ne serait pas décisive pour démontrer que l'arrêt de croissance d'une partie est suivi de l'exagération de croissance de l'autre partie, si de nouvelles expériences, avec la remarquable constance de leurs résultats, n'avaient fourni des faits à l'appui de l'assertion que nous venons d'émettre.

C'est ainsi que l'arrêt de développement de la partie supérieure du tube médullaire révèle une activité exagérée dans sa partie inférieure, laquelle a pour conséquence de rendre le développement de la partie postérieure de ce tube plus rapide que cela n'aurait lieu normalement. Le sillon médullaire se trouve alors complètement fermé et les replis latéraux du flanc se resserrent plus rapidement, ce qui contribue à donner la forme vermiculaire à un embryon opéré de cette manière.

Un autre fait du même genre se rencontre dans la rapidité inégale de la croissance des deux flancs de l'embryon, inégalité qui détermine la rotation de celui-ci autour de son axe longitudinal. Or cette inégalité dans la rapidité de croissance ne se manifeste pas dès le début du développement ; ce n'est qu'un fait postérieur et qui apparaît toujours à la même époque de l'évolution. Nous avons constaté ce fait, et nous avons pu le vérifier expérimentalement.

Nous avons déjà mentionné que la rapidité dans la crois-

Digitized by Google

sance des deux flancs est inférieure à celle du tube médullaire, que cette rapidité de croissance est égale pour les deux flancs à une certaine époque de la vie embryonnaire et que la différence dans la rapidité de croissance des flancs ne s'accentue que plus tard. Or, supposons que nous nous adressions à un embryon de poulet à une époque où la rapidité de croissance des deux flancs est égale, et que chez cet embryon nous produisions l'arrêt de développement de la partie postérieure du sillon médullaire ; la conséquence de cette lésion sera une augmentation dans la rapidité de croissance également répartie entre les deux flancs, vu qu'ils suivent immédiatement le tube médullaire dans l'intensité de leur croissance.

Chez un embryon ainsi opéré, on constate en effet dans la suite du développement, un accroissement plus considérable des deux flancs de l'embryon. Mais cela n'empêche pas la rotation de s'effectuer ; elle apparaîtra à l'époque normale, consécutivement à une nouvelle poussée de croissance en faveur du flanc gauche.

Mais supposons maintenant une autre alternative. Admettons que nous opérions un embryon de la même manière que le précédent, mais à une époque un peu plus avancée, juste au moment où le flanc gauche a acquis la rapidité de croissance nécessaire pour produire la rotation. Il se peut alors que la rapidité de croissance du flanc gauche devienne égale à celle de la partie atteinte du sillon médullaire et que, suivant la loi que nous avons mentionnée, l'augmentation de la rapidité de croissance se transporte sur la partie où l'intensité de la croissance est moindre, c'est-à-dire sur le flanc droit seulement. La conséquence de cette lésion sera une plus-value dans la rapidité de croissance qui se fera exclusivement dans le flanc droit et contrebalancera la prédominence normale du flanc gauche en empêchant la rotation.

En effet, la compression de la partie postérieure du sillon

Digitized by Google

médullaire chez un embryon au-dessous de 36 heures d'incubation, donc bien avant que la rotation s'effectue, a pour conséquence l'accroissement égal des deux flancs, sans que la rotation soit empêchée. A l'examen de l'embryon, quelques jours après l'opération, nous le retrouvons bien développé et couché sur son flanc gauche. Le tube médullaire porte dans la plupart des cas des traces visibles d'un arrêt dans le développement, arrêt caractérisé, soit par un développement incomplet de ce tube, soit par la non-réunion de ses rebords. Quelquefois aussi on remarque un arrêt dans le développement des métamères qui sont atrophiés à l'endroit de la lésion. Les flancs de l'embryon présentent au contraire un développement anormal, sous forme d'une hypertrophie prononcée, en sorte que la totalité de la partie postérieure du tronc semble être plus considérable par rapport au corps de l'embryon que ce n'est le cas normalement.

La compression, au contraire, faite dans les mêmes conditions, avec la même localisation, mais chez un embryon plus avancé en âge, chez un embryon au-dessus de 36 heures d'incubation, c'est-à-dire à l'époque qui se rapproche du moment où la rotation a lieu, aura pour conséquence l'absence de rotation de l'embryon autour de son axe longitudinal. Un nouvel examen de l'embryon ainsi opéré permet de constater qu'on a affaire à un embryon ordinairement bien développé, sans retard dans le développement. La partie médiane du corps porte dans la plupart des cas des traces visibles d'un arrêt de développement portant sur le tube médullaire ou sur les métamères.

Mais ce qui est plus remarquable, c'est que l'embryon garde sa position primitive en regardant franchement le jaune d'œuf par sa face ventrale. Cette anomalie dans la position est la seule qu'on observe chez des embryons opérés de cette manière ; la flexion crânienne de même que la courbure du corps se faisant normalement. Chose curieuse

Digitized by Google

et qui mérite d'être mentionnée, c'est que la veine omphalo-mésarrhaïque droite qui s'atrophie ordinairement chez des embryons normaux à une époque déterminée de la vie embryonnaire, persiste dans le cas qui nous occupe même au delà de cette époque.

Cette anomalie dans la position que nous avons réussi à combiner avec la dualité du cœur peut s'obtenir seulement à une certaine phase de la vie embryonnaire. Comme nous l'avons déjà mentionné plus haut, la lésion pratiquée sur des embryons au-dessous de 36 heures ne produit pas dans la suite du développement l'absence de la rotation ; l'expérience nous apprend que l'âge extrême auquel on obtient encore cette anomalie est un peu au delà de 48 heures d'incubation. Ceci nous porte à croire que bien avant que la rotation de l'embryon soit effectuée, le flanc gauche acquiert une rapidité de croissance prédominant sur celle du flanc droit, et que l'effet visible de cette augmentation dans la rapidité ne se manifeste que plus tard. Si donc nous augmentons la rapidité de croissance du flanc droit par la lésion médiane de la partie postérieure du corps à un âge où le flanc gauche a déjà acquis depuis quelques temps l'augmentation de croissance physiologique, il se peut alors que la rapidité de la croissance du flanc gauche prévale sur celle du flanc droit et qu'elle ait pour conséquence la rotation. La lésion médiane de la partie postérieure du corps chez des embryons au delà de 48 heures d'incubation est suivie constamment d'une rotation dans le sens normal ; mais cette rotation n'est jamais aussi franchement accusée qu'elle l'est normalement ce qui prouve que le flanc droit profitant plus que l'autre de l'addition de croissance peut contrebalancer en partie l'effet de la prédominence physiologique du flanc gauche.

Nous avons mentionné précédemment que chez les embryons qui présentent l'anomalie de position, déterminée par l'absence de rotation, la veine omphalomésarrhaïque droite

Digitized by Google

ne s'atrophiait pas. L'absence de l'atrophie de cette veine qui est concomitante avec l'exagération dans la rapidité de croissance du flanc droit nous semble prouver le rapport qu'il y a entre l'accroissement et la nutrition, car, en effet, beaucoup de faits du domaine embryologique nous démontrent qu'il y a une dépendance étroite entre l'intégrité vasculaire et l'intensité de la nutrition.

De ce que nous avons dit précédemment, il résulte que la rapidité dans la croissance du flanc droit est la plus inférieure à une certaine phase du développement. Si cela est vrai, la lésion du flanc droit qui possède la croissance la plus faible ne doit pas déterminer l'exagération de croissance d'aucune partie de l'embryon. Ce qui, en effet, se confirme expérimentalement.

Si à une époque où la croissance du flanc gauche prévaut sur celle du flanc droit (cette époque est au delà de 36 h. d'incubation; voir ce qui a été dit plus haut), nous produisons une compression linéaire de ce flanc dans le but d'arrêter son développement, nous trouverons dans la suite que cette lésion n'a aucun effet sur l'ensemble de l'embryon. Il apparaîtra parfaitement normal, avec toutes ses courbures bien déterminées, quoique la lésion puisse laisser des traces évidentes de son action par une modification locale du flanc droit. La lésion de ce flanc à une époque antérieure, par exemple au-dessous de 36 heures d'incubation, c'est-à-dire au moment où la rapidité de la croissance des deux flancs est égale, ne donne pas non plus d'effets visibles. La rotation ne se fera qu'à l'époque normale, vu que dans ce cas aussi, la rapidité de croissance des deux flancs étant égale, est en même temps inférieure à celle des autres parties composant le blastème embryonnaire.

En nous basant sur les expériences précédentes, nous avons considéré la loi de l'accroissement consécutif aux lésions de parties déterminées du blastème embryonnaire



Digitized by Google

comme établie expérimentalement, de même que celle qui concerne l'ordre dans lequel se fait cet accroissement. Nous la formulerons de la manière suivante :

*Étant donné, que la croissance des différentes parties du blastème embryonnaire est inégale, l'arrêt dans le développement d'une partie déterminée de l'embryon sera suivie constamment de l'exagération de la croissance dans les parties du blastème embryonnaire qui ont une rapidité de croissance inférieure à celle de la partie atteinte.*

Si faibles que soient les preuves qu'apportent nos expériences en faveur de la théorie mécanique de l'origine des formes, elles méritent pourtant d'être mentionnées à cause de leur nature expérimentale. Le champ d'expérimentation étant très restreint, nous sommes forcés de généraliser les faits, et de nous contenter de donner au moins quelques observations positives.

En effet, si dans les cas où par la voie expérimentale nous nous sommes proposé de confirmer la théorie mécanique, nous avons toujours trouvé une pleine confirmation de cette théorie, nous ne devons pas voir dans ces expériences un hasard de coïncidence, mais plutôt un contrôle expérimental des faits embryologiques, qui ont été le point de départ de la théorie.

Du reste, nous sommes loin d'avoir épuisé le champ d'expérimentation, ce n'est qu'un faible commencement, mais nous espérons que des recherches plus fructueuses viendront donner une base plus large à nos idées théoriques.

Nous terminons cette étude par une remarque touchant l'application de la loi que nous avons établie aux divers faits tératologiques.

Dans tous les faits de nature tératologique nous avons à distinguer :

1° La cause déterminant la monstruosité, et

2° L'effet de la cause qui sera exprimé dans le type tératologique par les modifications de l'ensemble de l'embryon.

Digitized by Google

La cause déterminante, indépendamment de sa nature, a pour effet d'arrêter le développement de la partie atteinte, c'est là l'effet direct de son action. A cet arrêt du développement peut s'ajouter l'exagération, dans la croissance d'une partie déterminée du corps embryonnaire, exagération caractérisée par la modification de la forme ou de la position.

Cette action d'accroissement qui peut être considérée comme un effet tardif est en rapport constant avec la localisation de l'arrêt dans le développement pour toutes les formes tératologiques produites jusqu'à présent et suit rigoureusement la loi que nous avons établie.

Ainsi l'hétérotaxie, l'acéphalie, l'omphalocéphalie, etc., permettent de reconnaître l'action combinée d'un arrêt de développement et d'une exagération dans la croissance, avec une localisation constante pour le même type tératologique, mais différente pour les divers types.

L'arrêt dans le développement d'une partie déterminée du blastème embryonnaire peut être le seul effet de la cause déterminante : ainsi la dualité du cœur en l'absence de toute complication.

Mais très souvent aussi les causes déterminantes peuvent s'associer et, de leurs effets réunis, il résultera une forme complexe, la plus fréquente en tératologie. Cette dernière circonstance s'explique facilement si nous admettons que la cause qui détermine les formes tératologiques chez les poulets réside dans la compression du blastème embryonnaire contre la coquille de l'œuf, compression qui dans ce cas, agit de la même manière que celle que nous produisons expérimentalement en provoquant un arrêt dans le développement des parties du blastème embryonnaire. Or, cette compression n'est jamais très localisée, elle s'étend toujours sur une surface plus ou moins étendue et peut, étant donnée l'inégalité de la surface du blastème embryonnaire, intéresser les parties éloignées en laissant intactes celles qui sont

Digitized by Google

intermédiaires; ce qui fait que les formes tératologiques accidentelles peuvent varier à l'infini, mais que toutes peuvent être rapportées à la combinaison de plusieurs formes tératologiques simples.

Pour justifier notre supposition que la coquille de l'œuf est la cause principale qui détermine les formes monstrueuses en provoquant l'arrêt du développement au moyen de la compression, nous rappelons les expériences de la plupart des tératologistes qui cherchaient par leur méthode à refroidir les œufs couvés à différentes époques et sous diverses températures, dans le but d'obtenir des formes tératologiques.

Que se passe-t-il dans un œuf couvé au moment où on le refroidit?

Cette question n'est venue à l'esprit d'aucun des tératologistes qui se sont servi de la méthode susmentionnée, et pourtant c'était peut-être de la solution de cette question que dépendait l'explication des faits.

Partant du point de vue que nous avons acquis dans le cours de nos expériences, à savoir que toutes les formes monstrueuses simples qui peuvent être provoquées par l'action mécanique sont consécutives à un arrêt de développement avec des localisations différentes, nous avons cherché à trouver cette cause dans l'évolution normale. Le fait que le refroidissement de l'œuf couvé a pour conséquence, dans la plupart des cas, de produire des troubles dans l'évolution, amenant des formes tératologiques diverses, prouve que ce refroidissement de l'œuf est une condition favorable aux productions tératologiques. Partant de cette idée, nous avons essayé de vérifier la chose.

Nous pratiquons rapidement une fenêtre sur un œuf couvé et nous l'exposons à la température basse de la chambre. Si au moment de l'ouverture de l'œuf, nous avons remarqué la position du jaune, nous verrons facilement que, à mesure que l'œuf se refroidit, le jaune se rapproche de plus en plus

Digitized by Google

de la fenêtre pratiquée dans la coquille. La couche du blanc qui le recouvrait devient de plus en plus mince, bientôt elle cesse d'exister et le jaune ne se trouve plus plongé dans le blanc de l'œuf; une des parties devient extérieure au blanc, comme le montre l'aspect dépoli de la membrane vitelline non humectée par la couche de l'albumine. Dans quelques cas, le jaune qui était éloigné de la fenêtre se rapproche tellement qu'il fait saillie en dehors. Fermons maintenant la coquille et remettons l'œuf dans la couveuse, nous verrons que le jaune reprendra petit à petit sa position primitive.

Ces expériences que avons faites toutes les fois que nous avons pratiqué l'ouverture de l'œuf nous prouvent que le refroidissement de l'œuf couvé favorise le rapprochement du jaune vers la coquille et consécutivement la compression du blastème embryonnaire qui occupe toujours la partie supérieure du jaune, contre la coquille de l'œuf. Si nous admettons, ce qui est facile à constater, que le blastème embryonnaire occupe les positions les plus variables par rapport à la partie culminante du jaune sur laquelle se portera le maximum de la compression, nous comprendrons pourquoi, dans les mêmes conditions de refroidissement des œufs couvés, nous obtiendrons les arrêts les plus variés du développement et consécutivement des monstres de formes diverses.

Ces expériences et beaucoup d'autres nous permettent de croire que notre méthode d'expérimentation ne se distingue de ce qui se passe habituellement non pas par la *nature*, mais par la *conscience* des modifications que nous apportons dans le développement.

---

Digitized by Google

## CONCLUSIONS

1° Il résulte de nos expériences que la dualité du cœur chez les embryons de poulet peut être obtenue expérimentalement par l'arrêt dans le développement des parties dans lesquelles la réunion a lieu; arrêt qui, expérimentalement, peut être obtenu par la compression au moyen d'un scalpel, mais qui, dans les cas ordinaires, doit se faire par la coquille de l'œuf. Cette compression ne peut jamais être localisée; elle intéresse dans la plupart des cas l'extrémité céphalique, ce qui explique la combinaison fréquente de la dualité du cœur avec d'autres formes tératologiques. Ce n'est que dans des cas rares que la compression étant de courte durée ne laisse pas de traces de son action sur l'extrémité céphalique déjà suffisamment résistante, et c'est seulement alors que la dualité du cœur reste isolée.

2° La fermeture de la gouttière pharyngienne et la réunion des blastèmes cardiaques sont des faits concomitants, mais indépendants l'un de l'autre. La réunion de la gouttière pharyngienne paraît être postérieure à la réunion des blastèmes cardiaques.

3° Les courbures normales du corps sont sous la dépendance de la rapidité de croissance inégalement répartie sur les différentes parties du blastème embryonnaire. L'arrêt de développement du prosencéphale empêche la flexion crânienne ; celui de la partie postérieure et médiane du tronc a pour conséquence l'absence de la rotation autour de l'axe vertical. La compression médiane de tout le corps de l'embryon empêche les courbures du corps de s'effectuer.

4° L'arrêt dans le développement d'une partie déterminée

Digitized by Google

de l'embryon est suivie d'une exagération dans la croissance de la partie du blastème embryonnaire qui suit immédiatement la partie lésée dans son intensité de croissance.

5° Les modifications dans les caractères physiques de l'amnios qui peuvent s'observer dans certains types tératologiques sont sous l'influence des causes générales qui modifient l'ensemble de l'embryon; cette membrane est la moins susceptible d'être modifiée et ne l'est qu'en dernier lieu. La destruction des deux extrémités de l'embryon, avant le développement de l'amnios, ne l'empêche pas de se développer et d'affecter avec le corps modifié des rapports normaux.

6° Le refroidissement de l'œuf couvé favorise le rapprochement du jaune d'œuf de la coquille et consécutivement la compression du blastème embryonnaire par cette dernière,

Ce travail a été fait dans le laboratoire d'embryologie de l'Université de Genève.

Digitized by Google

## INDEX BIBLIOGRAPHIQUE

AFANASIEFF. Bull. acad. Saint-Pétersbourg. T. XIII, 1869.
ASSAKY. Contributions à l'histoire du développement du cœur.
BALFOUR, FRANCIS. Traité d'embryologie et d'organogénie comparée.
BAER (von). Ueber Entwickelungsgeschichte der Thiere. Beobachtungen und Reflexionen. 1828-1837.
DARESTE, CAMILLE. Recherches sur la production artificielle des monstruosités.
—— Nouvelles recherches sur la production artificielle des monstruosités. Comptes rendus, T. LVII, 1863.
—— Recherches sur la dualité primitive du cœur et sur la formation de l'aire vasculaire dans l'embryon de la poule. Comptes rendus. T. LXIII, 1866.
DUVAL ET LABORDE. Recherches sur quelques points de physiologie chez l'embryon et en particulier sur le fonctionnement du cœur au moment de sa formation.
FORSTER ET BALFOUR. Éléments d'embryologie, traduit par le Dr Rochefort.
FOL ET WARYNSKI. Sur la méthode en tératogénie.
GASSER. Ueber die Entstehung des Herzens bei Vogelembryonen.
HIS. Unsere Körperform und das physiologische Problem ihrer Entstehung.
HENSEN. Beobachtungen über die Befruchtung und Entwickelung des Kaninchens und Meerschweinchens.
KLEIN. Wien. Sitzungsbericht, LXIII, 1871.
KÖLLIKER. Grundriss der Entwickelungsgeschichte des Menschen und der höheren Thiere. 1re et 2me éditions.
PANDER. Beiträge zur Entwickelungsgeschichte des Hühnchens im Eie. 1817, Würzbourg.
PANUM. Untersuchungen über die Entstehung der Missbildungen zunächst in den Eiern der Vögel.
REMAK. Entwickelung der Wirbelthiere. 1855.
ROUX. Beiträge zur Entwickelungsmechanik des Embryo.
SCHENK. Lehrbuch der Vergleichenden Embryologie der Wirbelthiere.
SCHROHE. Untersuchungen über den Einfluss mechanischer Verletzungen auf die Entwickelung des Embryo im Hühnerei. 1862.
SAINT-HILAIRE, ISIDORE GEOFFROY. Traité de tératologie.
WARYNSKI ET FOL. Recherches expérimentales sur la cause de quelques monstruosités simples.
WARYNSKI. Recherches expérimentales sur le mode de formation des omphalocéphales.

Digitized by Google

# ÉTUDE

SUR LES

# GÉPHYRIENS ARMÉS

OU

# ÉCHIURIENS

PAR

**Maximilien RIETSCH**
Professeur suppléant à l'École de Médecine et de Pharmacie de Marseille.

---

Avec les planches XVII à XXII.

---

Les propriétés si singulières de la trompe de la Bonellie me décidèrent, il y a plus de trois ans, à entreprendre l'étude histologique de cet organe ; j'ai résumé dans une communication à la Société philomatique de Paris (42) [1] les premiers résultats auxquels je suis arrivé. J'avais pu constater à l'occasion de ces recherches qu'il était assez difficile, il est vrai, mais non impossible, de se procurer dans le golfe de Marseille un nombre suffisant de *Bonellia minor* Marion, pour en entreprendre une étude détaillée ; c'est ce qui me décida à étendre mes observations sur ce curieux animal.

[1] Ce numéro, ainsi que les suivants placés dans les mêmes conditions, constitue un renvoi à l'index bibliographique placé à la fin de ce travail.



Digitized by Google

Je suis heureux de pouvoir remercier ici M. le professeur Marion, directeur de la station zoologique de Marseille, pour la complaisance constante avec laquelle il a mis à ma disposition les ressources de son laboratoire dans lequel a été fait ce travail.

Les Bonellies devaient être cherchées dans des pierres sous-marines qu'il fallait casser avec grandes précautions. Dans cette besogne assez pénible j'ai été aidé avec beaucoup d'habileté et de zèle par le patron pêcheur Armand Joseph. Nous avons rencontré deux fois dans ces pierres un *Thalassema Neptuni*, Gærtner, et j'ai profité de cette précieuse trouvaille pour étendre mes recherches à cet animal dont la structure n'était encore qu'incomplètement connue ; j'ai pu disposer aussi de quelques exemplaires alcooliques de Thalassème.

Comme le troisième type de ce groupe est suffisamment connu aujourd'hui, je traiterai dans ce qui va suivre toute la section des Géphyriens armés, en me servant principalement des travaux de Greef et de Spengel pour l'Échiure, dont je n'ai étudié que quelques points anatomiques avec des exemplaires alcooliques.

## HISTORIQUE.

Des trois types qui composent le groupe des Géphyriens armés, le genre *Thalassema* semble avoir été créé le premier par Gærtner ; il avait rencontré et observé l'animal sur les côtes de Cornwallis dans des fentes de rocher et l'avait appelé *Thalassema Neptuni*. C'est dans un mémoire de Pallas (37 ; p. 8 ; pl. 1, fig. 6, 1774) que nous trouvons les premières indications sur cette découverte de Gærtner. Les deux auteurs décrivent le ver comme se composant d'un corps cylindrique parsemé de taches, blanc antérieurement, brun rougeâtre en arrière, et d'une trompe jaunâtre très exten-

Digitized by Google

sible, pouvant se détacher spontanément et s'insérant sur le corps par l'intermédiaire d'un court entonnoir ; six à huit bandes longitudinales se dirigeraient de la bouche vers l'anus. Deux points brillants à reflets dorés sont signalés en arrière de la bouche, des deux côtés de la ligne médiane ventrale ; PALLAS, sans savoir si ces points représentent réellement des soies, les compare aux deux spicules qu'il avait observés dans la même région chez l'*Echiurus Pallasii*.

Dans le même travail, en effet, PALLAS décrit ce deuxième genre (37 ; p. 3 ; pl. 1, fig. 1-5) dont déjà il avait parlé dans un mémoire antérieur (36 ; p. 146 ; pl. 11, fig. 1-6, 1766). PALLAS avait découvert l'Échiure dans les sables des côtes de la Belgique ; il fait une description excellente de sa forme extérieure et de ses mœurs ; il a vu les deux soies antérieures « unguiculi genitales, » les deux anneaux incomplets formés par les soies postérieures « paleolæ » et composés, dit-il, le premier de 7, le second de 6 soies; ces deux anneaux distinguent l'Échiure du Thalassème. Il mentionne les muscles moteurs des soies, puis les papilles de la peau, « glandulæ mucifluæ, » disposées en rangées transversales, le « pannus musculosus » composé de fibres peu distinctes, intimement soudé à la « cutis » et plus mince au milieu du corps qu'aux deux extrémités. Dans le tube digestif il distingue un œsophage, un premier « ventriculus, » puis un second maintenu en place par une bride. Le reste de l'intestin est divisé en trois régions : intestin grêle, gros intestin et rectum. Les glandes anales, « ductus filiformes, » étaient jaunâtres, crispées en décembre ; mais en février il les vit « humore semi pleni ; » PALLAS suppose alors qu'elles servent peut-être d'oviductes. Du système vasculaire il ne semble avoir distingué que le vaisseau dorsal sur la partie antérieure du tube digestif, mais il ne l'interprète pas comme tel : « stria mollis crocea, pancreati aut hepati analogum viscus. » Les deux paires d'organes segmentaires, « vesiculæ genitales, »

Digitized by Google

étaient gonflées en novembre et décembre surtout « albissimo lacte ; » mais PALLAS ne vit pas les orifices par lesquels ces organes débouchent au dehors, et comme il avait à la même époque remarqué dans la cavité générale de quelques individus des « globulos innumeros » qu'on ne pouvait prendre que pour des œufs, tandis que les « vesiculæ lactiferæ » étaient réduites à l'état de petites bulles, il suppose que les « vesiculæ » servent à la formation des œufs qu'elles déverseraient ensuite dans la cavité abdominale ; la fonction qu'il attribue aux glandes anales est en accord avec cette opinion. La facilité avec laquelle l'Échiure perd sa trompe « lingua » n'avait pas échappé à PALLAS ; il crut devoir rattacher ce ver aux Lombrics sous le nom de *Lumbricus echiurus*, et il changea en même temps le nom du ver de GÆRTNER en celui de *Lumbricus thalassema*.

En 1780, O. FABRICIUS (10 ; p. 357) décrivit sous le nom de *Holothuria forcipata* un ver trouvé en Groënland dans l'estomac d'un poisson (*Cottus scorpio*) et qui ne semble avoir été qu'un Thalassème ou plutôt un Échiure privé de sa trompe.

MONTAGU (34) retrouva en 1813 le *Thalassema* de GÆRTNER sur les côtes de Devonshire dans un fond rocheux : le corps, dit-il, long d'un demi-pouce ordinairement, peut s'allonger de façon à acquérir parfois un pouce entier ; il présente des anneaux qui en arrière proéminent, et des stries longitudinales qui s'entrecroisent avec les anneaux. La trompe placée à l'extrémité antérieure du corps peut acquérir 3 ou 4 fois la longueur de celui-ci, mais se contracter aussi en un appendice très court, sans jamais cependant se rétracter dans la bouche ; dans le premier cas elle est presque plane, dans le second elle forme pour ainsi dire un canal qui commence à la bouche par un véritable entonnoir. La trompe sert à chercher les aliments et à favoriser les mouvements de translation de l'animal. Derrière l'orifice buccal sont placés

Digitized by Google

deux très petits « tentacula » qui même ne font pas toujours saillie à l'extérieur. La trompe est de couleur jaune, la partie antérieure du corps bleuâtre, sa partie postérieure blanc bleuâtre. MONTAGU nomma ce ver *Thalassema mutatoria* et le rangea à côté des Holothuries.

Le nom de *Thalassema* fut étendu d'une façon erronnée quelques années plus tard (1817) par RANZANI (41) à l'animal que G. BIANCHI avait nommé *Mentula cucurbitacea marina*, c'est-à-dire au Sternaspis, et la définition qu'il donne des Thalassèmes est évidemment inexacte : « Les Thalassèmes sont des Annélides munis de soies postérieurement près de l'anus, et antérieurement près de la bouche. »

Ce n'est qu'en 1821 que le troisième genre de notre groupe fut découvert sur les côtes de Sardaigne par ROLANDO (43) qui l'appella *Bonellia viridis*. ROLANDO décrit l'aspect extérieur, la forme si variable et les mœurs de ce singulier animal : il le place entre les Echinodermes et les Annélides. Pour comprendre quelque chose aux détails anatomiques fournis par cet auteur, il est nécessaire de dire d'abord qu'il retourna l'animal, c'est-à-dire qu'il prit la bouche pour l'anus, la trompe pour une queue ou appendice anal qui ne peut servir à la respiration, les glandes anales pour des glandes salivaires. D'après ROLANDO le système vasculaire se compose de deux troncs principaux, veine et artère, très rapprochés et occupant la ligne médiane ventrale ; à l'anus l'un des troncs communique avec un troisième vaisseau qui chemine sur un espace considérable le long de l'intestin, s'amincit peu à peu en avant, puis disparaît ; ce vaisseau intestinal reçoit un grand nombre de branches minces émises par les deux vaisseaux ventraux. Entre ces deux vaisseaux ROLANDO voit un cordon très étroit, transparent, gélatineux qu'il considère comme un filament nerveux se dirigeant de la bouche à l'anus ; ce cordon ne possède point de ganglion ni près de la bouche, ni dans le reste de son parcours ; il se

Digitized by Google

prolonge peut-être dans la queue, mais l'auteur n'a pas pu s'en assurer. Au milieu des viscères se trouve une vésicule fort allongée à paroi très mince, pleine d'une eau qui serait très transparente si elle ne contenait une foule de petits corpuscules blancs ; cette vésicule qui occupe les deux tiers de la longueur du corps, s'atténue en arrière dans un canal débouchant au dehors par une fente placée près de la racine de la queue ; au point où la vésicule se rétrécit en canal, elle porte un mince pédoncule qui se termine par des filaments très courts ce qui lui donne l'aspect d'un pinceau. La vésicule étant souvent vide et le pinceau en même temps plus petit, Rolando pense que ce sont là des organes reproducteurs, que les corpuscules blancs sont des œufs ; les Bonellies seraient donc hermaphrodites. Rolando me semble avoir décrit assez exactement l'organe segmentaire de la Bonellie ; il a même soupçonné jusqu'à un certain point les fonctions de cet organe, surtout si l'on tient compte du rôle que l'on attribuait jusqu'alors aux organes segmentaires de l'Échiure. Quant à la description du cordon nerveux et des deux vaisseaux ventraux, je ne puis me l'expliquer qu'en supposant que Rolando a fait ici la même confusion qu'entre la bouche et l'anus, c'est-à-dire que c'est le vaisseau ventral qu'il a pris pour un cordon nerveux, et qu'il a considéré comme deux vaisseaux distincts, veine et artère, les deux moitiés du tronc nerveux que l'on voit à droite et à gauche du vaisseau. Il m'est assez difficile d'après cela de partager l'admiration que Greef (20) professe pour le travail de Rolando et je serais plus disposé à pencher vers l'opinion exprimée au sujet de ce mémoire par de Lacaze-Duthiers (28 ; p. 50).

Rüppell découvrit dans la Mer rouge un ver qu'il fit ensuite connaître (1828) avec Leuckart (44) sous le nom d'*Ochetostoma erythrogrammon ;* ces deux auteurs donnèrent les caractéristiques suivantes pour le genre et pour l'espèce. Genre : corps allongé, membraneux, strié longitu-

Digitized by Google

dinalement, atténué antérieurement où il se prolonge en une trompe qui porte à sa base l'orifice buccal inerme ; partie postérieure du corps plus épaisse, sacciforme, anus terminal ; orifices génitaux situés près de la bouche. Espèce *erythrogrammon :* trompe jaune en dessous, verdâtre en dessus ; tronc couleur de chair à proéminences longitudinales d'un rouge cochenille plus ou moins foncé, tantôt apparentes, tantôt effacées ; extrémité caudale lisse. Longueur totale 3 à 6 pouces pour l'animal vivant, un pouce et demi pour l'exemplaire conservé dans l'alcool. Leuckart et Rüppell parlent d'un grand foie adhérent à la partie la plus étroite de l'intestin contourné en spirale ; est-ce le vaisseau dorsal qu'ils ont ainsi désigné, ou ont-ils eu affaire plutôt à un coagulum du liquide de la cavité générale comme le pense Greef (20 ; p. 17) ? Ce n'est pas là le seul point obscur de leur description ; car il n'est question nulle part des deux soies antérieures, quoique la figure jointe au texte (44, pl. 2, fig. 3) ne permette guère de douter qu'il s'agisse d'un véritable Thalassème ; d'un autre côté Rüppell et Leuckart font erreur évidemment en parlant de cinq ovaires : sacciformes, pendant librement dans la cavité abdominale et se réunissant en un seul canal pour déboucher au dehors par un orifice génital unique ; le sixième ovaire (organe segmentaire) a passé inaperçu et la conjonction de ces ovaires en un seul canal n'existe pas. Il est intéressant de citer la critique faite de ce nouveau genre par Max Müller (35 ; p. 16) : « At ne « id quidam hoc loco prætermittendum est, Leuckart et Rüp- « pell in describendo Ochetostomate minime comparationem « instituisse cum Thalassema et Echiuro, atque neglectis his « generibus novum genus Ochetostoma formasse, quod nisi « deficientibus spiculis duobus anticis et apertura genitali « singula a Thalassema non differe videtur. Nam quum Leuc- « kart et Rüppell unicum tantum Ochetostoma haberent, « cujus anatomiam, ut animal integrum servarent, haud sa-

Digitized by Google

« tis accurate se fecisse ipsi confitentur, non omnino nobis « negandum est, fieri potuisse, ut duo spicula illa anteriora, « quæ externe paululum tantum maximeque in cavum abdo- « minis prominere solent, transmitterent. Quæ res si ita se « habeant, quod sane conjecturam solam habeas velim, « Leuckartii animal haud novum genum Ochetostoma, sed « species tantum nova Thalassemæ appellandum sit. »

Cuvier (2 ; p. 243 et 244, 1830) redresse chez la Bonellie l'erreur de retournement commise par Rolando ; la queue devient « une trompe formée d'une lame repliée susceptible d'un extrême allongement et fourchue à son extrémité. » « Près de l'anus sont deux organes ramifiés qui pourraient servir à la respiration. Les œufs sont contenus dans un sac oblong qui a son issue près de la base de la trompe. » Les Thalassèmes ont une trompe non fourchue ; « on ne leur découvre aussi qu'un filet abdominal qui pourrait être nerveux. » « Les Thalassèmes proprement dits n'ont que deux crochets placés très en avant et l'extrémité postérieure n'a point de soies. » Cuvier pense que le *Th. mutatorium* de Montagu ne diffère peut-être pas du *Th. Neptuni* de Gærtner. Les Échiures sont caractérisés par quelques rangées transversales de soies à leur extrémité postérieure. Cuvier a donc été le premier à donner une définition précise du genre *Thalassema* et à le distinguer nettement du genre *Echiurus*. Tous deux avec le *Sternaspis* forment la famille des Thalassèmes à côté de laquelle les Bonellies constituent une famille distincte. Toutes deux font encore partie des Echinodermes sans pieds et sont éloignées des Annélides.

En 1841, Forbes et Goodsir (12, 13) publièrent un travail important sur notre groupe ; ils avaient reçu un grand nombre d'Échiures jetés par une tempête sur le sable de la côte Est de l'Ecosse à St-Andrews au Nord d'Edimbourgh ; ils eurent aussi à leur disposition un spécimen unique de *Thalassema Neptuni* provenant de Harvey (côte de Devon-

Digitized by Google

shire). Ces matériaux leur permirent d'entreprendre une étude détaillée, surtout pour l'Échiure. FORBES et GOODSIR semblent s'être fait une idée assez singulière de la trompe ; celle qu'avait décrite MONTAGU ne serait en réalité qu'une gaine très extensible et non rétractile ; la véritable trompe, non aperçue par MONTAGU, serait entièrement rétractile au contraire, dépourvue de tentacules, mais munie à son extrémité d'un rebord rouge foncé, ce qui ne peut s'appliquer qu'à la région antérieure de l'intestin. Les deux anneaux postérieurs de l'Échiure se composent chacun de 10 soies. Le tube digestif est divisé en pharynx, œsophage et intestin, celui-ci d'une grande longueur ; la description de son parcours est à peu près conforme à celle de PALLAS ; l'intestin collatéral est considéré comme un tronc veineux. Des filaments musculaires nombreux et minces relient le tube digestif aux parois du corps. L'intestin terminal, dans lequel débouchent les sacs respiratoires, est appelé cloaque et comparé à celui des Holothuries. Ces sacs respiratoires dont les auteurs donnent de bonnes figures (pl. 7, fig. 2 et fig. 5-10) sont très mobiles chez l'animal vivant, non ramifiés ; leur coloration rouge serait due à de nombreux vaisseaux contenus dans leurs parois. La surface des sacs est couverte d'entonnoirs insérés par une base étroite et garnis de cils à leur sommet élargi. FORBES et GOODSIR pensent que ces entonnoirs sont perforés de canaux dont ils ne peuvent cependant, au microscope, retrouver les orifices à la face interne des sacs ; ils pensent que par ces canaux une communication s'établit entre le milieu extérieur et la cavité abdominale; les fibres musculaires contenues dans les parois de ces sacs se trouvent mentionnées. Le système nerveux se compose d'un cordon abdominal, cheminant à la face ventrale jusqu'à l'extrémité postérieure et se continuant antérieurement avec un anneau qui entoure l'œsophage, de ce tronc se détachent de nombreuses branches latérales non symétriques qui se

Digitized by Google

perdent bientôt dans les muscles des téguments. Le cordon ne présente point de renflements ganglionnaires ; il devient ondulé quand le corps se contracte ; il est muni d'une gaine. Une artère chemine sur la face ventrale formant en avant deux anneaux autour du pharynx ; de l'anneau postérieur part un vaisseau dorsal qui va gagner la région postérieure du pharynx pour s'y réunir avec un vaisseau qui provient également du tronc ventral et qui a embrassé en se bifurquant la soie ventrale de droite (vaisseau neuro-intestinal de Spengel). Les anneaux péri-œsophagiens sont évidemment de trop, aussi bien que les ramifications vasculaires des glandes anales et celles des organes segmentaires (amas pigmentaires).

Immédiatement derrière les soies ventrales se trouvent deux orifices très petits, puis deux autres encore, à peu près à un pouce plus en arrière ; à ces orifices correspondent quatre sacs contenant les produits sexuels ; quand ces sacs sont gonflés ils prennent un bel aspect rouge dû aux vaisseaux de leurs parois. Le texte ne mentionne pas les entonnoirs vibratiles indiqués cependant dans les figures (fig. 2, 10 et 12) sous forme d'un appendice lobé. Forbes et Goodsir reconnurent qu'il y avait deux espèces de produits sexuels suivant les individus, que par conséquent les sexes sont séparés.

Le Thalassème de Montagu est identifié avec celui de Gærtner et reprend par conséquent son nom primitif de *Thalassema Neptuni* ; du reste l'organisation du Thalassème ressemble presque entièrement à celle de l'Échiure qui se distingue surtout par ses deux rangées de soies anales. Les genres *Thalassema*, *Echiurus*, *Bonellia*, *Sternaspis* constituent la famille des Thalassèmes que Forbes et Goodsir maintiennent dans les Échinodermes, tout en faisant ressortir ses liens de parenté avec les Annélides.

H. Milne-Edwards dans l'édition illustrée du Règne ani-

Digitized by Google

mal de CUVIER (33 ; 1840) en reproduisant le texte de cet auteur, l'accompagne de figures de la Bonellie qui confirment le redressement de l'animal opéré par CUVIER ; l'une de ces figures montre nettement les deux crochets antérieurs de la Bonellie ; quoique le texte n'en fasse pas encore mention. Les dessins indiquent l'aspect de l'animal, ses changements de forme et les principaux points anatomiques.

En 1847, DE QUATREFAGES (38, 39) qui évidemment n'avait pas eu connaissance du travail de FORBES et GOODSIR, publia son mémoire bien connu sur l'Échiure ; il en avait trouvé plusieurs exemplaires jetés par un violent coup de vent sur la plage sablonneuse de St-Vaast la Hougue. Par un hasard singulier ces 7 ou 8 individus manquaient tous de trompe, aucune trace de déchirure n'était visible à l'extrémité antérieure ; les soies postérieures semblaient former deux cercles complets ; on comprend donc que DE QUATREFAGES crut avoir affaire à une espèce nouvelle différente de celle de PALLAS.

L'auteur constate les deux crochets antérieurs servant à la reptation et un peu en arrière les orifices des organes génitaux ; le corps est garni de papilles proéminentes disposées en cercles ; mais ces indices d'annulation sont purement externes. Pour la première fois nous trouvons dans ce travail des indications précieuses sur la structure intime des organes. Les téguments se décomposent en une peau, une couche fibreuse et une enveloppe musculaire formée de deux assises, le raphé ventral a été vu, ainsi que le péritoine qui tapisse intérieurement la cavité abdominale ; vient ensuite une bonne description de la gaine des soies et de leurs muscles. DE QUATREFAGES a vu aussi le premier les soies de remplacement ; il y en a toujours au moins une en voie de développement à côté de la soie en fonction ; « quelquefois le « crochet seul est formé, et il est évident d'après cela que « la hampe ne se développe que postérieurement ; » l'accroissement basilaire n'avait donc pas échappé à l'auteur.

Digitized by Google

Enfin les soies sont composées de fibres longitudinales et marquées de stries transversales. Le tube digestif a été aussi beaucoup mieux étudié que par les investigateurs antérieurs; il se compose de deux parties : La première que DE QUATREFAGES appelle trompe se divise elle-même 1° en arrière-bouche ou pharynx, 2° en une portion moyenne plus large à plis transversaux (œsophage) et 3° en une portion postérieure plus large encore et striée longitudinalement (jabot); les parois de la trompe sont constituées par une muqueuse épaisse plissée et par une couche musculaire à fibres serrées. La deuxième partie du tube digestif ou l'intestin se compose 1° de l'intestin grêle assez court et à parois lisses, 2° du gros intestin de longueur considérable à boursouflures et à plis irréguliers, formant plusieurs circonvolutions et montrant tout le long de son bord interne une bande musculaire étroite, 3° du rectum plus grêle et à parois plus épaisses, plus résistantes, formant aussi quelques circonvolutions ; il se porte d'arrière en avant, puis retourne brusquement en arrière pour recevoir les cœcums avant de s'ouvrir à l'extérieur. Les parois intestinales sont constituées par une couche péritonéale externe, une couche muqueuse interne et deux couches musculaires intermédiaires, l'une transversale, l'autre longitudinale ; les fibres de ces couches sont espacées dans toute l'étendue du gros intestin.

DE QUATREFAGES ne mentionne pas les entonnoirs vibratiles des cœcums postérieurs ; mais il attribue très exactement leur couleur jaunâtre aux granulations pigmentaires de leurs parois ; celles-ci sont minces et se composent du péritoine et d'au moins une membrane propre parcourue par un réseau irrégulier; ces organes remplissent sans doute des fonctions respiratoires. DE QUATREFAGES a, à la vérité, décrit et figuré un système vasculaire un peu trop complet; mais il a reconnu les vaisseaux qui existent réellement, abstraction faite de ceux de la trompe, laquelle manquait à ses animaux;

Digitized by Google

il existe bien en effet : 1° un tronc abdominal, s'étendant d'une extrémité à l'autre de l'animal, sur la ligne médiane, au-dessus de la chaîne nerveuse, et prenant naissance antérieurement par deux troncs ; 2° un vaisseau dorsal placé au-dessus de l'intestin qu'il embrasse par un anneau en arrière de la trompe de l'auteur (en arrière du jabot) ; 3° un tronc intermédiaire partant de l'anneau péri-intestinal et rejoignant le vaisseau abdominal près des soies antérieures.

Comme tous les auteurs antérieurs DE QUATREFAGES considère comme des testicules (ou ovaires) les quatre organes segmentaires dont les entonnoirs vibratiles lui ont échappé; quoique n'ayant eu à sa disposition que des individus mâles, il pense que les sexes sont séparés; les spermatozoïdes sont décrits et figurés; enfin il y a encore quelques indications sur les parois de ces testicules qui se composent d'une enveloppe externe péritonéale et de deux couches de fibres musculaires entrecroisées, et qui de plus renferment encore des corps granuleux (pigment) que nous avons déjà rencontrés dans les cœcums postérieurs. DE QUATREFAGES décrit le cordon nerveux ventral comme un simple filet, mais au microscope il a cru y reconnaître des ganglions qui cependant n'étaient reliés entre eux que par un seul faisceau fibreux; ce cordon possède une enveloppe épaisse et blanche qui se continue sur les nombreux nerfs qu'il émet; il se bifurque antérieurement. L'auteur a même cru voir un anneau nerveux complet autour de l'œsophage, et en fait il est assez difficile de savoir ce qui devait exister réellement chez ces animaux qui avaient perdu leur trompe depuis quelque temps et étaient en voie d'en former une nouvelle.

DE QUATREFAGES après avoir rappelé que PALLAS et après lui SCOPOLI, GMELIN, BRUGUIÈRE, LAMARK, DE SAVIGNY et DE BLAINVILLE avaient rapporté les Échiurides aux Annelés, tandis que CUVIER les avaient rangés parmi les Rayonnés, énumère les raisons pour lesquelles il se rallie à la première

Digitized by Google

opinion. Comme les Siponcles doivent aussi cesser de faire partie des Rayonnés, comme il est difficile de les rapprocher d'un autre type d'Annelés que les Échiures, DE QUATREFAGES les considère comme des Échiures dégradés; il arrive ainsi à instituer le groupe des Géphyriens qui se rapprochent du type des vers, tout en étant sous certains rapports intermédiaires entre les vers et les Holothuries; ce groupe se compose des Siponculiens et des Échiuriens, ces derniers comprenant l'Échiure et le Sternaspe. « Peut-être faudra-t-il plus tard ramener à ce groupe, comme l'avait fait CUVIER, l'animal si singulier de la Bonellie. » Ce groupe a été conservé depuis en zoologie, et si aujourd'hui il tend à se scinder et si, grâce aux progrès incessants de la science, en embryogénie surtout, il devient difficile de maintenir plus longtemps réunis en un seul tout les Siponcles et les Échiures, l'institution des Géphyriens n'en a pas moins été des plus utiles.

Il est facile de voir par ce qui précède que le mémoire de DE QUATREFAGES constituait un très notable progrès et qu'il ne mérite en aucune façon les critiques si injustes qui lui ont été adressées par GREEF.

En septembre 1850, SCHMARDA (48) trouva dans le port de San Giorgio dans l'île de Lissa en Dalmatie, des Bonellies sur lesquelles il entreprit une étude qui, communiquée en 1851 à l'Académie des sciences de Vienne, ne parut qu'en 1852. SCHMARDA montre que ROLANDO a décrit la trompe pour une queue, ne faisant en cela que répéter CUVIER dont il connaissait cependant la publication (2; 1830, et 33; 1840), mais qu'il se garde bien de citer à ce sujet. La matière colorante des téguments est pour la première fois et après examen chimique par GOTTLIEB, considérée comme analogue à la chlorophylle des végétaux.

L'épiderme est formé de cellules cylindriques; au-dessous s'étend une couche réticulée composée de vaisseaux et de

Digitized by Google

fibres et contenant des cellules pigmentaires isolées ou agglomérées en organes glandulaires. Vient ensuite la musculature formée de fibres longitudinales et annulaires auxquelles s'adjoignent des fibres obliques dans la portion antérieure du corps.

Les soies sont bien décrites et figurées. SCHMARDA a vu et fait connaître les principaux faits se rapportant à l'intestin dont cependant il ne dessine pas bien les circonvolutions; il attribue à des lobes et lobules hépatiques, enveloppant la partie renflée du tube digestif, la coloration orange et l'aspect lobé de cette région intestinale. Les glandes anales sont des branchies ramifiées analogues à celles des Holothuries; leurs plus fins rameaux sont des cœcums fermés renflés en boutons; elles reçoivent l'eau extérieure; des vaisseaux se ramifient à leur surface. SCHMARDA ne s'est donc rendu compte que très incomplètement de la structure de ces organes; les entonnoirs vibratiles notamment lui ont échappé. Ce ne sont pas là les seuls organes respiratoires; ces fonctions sont encore remplies par les téguments du corps et de la trompe, grâce aux nombreux vaisseaux anastomosés qu'ils contiennent. Enfin les vaisseaux aquifères placés dans la couche moyenne de la peau et destinés à verser l'eau de mer dans la cavité générale du corps en s'y ouvrant, constituent un troisième appareil respiratoire; on conçoit que SCHMARDA n'ait pas pu bien mettre en place l'ensemble de ces vaisseaux aquifères purement imaginaires. En parlant des troncs vasculaires, SCHMARDA ne se montre pas moins prodigue pour la Bonellie : deux vaisseaux provenant des organes respiratoires (glandes anales) forment en se réunissant l'artère dorsale qui chemine sur la face concave de l'intestin envoyant des branches à celui-ci ainsi qu'à la peau; l'artère se déverse ensuite dans un vaisseau annulaire enveloppant la partie antérieure de l'intestin hépatique. De cet anneau part alors le vaisseau dorsal qui fournit bientôt une branche

Digitized by Google

ramifiée à la partie antérieure de l'intestin, puis se renfle en cœur artériel, munit de ses ramifications l'ovaire (organe segmentaire) et l'œsophage, et pénètre dans la trompe dont il occupe la ligne médiane. Les vaisseaux de la trompe sont exactement décrits sauf que Schmarda les enrichit encore d'un réseau capillaire s'étendant entre le tronc ventral et les deux latéraux. Les deux veines de la trompe se réunissent à la base de cet organe pour constituer le vaisseau ventral qui s'étend jusqu'à l'anus, recevant de nombreuses branches des téguments et de l'intestin, et formant dans sa région moyenne un cœur veineux; de celui-ci part un tronc volumineux qui chemine sur une portion de l'intestin et établit ainsi une communication entre le système artériel et le système veineux. Il y a un second système veineux intestinal formé de deux veines l'une ascendante, l'autre descendante, débouchant toutes deux dans l'anneau vasculaire et émettant des rameaux. Les planches représentent des réseaux vasculaires très fins (pl. V, fig. 11).

Le système nerveux est constitué par une chaîne ventrale à ganglions extrêmement distincts, reliés entre eux par un double cordon longitudinal; il en part de nombreux nerfs pairs pour les téguments et un grand filet impair qui se bifurque et se distribue à l'intestin; en avant la chaîne ventrale forme autour de l'œsophage un anneau avec ganglions sous et sus-œsophagien, ce dernier donnerait naissance à un filet médian cheminant sous l'artère de la trompe. Pour Schmarda l'organe segmentaire est l'organe fondamental de la reproduction; la poche même est l'ovaire, et l'entonnoir vibratil est le testicule. Enfin Schmarda crut voir un commencement de développement sur certains œufs contenus dans cet ovaire; Greef (20) pense qu'il ne s'agissait là que d'une désagrégation, et il peut en effet paraître douteux que la segmentation commence déjà à l'intérieur de la matrice. Enfin Schmarda trouve à la Bonnellie la plus grande ressem-

Digitized by Google

blance avec les Siponculiens, famille de transition entre les Échinodermes et les Vers.

SARS (46) donna en 1851 la description d'un Échiure qu'il avait trouvé en 1849 aux îles Lofoden et qui était certainement un *Echiurus Pallasii*. La même année FARRAN (11) fit connaître qu'il avait trouvé des Thallassèmes dans des pierres calcaires perforées de trous, lesquels avaient été sans doute creusés par des *Gastrochœna pholadia*.

DIESING dans son « *Systema helminthum* » (7; 1851) réunit notre groupe aux Siponcles pour en faire le sous-ordre des Proctucha, ordre des Rhynchodea; la sous-tribu des Rhynchelidea a pour caractères : « Proboscis in labium unum aut duo producta. Extremitatis caudalis exappendiculata. Anus in extremitate caudali; » elle comprend les deux genres *Ochetostomum* et *Bonellia*. Le *Thalassema Neptuni* Gært., le *Th. mutatoria* Mont. prennent les noms d'*O. Gærtneri*, *O. Mutatorium*, c'est-à-dire le nom du genre créé en dernier lieu. Le genre comprend en outre l'*O. erythrogrammon* LEUCK. et RÜP., et les deux espèces *O. Lessoni* et *O. Grohmanni*, trouvés le premier près de l'île de Borabora, le second près de Palerme. L'*Holothuria forcipata* de Fabricius (un Échiure probablement) devient la *Bonellia Fabricii*; les *B. viridis* et *fuliginosa* de ROLANDO complètent ce genre. Le genre *Lumbricus* de PALLAS est bien mentionné comme ayant fourni des éléments au genre *Ochetostomum*; mais je n'ai pas trouvé d'indication sur l'espèce *L. echiurus*. Les innovations de DIESING furent en somme loin d'être heureuses.

MAX MÜLLER (35) après une bonne critique du genre *Thalassema* se rallie à la caractéristique de CUVIER; puis donne quelques détails sur un Thalassème trouvé dans la vase près de Trieste qu'il appelle *Thalassema gigas*; il mesurait en effet un pied et demi à l'état vivant. La trompe est trilobée à l'extrémité, le corps couvert de petites papilles proémi-



Digitized by Google

nentes qui font défaut à la trompe; les téguments se composent d'une cutis, d'une couche musculaire transversale externe, d'une autre longitudinale interne; les deux soies ventrales possèdent une gaine, des soies de remplacement un peu différentes de forme, et des muscles moteurs analogues à ceux décrits par DE QUATREFAGES chez l'Échiure; derrière les soies deux petites papilles correspondent aux ovaires (une seule paire) jaunâtres et présentant une couche interne de fibres (musculaires sans doute) longitudinales et une couche externe de fibres transversales; la partie antérieure de ces ovaires est rétrécie et MULLER la croit exsertile. Au point de rétrécissement est inséré un appendice (entonnoir vibratile) qui extérieurement paraît perforé, mais l'auteur n'a pu trouver aucun orifice interne correspondant; la face interne des ovaires lui a paru glandulaire. En septembre ces organes étaient remplis d'œufs. Les glandes anales sont plus courtes et plus larges que chez l'Échiure; elles sont fixées par de nombreuses brides; toute leur superficie « creberrima villorum copia horret; » ces villi sont renflés à leur extrémité; mais MULLER ne pense pas que leur cavité soit en communication avec la cavité abdominale. L'auteur mentionne encore un Échiure chilien du Musée de Berlin.

En 1854, METTENHEIMER (32) trouva près de l'île Föhr un ver auquel il attribua plusieurs rangées de soies anales et qu'il nomma *Thalassema echiurus;* il est possible qu'il ne s'agisse là que de l'Échiure de PALLAS. La même année O. SCHMIDT (49) publia quelques observations sur la *Bonellia viridis* et sur l'*Echiurus vulgaris* (*E. Pallasii*); pour la première il confirma les indications de SCHMARDA, sauf pour les branchies anales qu'il considère comme des glandes.

J'arrive maintenant à un des mémoires les plus importants pour l'histoire des Géphyriens armés; c'est le travail si connu que H. DE LACAZE-DUTHIERS publia en 1858 (28)

Digitized by Google

sous le titre « Recherches sur la Bonellie (*Bonellia viridis*) ; » je n'en entreprendrai pas ici une analyse détaillée, car j'aurai fréquemment à revenir dans la suite sur cette étude magistrale. Je me contente à présent d'en indiquer les principaux résultats.

De Lacaze montra que l'organe segmentaire considéré jusque-là comme un ovaire (ou testicule) chez tous les Échiuriens, n'est en réalité qu'une matrice; l'appendice que Schmarda avait pris pour un testicule est un entonnoir vibratile servant à amener dans cette matrice les œufs flottants au milieu du liquide de la cavité générale, dans laquelle ils tombent en se détachant de l'ovaire; celui-ci occupe la région postérieure du vaisseau ventral placé lui-même au-dessus du tronc nerveux. De Lacaze a donc, chez la Bonellie, découvert le véritable ovaire des Échiuriens et a donné le premier l'interprétation exacte des fonctions de l'organe segmentaire; il n'y a plus eu ensuite qu'à étendre ces résultats aux autres types du groupe. Les œufs et leur mode de formation sont décrits. Le système nerveux ne se compose pas d'une chaîne ganglionnaire, comme l'avait dit Schmarda, mais d'un simple cordon. Il y bien un collier œsophagien, mais ce n'est point celui qu'avaient cru apercevoir divers auteurs antérieurs; car ce collier s'étend dans toute la trompe y compris les cornes. Les poches anales ramifiées et couvertes d'entonnoirs vibratiles sont réellement en communication avec la cavité générale; cette communication démontrée chez la Bonellie par de Lacaze, n'avait été que soupçonnée chez l'Échiure par Forbes et Goodsir. Enfin c'est aussi de Lacaze qui a donné pour la première fois une description exacte et complète du système vasculaire d'un Géphyrien armé; nous verrons plus loin à quel point ce système se ressemble chez les divers types du groupe.

Ce mémoire d'une si remarquable exactitude a donc fait faire un pas énorme à nos connaissances sur les Échiuriens;

Digitized by Google

sans doute, et grâce surtout aux progrès de la technique histologique, la science a encore fait depuis de nouvelles acquisitions; elle a pu surtout pénétrer plus avant dans la structure intime des organes; mais il n'y a rien eu à modifier aux précieuses indications fournies par DE LACAZE.

DIESING en 1859 (8; p. 54) donna une nouvelle classification de notre groupe, beaucoup meilleure que celle dont il a été question plus haut. Les *Sipunculidea baseostomata* comprennent les trois genres *Bonellia*, *Thalassema* et *Echiurus*. Le genre *Ochetostomum* reprend le nom de *Thalassema* et comprend les espèces *Th. Neptuni*, *Th. erythrogrammon*, *gigas*, *Grohmani*, *Lessoni* et *Pelzelnii* (nov. sp.) des Indes orientales. Le genre *Echiurus* comprend 8 espèces dont trois : *Gœrtneri* QUATREF., *Lutkeni* et *forcipatus* REINHARDT, doivent sans doute être confondues avec l'*E. Pallasii*. Des huit espèces de DIESING il n'en resterait donc que cinq : *E. Pallasii* GUÉRIN, *E. sitchaensis* BRANDT, *E. caraibicus* DIESING, *E. chrysocanthaphorus* POURTALÈS?, *E. chilensis* M. MULLER?.

Dans ses relations de voyage aux Philippines SEMPER (51; p. 419-420) mentionne simplement deux espèces de *Thalassema* dont le système vasculaire et tous les autres organes ressemblent à ceux de la Bonellie; ce genre serait à supprimer. Les organes sexuels des Thalassèmes sont très faciles à apercevoir sur le cordon nerveux ventral. Dans la cavité générale on trouve des produits sexuels à tous les degrés de développement; ce sont, suivant les sexes, des œufs ou des amas de spermatozoïdes. A l'état de maturité complète ces produits sont amenés dans les organes segmentaires, au nombre de 6 à 8, par l'intermédiaire des entonnoirs vibratiles qui se prolongent en une double spirale. La fécondation des œufs et leur développement semblaient avoir lieu dans ces organes segmentaires.

Dans son « Histoire naturelle des Annelés » (1865), DE

Digitized by Google

QUATREFAGES expose l'anatomie de tout le groupe des Géphyriens, et en indique la caractéristique. Cette classe est divisée en deux ordres d'après la présence ou l'absence des soies ventrales. Les Géphyriens armés à leur tour comprennent les trois familles des Sternaspidiens, Échiuriens et Bonelliens. La deuxième se compose du seul genre *Echiurus* avec les mêmes espèces que chez DIESING (8); la troisième famille réunit les genres *Thalassema* et *Bonellia*. Le premier possède sept espèces, dont deux nouvelles *Th. brevipalpis* et *Th. Peronii*, provenant d'une expédition française, sont brièvement décrites; les cinq autres sont des espèces de DIESING; mais le *Th. erythrogrammon* de ce dernier auteur redevient genre distinct annexe sous son nom primitif d'*Ochetostomum erythrogrammon*. Enfin le genre *Bonellia* comprend deux espèces : *B. viridis* et *B. fuliginosa*.

Une découverte importante fut faite en 1868 par KOWALEVSKY, c'est celle du mâle de la Bonellie (26 et 1). DE LACAZE avait cherché en vain des individus de *Bonellia viridis*; il n'avait pu non plus découvrir aucun indice d'hermaphroditisme sur les individus femelles très nombreux qu'il avait eus à sa disposition ; un détail intéressant cependant ne lui avait pas échappé : « Un Helminthe que je n'ai pas déterminé, vit « en parasite dans le tube digestif de la Bonellie. Il occupe « surtout la portion la plus voisine de la bouche et souvent « je l'ai vu entrer, sortir par cet orifice, rester dans les re- « plis de la trompe, mais sans jamais s'éloigner de l'animal « qui lui donne asile. Presque toutes les Bonellies présen- « taient ce parasite, et quelques-unes en grand nombre. » KOWALEVSKY retrouva et donna la véritable interprétation de ces parasites. L'illustre naturaliste russe rencontra en 1868 à l'île Cherso près Trieste un grand nombre de Bonellies; dans leur organe segmentaire, entre l'entonnoir et l'orifice externe, il retrouva ces Planaires parasites, tous mâles ; leur nombre variait entre 2 et 7 ; ils se distinguaient par une

Digitized by Google

bande blanche qui fut reconnue pour un sac plein de filaments spermatiques ; quelques traits de leur organisation rappellent ceux de la Bonellie femelle. Kowalevsky donna ensuite de cet organisme une description sur laquelle nous reviendrons plus loin.

Pendant un séjour ultérieur à Rhodes il put encore se convaincre que le mâle de la Bonellie est un animal planariforme de 1 ½ à 2 mm. de longueur qui a son siège dans l'organe sexuel femelle entre l'entonnoir et l'orifice externe. Ces nouvelles observations furent communiquées au troisième congrès des naturalistes russes à Kiew (26).

Dans ce même congrès Kowalevsky (27) donna quelques détails anatomiques sur un Thalassème à trois paires d'organes segmentaires : les glandes anales sont de longs tubes étroits couverts d'entonnoirs vibratiles tout à fait semblables à ceux décrits chez la Bonellie par M. de Lacaze. Pour étudier le développement Kowalevsky eut recours à la fécondation artificielle qui réussit toujours. L'œuf se segmente et quand la cavité de segmentation s'est formée, le blastoderme composé d'une seule assise cellulaire se trouve refoulé en un point ; ce refoulement devient le tube digestif, son orifice se change en bouche ; la partie postérieure de l'embryon s'allonge et il prend la forme de la larve de Lovén. Kowalevsky avait déjà trouvé antérieurement des larves semblables à Messine et à Naples ; mais il n'a pu suivre les métamorphoses ultérieures.

En 1872 Greef commença une série de publications sur le groupe des Échiuriens qui se terminèrent en 1879 par un travail d'ensemble accompagné de planches (16-20). Je n'en entreprendrai pas ici l'analyse, car il en sera question fréquemment dans les chapitres suivants ; je dirai seulement qu'à côté de faits nouveaux intéressants ces publications renferment aussi de nombreuses erreurs et lacunes. Dans ses deux premiers mémoires (16, 17) Greef fit connaître une

Digitized by Google

espèce nouvelle, le *Thalassema Baronii* qu'il avait trouvée aux îles Canaries, et quelques faits nouveaux sur l'organisation de l'*Echiurus Pallasii*, notamment la troisième couche musculaire interne des téguments ; comme chez la Bonellie le tronc nerveux ventral est un simple cordon, et non une chaîne ganglionnaire ; comme chez la Bonellie le collier œsophagien s'étend à travers toute la trompe.

Dans une troisième publication (18) GREEF montre qu'il n'y a aucune parenté à établir entre les Échiuriens et les Échinodermes ; en même temps il élève des doutes sur l'interprétation, comme mâles de la Bonellie, des parasites planariformes trouvés par KOWALEVSKY à l'entrée de l'organe segmentaire.

Cette découverte avait cependant été confirmée deux ans auparavant au laboratoire de zoologie marine de Marseille, comme le fit connaître CATTA (1) qui communiqua en même temps les intéressants résultats d'observations faites par MARION : « Une Bonellie de très petite taille (*Bonellia minor*, « Marion) contenait aussi des mâles parasites ; mais ceux-ci « portaient vers l'extrémité antérieure et du côté ventral « deux longs crochets qui se recourbaient brusquement pour « se diriger en arrière. » Ces faits fournissaient un nouvel et important appui à l'interprétation de KOWALEVSKY.

Une autre confirmation fut bientôt apportée par VEJDOVSKY. Cet auteur avait étudié en 1877 à Trieste la formation des œufs et l'organisation du mâle de la Bonellie ; il publia l'année suivante ce travail (55).

SELENKA fit paraître bientôt après une nouvelle note sur le même sujet (50).

Enfin SPENGEL (53) se livra à une étude approfondie du mâle de la Bonellie, de la formation des œufs et du développement. J'aurai occasion d'analyser plus loin ces différents mémoires. J'en dirai autant du deuxième travail si minutieux de SPENGEL (54) sur les Échiuriens (1880), concernant uniquement l'organisation de l'*Echiurus Pallasii*.

Digitized by Google

HATSCHEK (22) ne tarda pas à faire connaître l'embryogénie du même animal, sur laquelle SALENSKY (45) avait déjà fourni des données quelques années auparavant.

La même année RICHARD VON DRASCHE (5) publia une courte note sur une nouvelle espèce, l'*Echiurus unicinctus*, en insistant surtout sur la structure des organes segmentaires dont les entonnoirs, comme ceux de certains Thalassèmes, se continuent en deux prolongements contournés en spirale. Un peu plus tard le même auteur fit paraître une étude un peu plus détaillée sur le même animal et sur un Thalassème (6).

DANIELSSEN et KOREN (3) trouvèrent dans les mers du Nord plusieurs Géphyriens nouveaux fort intéressants ; ils en rangèrent trois dans les G. armés : *Hamingia arctica* et *Saccosoma vitreum* sont placés dans la famille des Bonelliens ; *Epithetosoma norvegicum* devient le type d'une famille nouvelle.

RAY-LANKESTER (1881, 30) trouva avec BLOOMFIELD de nombreux *Thalassema Neptuni* dans les galeries creusées au milieu de pierres siliceuses rouges (non calcaires) par des *Gastrochæna ;* ces rochers sont atteints par les marées hautes. Il insiste surtout sur la présence de l'hémoglobine et d'un autre pigment tout à fait différent, et donne quelques détails sur le système vasculaire, les glandes anales et les organes segmentaires.

HORST fit connaître la même année (24 et 25) une nouvelle espèce d'*Hamingia* munie d'une courte trompe ; il décrit un intestin collatéral se terminant en arrière par une gouttière vibratile, et un système vasculaire tout à fait semblable à ceux de la Bonellie et de l'Échiure.

En 1883 SLUITER (52) publia un mémoire fort intéressant sur un Thalassème trouvé à l'île Billiton ; il l'identifie avec le *Th. erythrogrammon* de LEUCKARDT et RÜPPELL ; mais combat l'opinion de VON DRASCHE (6) qui a considéré ce dernier comme identique avec le *Th. Moebii*. SLUITER a donné de l'organisation de ce Thalassème une description détaillée sur laquelle j'aurai occasion de revenir.

Digitized by Google

VEJDOVSKY dans une monographie du *Sternaspis* (56; 1882) avait donné aussi des indications sur la formation des soies, sur la structure du tronc nerveux, et sur la formation des œufs chez *Thalassema gigas*.

Je dois mentionner ici l'embryogénie du *Sipunculus nudus* par HATSCHEK (23; 1883). Le savant naturaliste autrichien pense qu'avec les données acquises sur le développement et l'organisation des Siponculiens et des Échiuriens, il n'est plus possible aujourd'hui de maintenir la réunion de ces deux groupes comme classe des Géphyriens; ils se rattachent bien tous deux aux Annélides, mais ces deux liens de parenté sont tout à fait indépendants l'un de l'autre : les Siponculiens dérivent des types primitifs non segmentés qui ont donné naissance aussi aux Chétognathes, aux Mollusques et aux Annélides vrais, tandis que les Échiuriens se rattachent aux formes plus élevées de ces derniers.

EISIG (9; 1883) communiqua quelques observations sur la grande extensibilité de la trompe de la *Bonellia viridis*; à l'état de contraction elle mesure tout au plus quelques pouces, tandis qu'elle peut atteindre en extension jusqu'à 1 m. $^1/_2$. Des Ascidies composées furent arrachées de leur support et transmises à la bouche par la gouttière vibratile de la trompe qui se fermait au-dessus de ces bouchées.

LAMPERT fit connaître la même année (29) quelques espèces nouvelles de Thalassèmes; la majorité de celles qu'il a examinées montraient les entonnoirs vibratiles de leurs organes segmentaires prolongés en deux longs demi-canaux ciliés et contournés en spirale. Chez beaucoup d'espèces la musculature longitudinale est divisée en faisceaux distincts; ce caractère et le nombre des faisceaux servent de base à une caractéristique des espèces.

RAY-LANKESTER en examinant de nouveaux exemplaires d'*Hamingia arctica* (31) trouva que cet animal possède une trompe analogue à celle du Thalassème, mais se détachant

Digitized by Google

très facilement. Les corpuscules rouges de la cavité générale contiennent de l'hémoglobine. Le mâle nain est analogue à celui de la Bonellie et possède deux fortes soies ventrales qui manquent à la femelle. Ce c'est qu'exceptionnellement qu'on ne trouve qu'un organe segmentaire comme chez la Bonellie; ordinairement il en existe deux.

En février 1884 j'ai moi-même publié une courte note sur les caractères différentiels des deux Bonellies, *viridis* et *minor*, et sur la structure histologique de la trompe de cette dernière (42).

## Caractères extérieurs, Mœurs et Habitat.

Dans le groupe des Géphyriens armés il y a à distinguer trois types principaux ; j'ai pu observer vivants des *Bonellia minor* et des *Thalassema Neptuni* ; quant à l'*Echiurus Pallasii*, je n'ai eu à ma disposition que quelques exemplaires conservés dans l'alcool que mon excellent ami R. Kœhler a bien voulu mettre à ma disposition.

*Bonellia minor*. La forme extérieure si singulière de la grande Bonellie est bien connue surtout depuis la description et les figures de H. de Lacaze. La *Bonellia minor* lui ressemble entièrement ; elle est seulement de taille beaucoup plus petite et de couleur verte un peu plus foncée. Le corps chez les individus moyens n'a guère qu'un centimètre de longueur ; souvent il est plus petit ; rarement je l'ai vu dépasser 1 cm. $^1/_2$ ; une seule fois il atteignait 3 cm. Ce corps est un cylindre un peu plus long que large ; mais il peut se contracter en boule ou s'allonger notablement. Dans ce dernier cas il est ordinairement renflé en une de ses régions : souvent aussi il présente deux ou trois renflements séparés par des parties étranglées et il offre alors un aspect moniliforme. Il est marqué de nombreux sillons transversaux qui ne m'ont

Digitized by Google

pas paru former des anneaux complets et réguliers, et de stries longitudinales plus irrégulières encore, de sorte que la surface du corps, à l'état de contraction surtout, apparaît divisée en petits champs proéminents plus ou moins quadrangulaires constituant des papilles. Sur la face ventrale, un peu en arrière de la bouche, on remarque deux crochets, entre lesquels passe une bande un peu plus claire que le reste du corps ; elle se prolonge jusqu'à l'extrémité postérieure. Celle-ci est ordinairement atténuée en pointe mousse ; elle peut être invaginée à l'intérieur du corps jusqu'au tiers environ de la longueur totale de celui-ci ; je ne puis dire si elle fonctionne alors comme une ventouse qui fixerait l'animal au fond des trous qu'il habite ; mais je le crois.

Ce qui frappe surtout chez la Bonellie c'est sa trompe ou lobe céphalique. Elle commence à l'entonnoir de la bouche qui s'ouvre ventralement pour se transformer en une longue lame ; ses bords latéraux sont infléchis en bas de façon à constituer une gouttière dont la face concave est marquée de stries transversales. A son extrémité la trompe se bifurque en deux cornes qui se dirigent à droite et à gauche presque perpendiculairement à l'axe du lobe céphalique ; antérieurement, un angle rentrant marque leur ligne de séparation. A leur face ventrale la gouttière se continue, en s'effaçant graduellement, jusqu'à l'extrémité latérale qui est une pointe mousse infléchie en dedans. Les cornes ne sont pas droites, mais forment un arc convexe en avant, concave vers le corps de l'animal ; elles sont notablement plus courtes que l'axe de la trompe ; mais il est bien difficile de donner des dimensions précises pour ces différentes parties ; elles sont en effet extrêmement extensibles et contractiles. Dans un cas l'axe pouvait s'allonger en un fil assez étroit de 20 cm. et plus de longueur ; contracté il ne mesurait plus que 10 à 12 mm. et était alors un peu plus long que le corps ; les cornes sont moins extensibles.

Digitized by Google

Place-t-on dans un cristallisoir avec de l'eau de mer une *Bonellia minor* fraîchement capturée, on la voit bientôt allonger sa trompe ; les cornes s'aplatissent en une mince lame appliquée par le dos sur le fond du verre ; elles s'avancent en glissant. Le bord antérieur très mince soulève les petites particules qu'il rencontre et les amène sur la lame où les mouvements des cils les charrient vers l'axe de la trompe et de là vers la bouche. Les cornes rencontrent-elles un objet plus volumineux, elles passent par-dessus en glissant et en le palpant, et on voit alors de petits mouvements ondulatoires courir le long de leur bord antérieur. La trompe suit naturellement ce mouvement en s'étirant, la gouttière tournée en haut, et elle peut prendre ainsi un allongement énorme. Le corps de l'animal peut rester longtemps immobile, la trompe explorant le terrain de tous côtés ; quand il se déplace on le voit s'animer de mouvements péristaltiques ; mais la cause principale du déplacement paraît être la trompe qui le traîne pour ainsi dire à sa suite. Vient-on à toucher la trompe étalée elle se contracte brusquement, puis se tord souvent sur elle-même en spirale ; on voit alors quelquefois les cornes s'enrouler autour de l'axe.

Si l'on place dans le cristallisoir une des pierres perforées dans lesquelles on trouve la *Bonellia minor*, on voit l'animal palper cet objet avec les cornes dont la face dorsale antérieure s'applique étroitement sur la pierre et en suit toutes les anfractuosités ; si dans cette exploration il rencontre un trou à sa convenance les cornes fixées servent de point d'appui à la trompe qui se contracte et attire tout le corps ; celui-ci peut même se trouver soulevé plus ou moins dans l'eau. La Bonellie pénètre dans son refuge la trompe la première, quelquefois aussi à reculons ; en plaçant dans le cristallisoir des tubes de verre, c'est surtout de cette dernière façon que je voyais les animaux y entrer. Une fois qu'elle s'est ainsi mise à l'abri, la Bonellie envoie bientôt sa trompe en explo-

Digitized by Google

ration ; l'axe s'étend alors souvent à de grandes distances en ligne droite, ou bien il forme un angle brusque vers son milieu, les cornes étant fréquemment étalées à la surface de l'eau. J'ai trouvé parfois la trompe enroulée plusieurs fois comme un ruban autour de la pierre habitée.

Évidemment cet organe sert à la préhension des aliments, à la locomotion, au tact et aussi à la respiration. Si on le coupe dans le voisinage de la bouche, la Bonellie ne résiste pas longtemps à cette mutilation ; il n'en est plus de même si on laisse un moignon plus long, tout en enlevant complètement les cornes ; la plaie alors se cicatrise bientôt et l'animal peut continuer à vivre. Je n'ai pas eu occasion de prolonger assez longtemps l'expérience pour voir les cornes se reformer ; mais je pense que cette régénération doit se faire. Je l'ai observée directement en ne coupant que l'une des cornes ; puis il m'est arrivé de trouver des animaux qui possédaient des cornes très courtes et étroites avec une trompe et un corps relativement très développés.

Les Bonellies changent assez fréquemment de lieu de refuge quand on les tient en captivité ; j'en ai pu conserver pendant six semaines à deux mois.

Quant aux caractères extérieurs, mœurs et habitat de la grande Bonellie, je ne puis que renvoyer à la description si minutieuse de DE LACAZE (28) ; on verra qu'il y a concordance parfaite entre les deux espèces.

On sait que les *Bonellia viridis* et *B. minor* ont été trouvées surtout dans la Méditerranée. La première a été prise sur les côtes de Provence, aux Baléares, en Corse, en Sardaigne et près de Gênes, à Naples, à Trieste et sur les côtes de Dalmatie, à Cherso, etc. Elle n'est cependant pas localisée dans la Méditerranée ; KOREN en a trouvé des exemplaires, rares il est vrai, sur les côtes de Norwège, à des profondeurs de 50 brasses ; elle n'a pas été rencontrée plus au Nord que Bergen (3).

Digitized by Google

La *B. minor* a été signalée à Naples et à Marseille ; dans cette dernière localité elle a toujours été pêchée dans les fonds coralligènes à une profondeur de 30 à 35 m. à peu près, entre les îles de Jarre et de Riou, plus rarement au sud du château d'If ; on la trouvait dans les Melobesia encroûtées que ramenait le filet. Deux exemplaires de grande Bonellie ont été pris, l'un dans le port de Frioul entre les îles Pomègues et Ratonneau, l'autre dans la calangue de Morgilet au nord de cette dernière île.

*Thalassema Neptuni*. Le *Thalassema Neptuni* est beaucoup plus rare ; je n'en ai rencontré que deux individus dans des pierres (Melobesia encroûtées) provenant des fonds coralligènes au pourtour des prairies de zostères (îles de Jarre et Pomègues). Mais grâce à l'obligeance de M. le professeur Pouchet et de M. Chabry j'ai pu disposer aussi de quelques exemplaires trouvés à Concarneau.

Au moment où on retire l'animal de la pierre perforée où il se cache, son corps est entouré d'une couche épaisse de mucus incolore, visqueux et tenace. Le corps (fig. 92, Pl. XXI) mesure à peu près 2 cm. de longueur sur 5 mm. de largeur : il est cylindrique, terminé en pointe en arrière et un peu atténué en avant où il se continue dans la trompe. La peau est encore marquée de sillons transversaux et longitudinaux qui déterminent par leur entre-croisement des champs ou papilles bien plus marquées dans la région postérieure du corps ; dans la région antérieure ces papilles s'effacent graduellement sans cependant disparaître. Vers le milieu du corps, la peau est un peu transparente, de sorte que l'on voit vaguement les viscères à l'intérieur du corps ; elle est plus opaque en arrière où elle prend une teinte blanche, tandis que l'ensemble du corps est de couleur gris clair avec une nuance plus foncée, presque bleuâtre vers l'extrémité antérieure. Le corps est extensible et peut aussi devenir moniliforme.

Digitized by Google

A la face ventrale, un peu en arrière de la bouche, on voit deux petits crochets jaunes, recourbés (fig. 94) ; les orifices des organes segmentaires ne sont que difficilement visibles à l'extérieur.

Comme chez la Bonellie, la trompe commence à l'entonnoir de la bouche ; elle est relativement plus charnue, plus épaisse, moins longue. L'entonnoir s'ouvre aussi en une gouttière à bords frangés (fig. 93) qui se continue jusqu'à l'extrémité antérieure atténuée en pointe mousse. A l'état d'extension au contraire la partie antérieure de la trompe s'étale en une lame (fig. 92). La face ventrale concave est marquée, comme chez la Bonellie, de stries transversales. La couleur de la trompe tranche nettement sur celle du corps, elle possède une teinte jaune un peu rosée. A l'extrémité antérieure au bout de la gouttière on aperçoit une tache orangée qui m'a paru bilobée. A la loupe on distingue encore deux filaments longitudinaux latéraux (branches du collier) cheminant à quelque distance des bords externes et venant converger vers la tache pigmentaire que je viens de signaler. La trompe est très extensible, quoique moins que chez la Bonellie ; elle peut atteindre plus de trois fois la longueur du corps et se rétracter jusqu'à n'occuper plus que le quart de la même longueur ; en tourmentant l'animal il la replie sur elle-même et l'enroule de façon à ramener vers la bouche l'extrémité antérieure. Le lobe céphalique est encore chez le Thalassème le principal organe de locomotion ; mais, contrairement à la Bonellie, c'est par la face ventrale que j'ai vu l'animal l'appliquer et la faire glisser sur le fond du cristallisoir ; le corps joue dans la locomotion un rôle plus actif que chez la Bonellie, et il est évident que le Thalassème est moins sédentaire, plus alerte ; ses téguments aussi m'ont paru moins délicats, plus résistants. Il se tient souvent (Ray-Lankester) dans les cavités des pierres, dans les perforations creusées par les *Gastrochæna*.

Digitized by Google

On l'a trouvé en Angleterre sur les côtes de Devonshire, à Concarneau, à Marseille. D'autres espèces vivent dans le sable (Sluiter) ; le genre *Thalassema* en possède plusieurs en effet et son extension géographique est fort grande ; en dehors des localités déjà citées pour le Thalassema Neptuni, il a été trouvé aux Canaries (Greef), à Trieste (M. Muller), dans la mer Rouge (Ruppell), à la Réunion (Körbl), à St-Maurice (Mœbius), à Billiton (Sluiter), à Manille (Martens), aux Philippines (Semper), au Brésil (Fritz Muller), etc.

*Echiurus Pallasii*. Mes observations ont été beaucoup plus restreintes sur l'Échiure de Pallas dont l'étude a été faite récemment d'une façon très détaillée par Spengel et Greef ; je n'ai pas eu du reste à ma disposition d'exemplaire vivant. Il possède encore deux crochets ventraux en arrière de la bouche. Sa trompe en gouttière est la continuation de l'entonnoir buccal ; elle se distingue par un bourrelet saillant sur la face ventrale près de la bouche, et par son extrémité antérieure tronquée transversalement et non atténuée en pointe comme chez le *Thalassema Neptuni* ; mais cette dernière disposition n'est pas caractéristique pour le genre Echiure, puisqu'elle existe aussi chez certains Thalassèmes (*Th. Moebii* et *Th. erythrogrammon*, d'après les figures de Greef (20) et de Sluiter (52 ; pl. 3, fig. 1).

Le corps est couvert de papilles plus espacées que chez le Thalassème et la Bonellie, et disposées en anneaux transversaux comprenant les uns de petites papilles, les autres moins nombreux des papilles notablement plus grandes. Ce qui caractérise l'Échiure, ce sont les soies anales disposées chez l'*Echiurus Pallasii* en deux cercles interrompus ventralement dont l'antérieur comprend ordinairement 7 soies et le postérieur 6. Sa taille est beaucoup plus grande que celle des animaux précédents ; il mesure à peu près 8 à 12 cm. de longueur, dont 2 à 3 cm. pour la trompe qui est relativement moins développée que chez le Thalassème et la Bonellie.

Digitized by Google

Il est aussi moins sédentaire et habite dans la vase, dans laquelle il se creuse des galeries qu'on ne peut atteindre qu'à marée basse.

L'*Echiurus Pallasii* a été trouvé sur les côtes de Normandie, de Belgique, d'Écosse, de Norwège, etc.; il est très abondant à Norderney. D'autres espèces d'Échiures ont été rencontrées dans la Méditerranée, au Chili, au Japon, etc.

## Téguments.

*Bonellia minor*. Sur les coupes transversales aussi bien que longitudinales (Pl. XVII, fig. 1) on voit que la peau se compose des couches suivantes :

1° Une cuticule *c* assez mince en général, un peu plus réduite au fond des valécules qui séparent les papilles, plus épaisse au sommet de celles-ci.

2° Une couche épidermique *e* composée de cellules cylindriques, allongées, plus élevées au sommet des monticules qu'au fond des sillons; les noyaux sont bien visibles ainsi que les limites cellulaires. Cet épithélium paraît jouir d'une grande élasticité; si l'on cherche à dilacérer un fragment de tissu vivant, on trouve des cellules épidermiques plus ou moins détachées qui ont perdu la forme columnaire et sont devenues à peu près sphériques. Si l'on examine dans l'eau de mer un lambeau de la peau ou de la trompe fraîchement détaché on aperçoit des champs verts arrondis ou polyédriques; ils sont plus grands lorsqu'on tend les tissus autant que possible. Les cellules épithéliales sont entremêlées, dans les papilles surtout, de glandes muqueuses unicellulaires (*gl*) qui débouchent au dehors en perforant la cuticule avec leur étroit canal; ces glandes sont de dimensiqns très inégales, mais volumineuses en majeure partie. Aussi n'en voit-on qu'un nombre restreint rester incluses dans la couche épi-



Digitized by Google

théliale, et la plupart se trouvent-elles refoulées dans le tissu conjonctif sous-jacent. On n'aperçoit que chez un petit nombre de ces glandes les canaux excréteurs, ce qui tient sans doute à leur diamètre très faible relativement à celui des glandes elles-mêmes. Je crois du moins devoir ainsi interpréter les choses par comparaison avec le Thalassema et l'Échiure et d'après l'action des réactifs colorants. Les glandes en effet deviennent très visibles par le bleu de méthylène en solution faiblement alcaline et mêlé à la glycérine; il leur donne une belle coloration d'un bleu violet, tandis que la coloration nucléaire est moins foncée et verdâtre. La safranine et le violet de méthyle produisent un effet analogue; enfin l'éosine hématoxylique (Renault) peut être également employée avec avantage.

Ces glandes deviennent plus nombreuses et plus volumineuses dans la région postérieure du corps; chez un certain nombre d'entre elles on distingue un noyau peu volumineux.

3° Au-dessous de l'épiderme s'étend une couche conjonctive ou cutis (*t. c.*) assez épaisse et d'apparence finement fibreuse qui avec les glandes constitue les papilles. Elle enveloppe le corps des glandes entre lesquelles elle se trouve souvent réduite à une mince couche; elle contient des balles pigmentaires, ainsi que des cellules conjonctives. Elle est traversée enfin par un réseau ganglionnaire qui est en relation avec l'épiderme.

Un grand nombre de cellules épidermiques possèdent en effet des prolongements basilaires qui viennent aboutir à des cellules ganglionnaires anastomosées entre elles (fig. 2, Pl. XVII); de ce réseau partent de nouveau des prolongements centripètes qui représentent les ramifications des nerfs périphériques. J'ai pu quelquefois observer les rapports de ceux-ci avec le réseau chez la Bonellie; chez le Thalassème il est plus facile de les saisir.

Digitized by Google

Vient ensuite l'enveloppe musculaire qui se compose de trois couches :

4° Une couche de fibres annulaires (*m. a.* fig. 1) à limite externe sinueuse; les sillons de cette zone correspondent souvent à ceux de la couche conjonctive. Les fibres sont plus serrées en dehors qu'en dedans où par contre le tissu conjonctif, peu abondant en général, se trouve plus développé. Les fibres annulaires semblent disposées en faisceaux distincts à leur sommet, mais confondus à leur base, c'est-à-dire intérieurement; cette confusion est moindre à l'extrémité postérieure du corps, mais surtout à l'extrémité antérieure où les faisceaux arrivent à s'isoler complètement (Pl. XVII, fig. 15).

5° Une couche de fibres longitudinales (Pl. XVII, fig. 1, *m. l.*) sans aucun indice de disposition en faisceaux. C'est la plus puissante des trois assises musculaires; les fibres beaucoup plus épaisses que dans la couche précédente, sont réunies par un tissu conjonctif plus abondant qui montre de nombreux noyaux et des travées en général perpendiculaires à la direction des fibres et à la surface extérieure.

6° Une couche de fibres transversales (fig. 1 *m. o.*), mais obliques et non annulaires, notablement plus minces que celles de la couche précédente; un peu plus épaisses que celles de l'assise externe. Le tissu conjonctif se comporte comme avec les fibres longitudinales. Les fibres de cette troisième couche sont un peu plus clairsemées que dans les deux zones externes. De la ligne médiane dorsale où les fibres de droite et de gauche chevauchent un peu les unes sur les autres en s'entre-croisant, elles se dirigent obliquement en avant vers la ligne médiane ventrale; sur la face ventrale la direction d'arrière en avant est moins marquée, c'est-à-dire que le trajet des fibres se rapproche davantage de celui des muscles annulaires; cette direction oblique s'accentue au contraire de nouveau assez brusquement tout près de la ligne médiane ventrale, où les fibres obliques

Digitized by Google

s'entre-croisent une seconde fois; en même temps la couche qu'elles forment devient beaucoup plus mince, une partie des fibres pénétrant obliquement dans la musculature longitudinale (Pl. XIX, fig. 55).

Cette troisième assise musculaire présente une disposition en faisceaux bien marquée dans la région antérieure du corps, mais s'effaçant graduellement en arrière.

7° Le péritoine recouvre intérieurement toute l'enveloppe musculaire (fig. 1 *pe*); il présente des noyaux volumineux, souvent même les limites cellulaires deviennent visibles quand les tissus sont contractés.

Sur les coupes des téguments on rencontre fréquemment des sections de nerfs dans les trois assises musculaires (*n*); dans la couche conjonctive on rencontre rarement des traînées fibreuses ayant nettement le caractère de ramifications nerveuses; les fibres nerveuses semblent donc devenir diffuses dans cette couche.

Le *pigment vert* de la Bonellie réside dans l'épiderme; dans la trompe on rencontre cependant plus à l'intérieur de nombreux éléments ayant aussi cette couleur. Dans les cellules épidermiques on trouve le pigment à l'état de granulations sur les coupes, après l'action des réactifs; mais si l'on examine dans l'eau de mer du tissu vivant, en lambeau ou un peu dilacéré, on voit que ces cellules possèdent une teinte verte uniforme sans indice de granulations.

En tuant une Bonellie par les vapeurs de chloroforme dans l'eau de mer, j'ai vu celle-ci se colorer en vert autour de l'animal. L'eau verte puisée avec une pipette ne montrait pas d'éléments organisés pouvant expliquer cette coloration.

En comprimant légèrement une trompe de Bonellie entre deux lames de verre et en plaçant le tout devant la fente du spectroscope, j'ai obtenu le spectre de la chlorophylle. La principale bande d'absorption (I dans le rouge) était bien marquée et très obscure; la 2e (orangé) l'était beaucoup

Digitized by Google

moins, la 3e (jaune) de nouveau plus visible que la 2e, mais étroite. Je n'ai pas pu apercevoir la 4e bande (jaune vert). A partir du vert tout le spectre était obscurci, avec une bande un peu plus sombre, large et peu nette, à la limite du vert et du bleu. Le spectre est à peu près identique à celui de la chlorophylle; il est évident du reste que la couleur verte n'est pas due à la présence d'algues parasites ou commensales.

Gottlieb était déjà arrivé au même résultat, c'est-à-dire à identifier le pigment vert de la Bonellie avec la chlorophylle après des essais chimiques qu'il avait entrepris à l'instigation de Schmarda (48; p. 121). Plus récemment S. L. Schenk (47) a fait l'examen spectroscopique des extraits aqueux, alcoolique et éthéré de la matière colorante; je n'ai pas pu consulter son mémoire, mais il paraît être arrivé à des conclusions concordantes (voir Greef, 20; p. 43-44).

J'ai fait quelques expériences pour savoir si les Bonellies pouvaient réduire à la lumière l'acide carbonique contenu dans l'eau de mer. Pour cela je plaçais le plus grand nombre possible de *Bonellia minor* dans des éprouvettes complètement remplies d'eau de mer; elles restaient exposées quelque temps soit à la lumière, soit à l'obscurité; un volume déterminé de l'eau était ensuite introduit avec les précautions voulues dans un ballon à deux tubulures communiquant avec la pompe à mercure et dans lequel le vide avait été fait. Les gaz étaient de nouveau extraits par la pompe, puis je dosais l'acide carbonique par la potasse et l'oxygène par le pyrogallol. La même opération était répétée sur la même eau de mer contenue, sans Bonellies, dans une éprouvette analogue placée à côté de la première. Les différences obtenues ont été bien faibles, et ne dépassaient pas les erreurs possibles dans de pareilles analyses. En ne tenant compte que des expériences où les quantités d'azote se sont montrées concordantes pour l'éprouvette à Bonellies et le

Digitized by Google

témoin, je trouve bien comme moyenne une légère augmentation d'acide carbonique à l'obscurité et diminution à la lumière par le fait des Bonellies; mais je ne crois pas néanmoins pouvoir baser aucune conclusion sur des différences aussi minimes. Cela n'indique pas évidemment que ces animaux ne possèdent pas le pouvoir réducteur; mais leur faible taille, leur petit nombre (4 à 5) et l'impossibilité de prolonger longtemps ces expériences, expliquent suffisamment le peu de netteté des résultats.

J'aurais désiré recommencer dans de meilleures conditions, c'est-à-dire en employant la grande Bonellie ou un grand nombre de petites; mais jusqu'à présent les matériaux m'ont fait défaut.

L'expérience unique faite par Geddes (14; p. 58) sur une grande Bonellie, ne peut évidemment pas autoriser à conclure négativement.

Le pigment vert n'est pas spécial à la Bonellie; il a été retrouvé chez les *Hamingia;* Salensky (45; p. 320) et Hatschek (22; p. 65) l'ont signalé aussi chez deux larves différentes d'Échiures; enfin les *Thalassema Baronii* et *Moebii* possèdent aussi un pigment analogue.

*Thalassema Neptuni.* Les téguments du Thalassème donnent naissance à un dégagement d'acide carbonique dans les acides, ils semblent donc contenir du carbonate de chaux. Par leur structure ils offrent la plus grande analogie avec ceux de la Bonellie. Les papilles sont plus volumineuses et les glandes encore plus développées, surtout dans la région postérieure du corps où la couche tégumentaire acquiert ainsi une notable épaisseur; les papilles et même presque toute la couche externe de la peau semblent alors formées à peu près uniquement de glandes séparées seulement les unes des autres par une très mince cloison conjonctive. Ce sont sans doute ces glandes qui sécrètent le mucus dont j'ai parlé plus haut; elles montrent une certaine tendance à se grouper en organes spéciaux dans une partie des papilles.

Digitized by Google

Celles-ci sont séparées par des sillons plus profonds sur les coupes longitudinales que sur les coupes transversales; la différence est plus marquée dans la région postérieure du corps.

Dans l'épiderme la membrane basale fait souvent défaut, surtout au sommet des papilles où le réseau ganglionnaire sous-épidermique est ordinairement bien développé; il est facile ici de saisir les relations de ce réseau avec des ramifications nerveuses parfaitement caractérisées que l'on voit traverser les couches musculaires (*n* fig. 95, Pl. XXI) pour se diriger vers le sommet d'une papille. Les téguments sont en effet très riches en nerfs, surtout, m'a-t-il semblé, dans la région antérieure du corps où les glandes sont plus petites et moins nombreuses, et où l'on trouve même souvent des coupes de papilles sans glandes. Les granulations pigmentaires m'ont paru moins abondantes que chez la Bonellie.

La couche musculaire se compose encore des trois mêmes assises; une différence importante cependant, c'est que l'assise moyenne constitue sur la ligne médiane ventrale un bourrelet longitudinal proéminent à l'intérieur dans toute la longueur du corps; ce bourrelet supporte le tronc nerveux et c'est avec ce dernier que nous le décrirons plus en détail.

*Echiurus Pallasii.* Les papilles sont ici plus espacées et paraissent avoir une disposition plus régulière en rangées transversales dans lesquelles on voit alterner un anneau de grandes papilles avec 4 à 5 de petites; il y en a 20 à 23 des premiers (d'après Spengel 54; p. 464).

Dans mes exemplaires alcooliques les téguments, le tissu conjonctif surtout, devaient avoir subi une assez forte rétraction, et si je n'avais pas pu comparer les résultats avec ce que j'avais constaté chez la Bonellie et le Thalassème, il m'eût été plus difficile de me rendre compte de certains détails de structure.

L'Échiure diffère sous quelques rapports des deux autres

Digitized by Google

animaux. Il y a ici comme une tendance à la division du travail physiologique qui se manifeste par la localisation plus étroite des glandes et des terminaisons nerveuses dans les papilles, dans les grandes surtout. Plus encore que chez le Thalassème l'épiderme tend vers la forme pavimenteuse sur les flancs et dans l'intervalle des papilles. Au sommet de celles-ci au contraire (des grandes surtout) on retrouve la forme allongée filamenteuse des cellules, ainsi que leurs prolongements internes et leurs communications avec un réseau ganglionnaire (*e, c. g* fig. 119 et 120; Pl. XXII). Quant aux nerfs, je n'ai pas pu les constater d'une façon bien nette dans les téguments, ce qui tient évidemment à l'état de contraction déjà mentionné. Je ne doute pas néanmoins que les rapports des nerfs avec les cellules ganglionnaires sous-épidermiques soient les mêmes que chez les deux autres types, d'autant plus que Spengel a signalé et figuré des rameaux nerveux pénétrant dans les papilles et se dirigeant vers leur sommet, et qu'il a parlé aussi des relations des nerfs périphériques avec un réseau cellulaire de la cutis. Greef (20) indique, mais d'une façon un peu vague, des relations analogues.

Les glandes n'acquièrent pas le grand volume qu'on leur voit chez le Thalassème; elles sont très nombreuses dans les papilles et ne se trouvent que là; quelquefois elles pénètrent jusque dans la couche musculaire annulaire. Ce qu'elles présentent de particulier, c'est qu'on les trouve souvent groupées de façon à former une glande pluricellulaire de forme arrondie (*c. gl* fig. 119; Pl. XXII). Autant que j'ai pu le voir, chaque cellule possède cependant son canal excréteur particulier. Souvent à ces glandes correspond une légère invagination de la cuticule, et les cellules épidermiques qui entourent la glande se trouvent alors insérées plus haut qu'elle sur la cuticule (fig. 119; Pl. XXII); on les dirait tendues autour de l'organe glandulaire. Il m'a semblé que cette invagination était simplement due à un état de contraction.

Digitized by Google

Près de l'anus, les papilles sont dépourvues de glandes; mais le réseau sous-épidermique y est bien développé.

Pour les autres détails de structure l'Échiure m'a paru entièrement conforme aux deux types précédents.

Nous retrouverons plus tard dans la trompe, entre le système nerveux, le réseau sous-épidermique et l'épiderme, des relations tout à fait analogues à celles que nous venons de signaler, que l'épiderme soit d'ailleurs cilié ou non.

J'ai déjà parlé plus haut (historique) des indications importantes, quoique incomplètes et inexactes en quelques points, fournies par DE QUATREFAGES (39) sur l'Échiure, et par SCHMARDA sur la Bonellie (48). Quoique ce dernier eût reconnu la couche épithéliale et l'appareil glandulaire, leur existence fut mise en doute plus tard par GRABER (15; 1873) qui décrit une cuticule perforée de canalicules et au-dessous une couche granuleuse (matrice) contenant des noyaux isolés ou agglomérés; vient ensuite une couche connective avec de rares corpuscules et une couche musculaire à deux assises; la troisième (oblique) n'est pas mentionnée.

GREEF a montré la grande concordance qui règne dans la structure de la peau chez les trois types d'Échiuriens (20). Il distingue une cuticule, un épiderme composé de cellules cylindriques et munies intérieurement de prolongements effilés qui *paraissent*, dans les papilles, se continuer directement avec les réseaux *conjonctifs et nerveux* de la couche suivante (p. 45). Les papilles en effet se composent d'un réseau de fibres à direction surtout rayonnante; dans ce réseau, abondamment ramifié vers la périphérie, sont inclus des éléments granuleux et cellulaires qui deviennent plus nombreux extérieurement. Les cellules sont pourvues de minces prolongements qui communiquent avec le réseau intérieur d'un côté et qui de l'autre arrivent dans le voisinage des terminaisons internes des cellules épidermiques dans lesquelles ils pénètrent, *à ce qu'il paraît* (p. 44). On peut donc avec raison considérer ces formations comme des papilles tactiles. Outre ces papilles il existe aussi chez certains Echiuriens (Bonellie et Thalassème) des glandes cutanées réunies en amas irréguliers. GREEF a certainement soupçonné plusieurs détails histologiques intéressants; mais d'après le texte aussi bien que d'après les figures (fig. 5, 88, 89), ses notions sont restées quelque peu vagues et incertaines; chez l'*Echiurus Pallasii* les glandes cutanées des papilles semblent lui avoir échappé complètement.

GREFF a reconnu les trois couches musculaires; il n'a pas vu la véritable direction des fibres de l'assise interne qu'il appelle circulaire. Les fibres *musculaires* radiaires, traversant les autres

Digitized by Google

couches, n'existent en réalité qu'en quelques points spéciaux (insertion des soies, des organes segmentaires); ailleurs les fibres ainsi orientées appartiennent manifestement au tissu conjonctif. Sur la fig. 1 je n'ai pas représenté ces fibres conjonctives intentionnellement, pour ne pas trop compliquer le dessin. Un détail intéressant est que le *Thalassema Baronii* se distingue (fig. 63, 64) par une disposition particulière de la musculature longitudinale divisée ici en faisceaux distincts. D'après GREEF le pigment vert de la Bonellie serait finement granuleux et accumulé autour du noyau; j'ai déjà dit que cela n'est exact qu'après coagulation par les réactifs. GREEF attribue à l'épiderme aussi les colorations variées des autres Échiuriens; je n'ai pu quant à moi faire aucune observation à ce sujet.

SPENGEL (54) a donné une excellente description des téguments de l'Échiure. Il a parfaitement vu les cellules glandulaires; leur étude se trouve bien facilitée par le procédé de coloration qu'il indique (couleurs d'aniline). SPENGEL a signalé dans les papilles les pores et les canaux dont je parle plus haut; contre ces canaux, dit-il, viennent s'appuyer de hautes cellules épidermiques de façon à constituer un corps caliciforme (pl. XXIV, fig. 22); autour du calice se groupent d'autres cellules parmi lesquelles il en est de glandulaires. L'auteur n'a pu voir les rapports de ces différents éléments entre eux, ni avec les nerfs; mais comme il a observé la pénétration des ramifications nerveuses dans les papilles, il pense qu'il s'agit ici d'organes sensitifs et il les compare aux calices sensitifs des Capitellides décrits par EISIG (*Mitth. aus der zool. Station*, Neapel, v. I, p. 278), quoiqu'il n'ait pu trouver de cils. Cette comparaison me semble un peu exagérée. Les papilles qui couvrent tout le corps des Échiuriens sont en général abondamment pourvues de terminaisons nerveuses en même temps que de glandes; il ne s'agit ici que d'un groupement particulier de ces dernières; la forme de calice n'est déterminée, SPENGEL l'indique lui-même, que par un état de contraction; ce qui frappe c'est la diffusion des terminaisons nerveuses sur tout le corps, leur confusion avec les cellules épidermiques. Les calices des Capitellides sont au contraire des organes très spéciaux et plus hautement différenciés.

Dans la cutis, SPENGEL a vu des cellules étoilées paraissant former un réseau et avoir des relations fréquentes avec les nerfs; il ne parle pas de rapports avec les cellules épidermiques, ni des prolongements basilaires de ces dernières. SPENGEL a reconnu le premier la véritable disposition de la troisième assise (oblique interne) de la musculature; il a mentionné brièvement cette disposition chez la *Bonellia viridis* dès 1879 (53; p. 391) et plus tard plus en détail chez l'*Echiurus Pallasii* (54; p. 468).

R. VON DRASCHE (6; p. 624-627) a fourni des indications sur un Thalassème de la Réunion qu'il a identifié avec le *Th. erythrogrammon*, M. MULLER, et en même temps avec le *Th. Mœbii*,

Digitized by Google

Greef. Le corps est couvert de papilles serrées sauf à l'extrémité postérieure pointue qui en est dépourvue ; la musculature longitudinale, tout en formant une couche continue mince, se distingue par des épaississements longitudinaux disposés régulièrement à partir de la moelle ventrale ; les intervalles, entre ces épaississements assez larges (2mm), constituent d'étroits méridiens (0mm,3) au nombre de 14 remplis de tissu conjonctif et disposés symétriquement à partir de la moelle ventrale. L'assise musculaire interne est formée par des faisceaux tout à fait distincts, à direction transversale et non oblique. L'*Echiurus unicinctus* diffère de l'*E. Pallasii* par ses papilles plus nombreuses, égales entre elles, non disposées régulièrement en rangées transversales ; derrière les soies ventrales on trouve 13 anneaux de papilles plus grandes, réunis en une ceinture large de 5mm.

Danielssen et Koren (3 et 4) n'ont pas vu d'épiderme chez l'*Hamingia arctica ;* au-dessous de la cuticule vient la couche conjonctive avec des masses amorphes de pigment et des cellules isolées ou réunies par groupes et renfermant de fines granulations pigmentaires vertes ; la couche musculaire possède les trois assises. Les auteurs insistent sur la grande ressemblance entre l'*Hamingia* et la *Bonellia* en s'appuyant surtout pour cette dernière sur les indications de Graber qui ne sont pas exactes.

Chez le *Saccosoma vitreum* (p. 34) la peau est épaisse dans les régions antérieure et postérieure du corps où elle est couverte de papilles, très mince dans la région globulaire moyenne ; elle offre toujours la même structure, sauf que l'assise musculaire longitudinale est disposée dans le cylindre antérieur en faisceaux distincts, que l'assise oblique interne manque et que dans la région globulaire les deux assises transversale et longitudinale se réduisent à un réseau fibrillaire. De nombreuses ramifications nerveuses (p. 37) traversent le tissu connectif et pénètrent dans l'épithélium tout près de la cuticule ; leurs délicates extrémités sont souvent coalescentes avec les cellules cylindriques, ou bien elles arrivent dans des corpuscules elliptiques plus ou moins noueux et munis d'un grand noyau ; ce sont là des organes des sens.

Chez l' *Epithetosoma norvegicum* (4 : p. 39) on trouve les téguments avec leur structure habituelle ; l'assise musculaire oblique interne est fort peu développée. Dans la trompe la peau est plus mince et translucide, les cellules épithéliales se montrent moins hautes et les fibres musculaires s'écartent entre elles au point de donner l'aspect d'un carrelage (tesselated).

Horst (24 et 25) découvre chez l'*Hamingia glacialis* la présence d'une couche épidermique composée de cellules allongées, entre lesquelles on voit pénétrer les cols de glandes unicellaires. Un pigment vert se rencontre en abondance dans l'épiderme et dans les couches externes de la cutis ; cette dernière montre des cellules fusiformes et ramifiées.

Sluiter (52) a trouvé chez le *Thalassema erythrogrammon* une cuticule épaisse (0mm,07) qui loge complètement des glandes

Digitized by Google

cutanées formées de cellules glandulaires pyriformes ; ces cellules ne sont pas séparées par du tissu conjonctif et possèdent un canal excréteur commun. La couche épithéliale est étroite ; ses cellules ne paraissent pas distinctes ; elle se relève autour des glandes de façon à les envelopper complètement ; la cutis est très mince (15 μ). La couche musculaire externe est plus épaisse que l'*annulaire* interne ; il n'y a aucune trace de division en faisceaux ni dans l'une ni dans l'autre. Dans l'assise musculaire médiane (longitudinale) on distingue 13 ou 14 faisceaux symétriques ; les espaces qui séparent ces faisceaux sont ordinairement proéminents en partie sur l'animal vivant et trois à quatre fois plus larges que les lignes longitudinales pâles qui marquent la place des faisceaux ; dans ces espaces la couche musculaire médiane est beaucoup plus mince, mais néanmoins continue, sauf sur la ligne médiane ventrale où elle s'interrompt ; les deux faisceaux voisins de cette ligne sont plus développés que les autres.

Lampert (29) fait remarquer que chez les Thalassèmes la musculature longitudinale qui tantôt forme une couche continue, tantôt présente des épaississements longitudinaux (faisceaux), peut fournir des caractères précieux de classification, d'autant plus que le nombre de ces faisceaux offre une certaine constance dans chaque espèce. Chez l'animal vivant, à l'état de contraction surtout, les espaces séparant les faisceaux constituent des proéminences, les faisceaux eux-mêmes correspondent à des sillons. Les deux sillons entre lesquels se trouve placé le cordon nerveux sont plus rapprochés que les autres. Il y a quelquefois fusion entre deux faisceaux et leur nombre peut alors varier de une ou deux unités suivant la région du corps où on les compte.

En résumé les différents Échiuriens présentent une concordance très grande dans la constitution de leurs couches tégumentaires. On retrouve partout : 1° des glandes cutanées plus ou moins concentrées dans les papilles, pouvant même former de véritables glandes plus différenciées (*Th. erytrogrammon*, Sluiter ; peut-être *Echiurus Palasii*) ; 2° une cutis d'épaisseur variable avec pigment et réseau ganglionnaire ; 3° trois couches musculaires ; la moyenne (longitudinale) peut présenter des épaississements réguliers ; l'interne peut être oblique, ou transversale (*Th. Moebii*, *Th. erythrogrammon*) ; elle peut se composer de faisceaux bien distincts (*Th. Moebii*, Drasche) ou présenter seulement des indices d'une pareille division. Mais ce sont là des différences peu

Digitized by Google

importantes, et le groupe entier des vrais Échiuriens (Bonellie, Thalassème, Échiure et Hamingia) ne s'en montre pas moins très homogène quant à la structure des téguments.

## Soies.

*Bonellia minor*. Les deux soies ventrales placées immédiatement en avant de l'organe segmentaire possèdent une forme assez particulière (Pl. XVII, fig. 3); leur extrémité antérieure est atténuée en une pointe mousse un peu recourbée, mais cette pointe est munie latéralement d'un prolongement ailé, arqué et aplati, ce qui lui donne une certaine ressemblance avec une pelle recourbée. La hampe de la soie constitue la majeure partie de tout l'organe; les soies sont jaunâtres, irrisées, à reflets rouges et verdâtres. Elles portent des stries longitudinales, indice de leur structure fibreuse, puis d'autres transversales moins nombreuses et plus accentuées ; ces dernières n'existent pas sur les jeunes soies en voie de développement, ni sur la partie antérieure des soies anciennes; leur formation paraît donc tardive.

Les deux soies très rapprochées sont placées sur les côtés de la ligne médiane ventrale ; leurs bases internes semblent confondues étant réunies intimement par des muscles (fig. 4, Pl. XVII); elles deviennent plus distinctes près des téguments, car avant qu'elles les perforent le tronc nerveux avec son vaisseau passe entre elles. Au point de pénétration dans la peau la hampe subit un rétrécissement assez notable ; la portion de soie qui proémine librement au dehors ne représente qu'une faible partie de leur longueur. La région des téguments qui enveloppe immédiatement la base des soies peut faire saillie au dehors, elle peut aussi être infléchie en dedans (fig. 5). Autour de chaque soie la mince cuticule de la peau s'épaissit notablement et se replie en dedans pour se prolonger sur

Digitized by Google

la soie. L'épiderme se comporte de la même façon et se continue directement avec le follicule de la soie ; au point de transition, c'est-à-dire là où la soie émerge de la peau, les cellules épithéliales prennent un allongement très considérable ; elles sont en même temps très étroites ; leur noyau est bien distinct. Bientôt les cellules folliculaires deviennent plus courtes et moins étroites ; leur forme est irrégulière (fig. 7) ; elles s'élargissent souvent d'une façon notable près de leur insertion; ; une autre partie élargie correspond au noyau souvent placé à l'extrémité de la cellule la plus éloignée de la soie, extrémité où il existe des prolongements périphériques rayonnant dans le tissu conjonctif sous-jacent.

L'enveloppe folliculaire est inégalement développée au pourtour de la soie ; sur la face interne elle est plus réduite et plus nettement limitée de la couche conjonctive ; sur la face externe les prolongements périphériques plus développés rendent cette limite moins nette. L'ensemble des bases d'insertion des cellules folliculaires sur le crochet donne l'aspect d'une mosaïque à champs arrondis (fig. 6). Vers la base de la soie, mais dans une région très courte seulement, les cellules folliculaires reprennent la forme pavimenteuse ; à la base même elles manquent dans les crochets adultes.

La gaine se trouve complétée par une enveloppe conjonctive épaisse recouverte par le péritoine ; cette enveloppe contient des cellules connectives assez nombreuses, des amas pigmentaires et surtout des fibres musculaires. Sur une coupe longitudinale des téguments ayant rencontré une soie (fig. 5, Pl. XVII) on voit partir à l'extérieur de la gaine folliculaire, en avant aussi bien qu'en arrière du crochet, de très nombreuses fibres musculaires dirigées obliquement vers les téguments ; ces fibres sont disposées en faisceaux dont les uns quittent bientôt la gaine pour constituer les muscles moteurs antérieurs et postérieurs, tandis que d'autres accompagnent la soie jusqu'aux téguments sans abandonner l'enveloppe

Digitized by Google

conjonctive. Tous ces faisceaux traversent la couche musculaire interne de la peau et se divisent dans la couche longitudinale en faisceaux plus petits et plus ou moins divergents qui pénètrent dans l'assise externe annulaire ; là leurs fibres se recourbent en général et prennent la direction des fibres de cette assise avec lesquelles elles se confondent, ou bien elles se prolongent jusque dans la couche conjonctive des téguments.

Sur une coupe longitudinale des soies perpendiculaire à la précédente, c'est-à-dire transversale par rapport au corps, on voit (fig. 8) que sur la face externe de chaque soie il y a aussi des groupements de fibres dont les uns forment des muscles indépendants (moteurs latéraux) et dont les autres restent partie intégrante de la gaine ; ils contractent encore avec les téguments les relations indiquées tout à l'heure. Sur la face interne les soies sont fortement reliées entre elles vers leur base par des fibres parallèles aux téguments constituant un muscle interbasal puissant et par deux faisceaux dirigés très obliquement de la base vers la face ventrale ; ces faisceaux s'entre-croisent et la plupart de leur sfibres se fixent dans la gaine du crochet opposé, le long duquel quelques-unes se prolongent cependant jusque dans les téguments ; ces deux faisceaux forment comme une voûte au-dessus du tronc nerveux.

La gaine des soies s'amincit beaucoup sur l'extrémité basale qui fait saillie un peu en dedans du muscle interbasal. Sur une coupe transversale des soies on constate que les fibres musculaires sont irrégulièrement réparties par groupes dans l'enveloppe conjonctive ; on voit aussi que ces fibres viennent se terminer contre la gaine folliculaire près de laquelle elles changent plus ou moins de direction (fig. 7); on s'en rendra encore mieux compte par l'examen de la fig. 121, Pl. XXII qui représente une pareille coupe chez l'Échiure où ces rapports sont à peu près identiques.

Digitized by Google

Au point où les crochets perforent les téguments, la couche musculaire externe de ceux-ci s'amincit notablement dans une région peu étendue autour des soies et ses fibres passent au-dessus et au-dessous de ces dernières (fig. 5); les fibres longitudinales viennent s'insérer sur l'extrémité de la gaine folliculaire, mais surtout sur son prolongement épidermique qui se distingue, comme je l'ai dit, par l'épaisseur de sa cuticule. La couche interne oblique contourne simplement les soies en s'épaississant ; il m'a semblé qu'elle manquait tout à fait dans l'espace qui les sépare.

La contraction des fibres longitudinales de la peau, insérées sur le prolongement épidermique de la gaine, contribue, je pense, à faire un cône rentrant de la région des téguments placée autour des soies (fig. 5), laquelle doit se transformer en cône saillant par la contraction des fibres propres de la gaine, coïncidant peut-être avec la contraction simultanée de tous les muscles moteurs des crochets; ce double mouvement détermine l'apparente rétraction et protraction des soies qui ne peuvent en aucune façon glisser dans la peau à laquelle elles sont invariablement fixées.

La fig. 4, Pl. XVII fait voir, sur une *Bonellia minor* fendue par le dos, les soies avec leurs muscles moteurs dont les plus puissants sont : 1° le muscle interbasal des soies servant évidemment à rapprocher les bases et à écarter les sommets; 2° un des muscles antérieurs dont la contraction amène la base en avant et par conséquent le sommet en arrière ; c'est ce mouvement qui est la principale cause de la progression de l'animal, abstraction faite de l'action de la trompe. Les muscles latéraux, antagonistes de l'interbasal, écartent les bases et rapprochent les sommets ; une partie de ces muscles dont l'insertion est dorsale, doit contribuer à la rétraction des soies. Les muscles dirigés en arrière sont en général plus faibles.

Les *soies de remplacement* prennent naissance au fond de

Digitized by Google

petits sacs constitués par un refoulement de la gaine folliculaire, refoulement qui se forme sur le côté externe de la soie ancienne et tout près des téguments. Les cellules épithéliales sont petites, arrondies, de forme régulière dans ces jeunes follicules qui s'allongent de dehors en dedans, la soie nouvelle glissant en quelque sorte le long de l'ancienne. Le fond du follicule s'élargit successivement, tandis que son sommet se rétrécit jusqu'à contact des parois qui forment un col assez long et qui se continuent plus loin directement dans la gaine folliculaire ancienne ; les cellules de cette dernière étant très allongées dans cette région, il y a changement brusque de forme au point de contact. La base des jeunes soies est occupée par une cellule unique géante, à grand noyau, et d'autant plus volumineuse que la soie est plus développée ; à mesure que celle-ci grandit, les cellules de son follicule s'allongent perpendiculairement à la soie, deviennent columnaires, puis prennent successivement la forme irrégulière décrite plus haut pour les crochets anciens. Le sommet de la soie nouvelle se rapproche de l'ancienne, à côté de laquelle il finit par apparaître à l'extérieur en traversant les téguments par le même orifice.

Sur des coupes transversales ayant rencontré à la fois une soie ancienne et celle de remplacement, on voit que cette dernière se montre entourée de son follicule à cellules cylindriques allongées et à noyaux volumineux ; vient ensuite une couche musculaire *complète*, à fibres parallèles à la soie ; puis l'enveloppe conjonctive et le péritoine ; ces deux derniers se continuent directement avec les formations correspondantes du crochet ancien. Vers la base de la soie nouvelle on trouve les enveloppes musculaires complètes des deux crochets séparés au point de contact par une mince couche conjonctive ; mais plus près du sommet (c'est-à-dire des téguments) les coupes montrent les assises musculaire et folliculaire de l'ancienne soie interrompues en ce point de con-



Digitized by Google

tact où a lieu sans doute une résorption. Sur certaines coupes longitudinales, outre les fibres interposées entre les deux soies, j'en ai bien rencontré d'autres qui passaient de l'ancienne à la nouvelle, tendues entre leurs bases ; mais elles m'ont paru se continuer au delà de cette dernière et appartenir à des muscles moteurs et non en propre à la gaine.

La soie de remplacement se développe donc dans le tissu conjonctif de l'ancienne gaine et en dehors de la musculature propre à cette gaine ; ce développement est corrélatif de la formation de nouvelles fibres musculaires parallèles au jeune crochet et appartenant en propre à son enveloppe.

Sur les coupes la soie ancienne se détache fréquemment de son follicule qui se montre alors recouvert d'une cuticule ; celle-ci est mince, sauf prés des téguments où elle devient très épaisse. Je pense que la chute naturelle des crochets se fait par un mécanisme analogue (détachement de la cuticule) et qu'elle est déterminée par la résorption qui a lieu au point de contact avec la soie nouvelle, et par la dégénérescence de tout l'ancien follicule. Quant aux muscles moteurs, ils ne se forment pas à nouveau, mais ils passent de la soie ancienne à celle de remplacement.

En somme les soies de la *Bonellia minor* sont des formations cuticulaires qui prennent naissance aux dépens d'une cellule basale unique.

L'appareil musculaire de la *Bonellia viridis* ressemble en tous points à celui que je viens de décrire ; ses soies sont aussi élargies à la pointe.

*Thalassema Neptuni.* Les soies ont une forme assez différente de celle des Bonellies ; ce sont de simples crochets (fig. 94, Pl. XXI) fortement courbés au sommet. La musculature ne se distingue de la précédente que par son plus fort développement, ce qu'il faut mettre en rapport sans doute, non seulement avec la taille plus grande, mais aussi avec la vie moins sédentaire de l'animal. J'ai noté

Digitized by Google

deux muscles antérieurs plus puissants dont l'un va s'insérer dorsalement (Pl. XXI, fig. 96, *m a*), l'autre ventralement près de la bouche (*m' a'*) ; il y a aussi un très fort muscle postérieur (*m' p'*). Au point de vue histologique je n'ai pas observé de différence. Pour l'étude du mode de formation des soies mes matériaux étaient insuffisants.

*Echiurus Palasii*. Cette grande similitude de structure se retrouve encore chez l'Échiure jusque dans les moindres détails. La gaine serait relativement plus mince, surtout dans sa couche musculaire, si j'en jugeais d'après les exemplaires alcooliques d'Échiure ; mais une comparaison faite dans ces conditions risquerait fort d'être inexacte. Sur les soies anciennes, les cellules de la gaine folliculaire sont plus larges, et plus ramifiées à la périphérie (*c*, *f*, fig. 121). En général l'Échiure se prête mieux à l'étude des soies à cause de leurs dimensions bien plus considérables.

Je n'ai aucune observation personnelle sur l'histologie des soies postérieures ; elles sont dirigées obliquement d'avant en arrière et faiblement recourbées à leur extrémité, la convexité de la courbe regardant l'anus ; elles semblent devoir servir plutôt aux mouvements de recul. Les soies antérieures possèdent une courbure plus forte que les postérieures, quoique moindre cependant que chez le Thalassème.

De Quatrefages (Échiure) et H. de Lacaze (Bonellie) ont donné des indications sur les soies, sur leur structure fibreuse, leur appareil musculaire, ils ont aussi reconnu les soies de remplacement.

Greef (20, p. 47) dit que les gaines des soies sont revêtues intérieurement par une couche cellulaire et extérieurement par une membrane hyaline ; la couche intermédiaire se compose, *à ce qu'il paraît*, de tissu conjonctif avec fibres musculaires. La couche cellulaire est la continuation de l'épiderme ; ses éléments sont fusiformes près des téguments ; plus en dedans ils seraient aplatis (?). Les soies de remplacement ont été reconnues (pour les soies anales de l'Échiure aussi), mais M. Greef ne les interprète pas comme telles ; il les croit destinées à augmenter le nombre des crochets moteurs. Elles se forment à l'intérieur d'une couche de cellules allongées. Les muscles sont très brièvement indiqués.

Digitized by Google

SALENSKY (45) a décrit une larve d'Échiure ne possédant qu'un seul anneau de soies postérieures.

SPENGEL (54) montre que chez l'Échiure la gaine folliculaire est un refoulement de l'épiderme ; ses cellules sont polygonales (?) et s'allongent près des téguments, en même temps que la cuticule qu'ils sécrètent s'épaissit beaucoup et forme une bague qui fixe la soie. En dehors de cet épithélium on rencontre une couche finement striée longitudinalement; on y reconnait extérieurement un certain nombre de noyaux fusiformes et on pourrait croire qu'elle est musculaire; mais comme on ne réussit pas à y distinguer des fibres, il faut sans doute la considérer comme une couche conjonctive de soutien. Je pense que cette description s'applique à une soie très jeune où les fibres musculaires ne sont pas encore bien visibles et où les cellules folliculaires possèdent encore une forme régulière. A part cela, je suis d'accord avec SPENGEL pour les couches externes de la gaine (conjonctive et péritonéale).

L'auteur fait ensuite une description très méticuleuse et exacte des muscles des soies, très semblables à ceux de la Bonellie et du Thalassème, et de leur mode d'action.

Les soies anales sont au nombre de 5 à 9, le plus souvent 7 dans l'anneau antérieur ; 5 à 8, le plus souvent 6, pour l'anneau postérieur ; leur gaine concorde avec celle des soies antérieures, mais les muscles moteurs n'offrent pas la même régularité. Il faut surtout distinguer les muscles interbasaux qui forment une véritable masse feutrée reliant ensemble toutes les bases des soies dans les deux anneaux; cette masse est interrompue ventralement comme les anneaux eux-mêmes ; avec les muscles basi-intestinaux qui vont s'insérer à l'intestin anal, elle sert à rapprocher simultanément de l'axe de l'animal les bases de toutes les soies, ce qui fait étaler leurs pointes comme des rayons. Les muscles basi-pariétaux sont les antagonistes des précédents.

J'ai déjà fait ailleurs (Voir *Ann. Sc. nat.*, t. XIII, p. 18 et suivantes) le résumé des différentes opinions émises sur le développement des soies des Annélides ; je n'y reviendrai pas : je me contente de dire ici que pour les Échiuriens, M. Spengel a découvert le mode de formation des soies par une cellule unique, etc., qu'il a décrit le développement des soies en général avec beaucoup plus de précision et de netteté qu'on ne l'avait fait jusqu'alors.

Je pense, comme SPENGEL, que la musculature ne se forme pas à nouveau pour chaque soie de remplacement, en faisant une restriction toutefois pour les fibres musculaires propres a la gaine, auxquelles l'auteur à la vérité n'a pas reconnu le caractère de muscles, à tort à mon avis. SPENGEL ajoute qu'il a fait quelques observations sur la *Bonellia viridis* et que là aussi il y a une cellule basale unique. Les premières soies chez la larve se forment encore de la même manière, comme l'auteur l'a constaté sur une larve d'Échiure de la Méditerranée ayant deux anneaux de soies postérieures.

Digitized by Google

HATSCHEK (22) est d'un avis différent. Dans la *deuxième période de développement de l'Échiure* on voit les premiers rudiments des follicules des soies ventrales ; ils sont situés dans le premier segment du tronc, latéralement par rapport au muscle longitudinal ; ce sont des amas cellulaires bien limités, placés tout près et au-dessous de l'ectoderme, mais provenant de la couche superficielle de la lame somatique ; la région correspondante de l'ectoderme ne montre en effet rien qui ressemble à une prolifération. Bientôt ces sacs proéminent dans la cavité de segmentation et acquièrent en même temps un revêtement endothélial sous lequel les muscles apparaissent comme des masses transversales plissées. L'extrémité antérieure des sacs reste constamment en relation avec l'ectoderme. Les sacs se creusent intérieurement et au fond de ces cavités on voit apparaître la pointe de la soie ; elle est sécrétée par les deux grandes cellules du fond du sac ; mais les hautes cellules épithéliales des parois latérales du follicule doivent avoir au moins des fonctions nutritives dans la formation des soies. Les deux rangées de crochets postérieurs se forment d'après le même mode ; elles appartiennent aux deux segments qui précèdent le terminal, c'est-à-dire aux 14e et 15e ; la rangée antérieure prend naissance la première (p. 55, 56, 59, 60).

L'*Echiurus unicinctus* du Japon décrit par R. VON DRASCHE (5 et 6) ne possède, outre les deux soies ventrales, qu'un seul anneau de soies anales, comme celui trouvé par WILLEMŒS, comme la larve de SALENSKY ; cet anneau est complet, c'est-à-dire fermé ventralement et se compose de 11 soies.

Les trois Échiuriens nouveaux découverts par DANIELSSEN et KOREN (6) ne possèdent point de soies.

SLUITER (52) ne fait que mentionner les deux soies à reflets dorés du *Thalassema erythrogrammon ;* ils sont placés entre la première et la deuxième paire d'organes segmentaires.

VEJDOVSKY (56, p. 15, pl. X, fig. 1-4) a fait des recherches sur les soies du *Thalassema gigas ;* celles de remplacement se forment aux dépens des cellules des parois latérales du follicule ancien. La gaine du crochet dans laquelle les nouvelles soies prennent naissance, se compose de dehors en dedans : du péritoine, d'une couche fibreuse assez épaisse, et d'une couche de nature conjonctive. L'auteur ne dit pas ce que l'on trouve au delà de cette dernière, ni ne le figure. Dans la couche conjonctive il représente une série de soies superposées et en voie de formation ; on voit d'abord un nid « Nest, » de belles cellules ramifiées et anastomosées ; à la base de ce nid on trouve le premier rudiment de la soie sous forme d'un petit cône appliqué sur une cellule colossale munie de pseudopodes ; elle résulte de l'accroissement d'une des cellules du nid, tandis que les autres se multiplient et constituent un follicule distinct, d'abord unilatéral, mais enveloppant ensuite successivement le jeune crochet ; pendant que ce follicule se complète, la cellule colos-

Digitized by Google

sale disparaît peu à peu. Il me semble que ce qu'il y a à retenir dans la description, incomplète au moins, de M. Vejdovsky, c'est que, chez le *Thalassema gigas*, la cellule basale géante est la seule qui donne naissance à la jeune soie ; ses indications sur la structure de la gaine et le mode de développement du jeune follicule s'écartent trop de ce que l'on observe chez les autres Échiuriens, pour qu'il y ait lieu de s'y arrêter, eu égard aux erreurs commises par cet auteur dans le même mémoire à propos des soies du Sternaspis.

De ce qui précède il résulte clairement que chez les trois types d'Échiuriens il y a concordance parfaite pour la structure des soies antérieures et de leur appareil musculaire ; ces soies manquent chez l'*Hamingia*. Les soies postérieures sont spéciales au genre *Echiurus* qu'elles caractérisent ; elles peuvent être disposées d'ailleurs en un ou deux anneaux.

Les opinions diffèrent sur le mode de formation des soies, et il y a lieu certainement de tenir le plus grand compte ici des assertions d'un investigateur aussi éminent que Hatschek qui pense que chez les larves d'Échiure les premières soies sont d'origine mésodermique et ne proviennent pas d'une cellule unique. Cependant il ne faut pas perdre de vue les très grandes difficultés inhérentes à de pareils observations sur les larves, et se rappeler que Spengel est arrivé à une interprétation différente chez une autre larve d'Échiure ; il peut paraître étonnant d'ailleurs que les premières soies prennent naissance d'une façon différente de celle des crochets de l'adulte, et ici les faits semblent bien établis, non seulement chez les Échiuriens, mais aussi chez d'autres Annélides. Pour ces raisons, et d'après mes observations sur la *Bonellia minor*, je pense, comme Spengel, que chez les Échiuriens les soies sont des formations ectodermiques provenant chacune d'une cellule unique.

Digitized by Google

## Tube digestif.

*Bonellia minor*. La bouche est située sur la face ventrale et à la base de la trompe; le tube digestif qui lui fait suite ressemble entièrement pour son parcours à celui de la grande Bonellie, tel qu'il a été décrit depuis longtemps par H. DE LACAZE (28); les circonvolutions et les anses sont cependant souvent moins nombreuses chez les individus de petite taille.

On peut avec H. DE LACAZE diviser l'intestin en trois parties : buccale, anale et intermédiaire ou hépatique; je restreins seulement la dénomination d'anale à une portion un peu plus courte du tube digestif.

I. La première partie et l'origine de la seconde sont représentées par la figure 9, Pl. XVII; l'anse *A A'* [1] a seulement été rejetée de gauche à droite, et de bas en haut. A l'origine l'intestin est assez large; il se rétrécit ensuite insensiblement jusqu'au point où il passe au-dessous du vaisseau dorsal, *V.d;* là il montre un étranglement plus prononcé. Dans sa région terminale il devient de nouveau un peu plus large (jabot); son extrémité postérieure est marquée par un autre étranglement, mais surtout par un changement brusque de couleur. L'intestin intermédiaire est en effet grisâtre de *L* en *P.V*, tandis que la dernière portion de l'intestin buccal est d'une belle couleur rouge (vers *L*) qui s'efface successivement en avant; l'anse *A A'* est de nouveau grisâtre; à partir de *A* la coloration rouge revient pour faire place au vert dans le voisinage de la bouche. Les trois subdivisions *B A*, *A A'* et *A' L* correspondent à ce que SPENGEL a appelé chez l'Échiure le pharynx, l'œsophage et le jabot,

[1] La lettre *A'* a été omise sur la figure elle serait placée un peu en avant de *L*.

Digitized by Google

sauf que l'œsophage ne commence qu'au premier étranglement de l'intestin buccal, quelquefois bien plus prononcé que sur la figure. Le pharynx est marqué d'anneaux transversaux qui s'accentuent d'abord dans l'œsophage pour disparaître à son extrémité postérieure; le jabot est très court.

La figure 15, Pl. XVII fait voir la structure de l'intestin buccal et montre en même temps comment les différentes couches tégumentaires se comportent à la bouche.

Les fibres annulaires des téguments sont disposées dans la région antérieure du corps en faisceaux distincts; quelques fibres longitudinales se replient en dehors et viennent pénétrer dans cette couche qui s'arrête brusquement à la base de la trompe dorsalement, et qui dans la lèvre inférieure ne montre pas de limite de séparation nette avec les fibres annulaires de l'intestin. La musculature longitudinale de la peau se continue directement dans la trompe à la face dorsale; sur les côtés et ventralement un certain nombre de ses fibres se terminent brusquement en s'étalant (*M.l.t.* fig. 15), tandis que d'autres contournent plus ou moins la bouche pour pénétrer également dans la trompe. Les fibres obliques internes se continuent jusqu'à la bouche et ne montrent pas non plus de séparation nette d'avec la couche de muscles annulaires de l'intestin. Le péritoine enfin se continue directement sur ce dernier.

La paroi de l'intestin buccal se compose :

1° D'un épithélium vibratile à cils longs et serrés et à cellules cylindriques élevées, continuation directe de l'épithélium qui revêt la face ventrale de la trompe; la couleur verte même de ce dernier se retrouve quoiqu'un peu moins intense, sur une assez grande étendue du pharynx et ne disparaît que successivement. A la lèvre inférieure il y a passage assez brusque à l'épithélium non vibratile, moins élevé et plus vert des téguments (*L.i.* fig. 15);

2° D'une couche de tissu conjonctif fibreux assez déve-

Digitized by Google

loppée, laquelle, à la lèvre supérieure, se continue directement dans la trompe et à la lèvre inférieure dans la cutis des téguments; elle possède comme cette dernière des amas granuleux d'un pigment brunâtre, et s'étend dans les couches musculaires dont elle relie les fibres entre elles;

3° D'une couche de fibres musculaires annulaires qui n'est point régulière, non plus que la précédente. Ces deux assises réunies forment en effet des épaississements ou bourrelets transversaux qui ne constituent cependant pas des anneaux complets. L'épithélium est en même temps plus haut dans les élevures qu'au fond des sillons; il existe de plus des sillons longitudinaux moins profonds;

4° D'une couche musculaire longitudinale; ses fibres notablement plus épaisses que celles de la couche précédente, ne s'infléchissent que rarement à l'intérieur pour contribuer à la formation des bourrelets; elles se continuent en partie dans les frenula;

5° Du péritoine sans limites cellulaires visibles, mais à noyaux bien nets; on y distingue çà et là des amas pigmentaires d'un brun rougeâtre; il n'est vibratile ni sur l'intestin, ni sur les téguments.

Des brides rayonnantes très nombreuses rattachent aux parois du corps la portion antérieure du pharynx dirigée d'avant en arrière. Ces brides se composent d'une bande de tissu conjonctif fibreux avec quelques fibres musculaires longitudinales, le tout recouvert par le péritoine. Je n'ai pas remarqué ici de diaphragme analogue à celui décrit par Spengel chez l'Échiure. Des brides semblables relient les diverses anses intestinales entre elles et aux téguments.

En s'éloignant de la bouche on voit la structure de l'intestin subir successivement les modifications suivantes : La musculature longitudinale se réduit, l'annulaire devient au contraire plus puissante tout en restant inégale; dans l'une et l'autre les fibres sont plus serrées; la délimitation est

Digitized by Google

moins nette entre les deux assises, une partie des fibres longitudinales pénétrant obliquement au milieu des annulaires. Le pigment semble disparaître du tissu conjonctif. L'épithélium dont les cils deviennent courts et gros, s'élève encore davantage, au sommet des bourrelets, et ses cellules prennent l'aspect de longs cylindres atténués vers la base, souvent fortement étranglés en leur milieu (fig. 16 *a*, Pl. XVII); au fond des sillons au contraire ces cellules sont notablement plus courtes (16 *b*); elles montrent toujours un pigment vert qui, après l'action des réactifs, apparaît sous forme de grosses granulations. Entre les bases effilées des longues cellules épithéliales on remarque des cellules basales plus hyalines dont quelques-unes sont arrondies et petites (*c*), tandis que d'autres déjà allongées, comme *b*, montrent tous les états de transition vers les cellules adultes. L'épithélium se trouve limité par une membrane basale assez épaisse, d'aspect un peu granuleux sur les coupes, comme si elle se composait de fines fibrilles. Les modifications de l'épithélium et de la musculature interne font que les bourrelets transversaux deviennent plus accentués et plus visibles à l'extérieur.

Sur l'œsophage cette apparence annelée est d'abord très marquée ; elle s'efface ensuite peu à peu ; le changement est produit surtout par la musculature annulaire (fig. 17) plus uniforme, mais tout aussi puissante ; il tient aussi à ce que les cellules épithéliales qui ont perdu leur pigment vert avant l'œsophage, deviennent en général moins hautes. Plus loin la couche musculaire transversale se réduit et devient tout à fait régulière ; l'apparence annelée disparaît ; en même temps l'épithélium de plus en plus bas (fig. 19) commence à être glandulaire dans une partie de ses cellules qui présentent toutes ici un plateau bien marqué et un noyau plus ou moins granuleux (dans les préparations durcies). Un peu plus loin encore ces cellules, tout en restant d'abord cylindriques, augmentent de volume, s'allongent et deviennent

Digitized by Google

toutes glandulaires ; elle ne montrent plus de cils sur les coupes ; les plus développées sont entièrement remplies de granulations et ne laissent plus voir de noyau (fig. 20) ; les cellules basales augmentent notablement en nombre ; les bourrelets transversaux manquent entièrement ; les villosités longitudinales indépendantes de la musculature sont par contre plus accusées.

La région où ont lieu ces derniers changements correspond au jabot (*L*, fig. 9) ; ils se trouvent réalisés entièrement un peu en avant du point où une modification importante s'opère dans la musculature devenue très mince. C'est ce changement qui marque la fin de l'intestin buccal. En effet, les fibres longitudinales jusque là externes seront maintenant internes ; la couche annulaire deviendra externe. Au point de transition les fibres longitudinales externes semblent bien s'incurver en dedans ; je ne pense pas cependant que les deux assises musculaires de l'intestin intermédiaire puissent être considérées comme la continuation de celles de l'intestin buccal ; il y a en effet une différence notable dans le volume des fibres à la limite de séparation ; elles sont plus épaisses en avant et cela est vrai surtout pour la musculature transversale (fig. 21 et 22).

Sur une *Bonellia minor* de taille moyenne tout l'intestin buccal mesurait 15 à 16 mm. de longueur et son extrémité postérieure se trouvait à peu près à 5 mm. en avant de la poche vasculaire (*P V*, fig. 9, Pl. XVII).

II. L'*intestin intermédiaire* s'étend du jabot jusqu'à l'intestin anal en formant de nombreux contours et anses. Il est d'abord étroit sur une faible longueur ; puis il subit brusquement une dilatation (*P V*, fig. 9) qui correspond à un sinus vasculaire péri-intestinal ; au point où ce sinus s'arrête l'intestin se montre de nouveau plus étroit ; il ne tarde pas à s'élargir encore successivement en prenant en même temps une couleur jaune. C'est là l'intestin hépatique de H. DE LA-

Digitized by Google

CAZE ; il est comme bouillonné, boursouflé ; il forme la plus grande partie du tube digestif. Plus loin l'intestin intermédiaire se rétrécit et perd la couleur jaune ; il se continue ainsi jusqu'à l'intestin anal.

Presque immédiatement en avant du sinus périviscéral prend naissance un intestin collatéral beaucoup plus étroit qui accompagne l'intestin principal jusque un peu au delà de la zone où ce dernier perd sa couleur jaune ; il débouche à ses deux extrémités dans l'intestin principal. Celui-ci possède à sa face ventrale une gouttière vibratile à laquelle l'intestin collatéral se trouve accolé ; elle commence chez la *Bonellia minor* à une très faible distance en avant de l'origine de ce dernier ; mais en arrière elle se continue beaucoup plus loin et ne s'arrête qu'à l'intestin anal ; elle s'élargit un peu à son extrémité postérieure, mais ne débouche pas dans un cœcum. On pourrait d'après cela faire trois subdivisions dans l'intestin intermédiaire : la première très courte (*a*) dépourvue d'intestin collatéral et de gouttière ; la seconde les possédant tous deux (*b*), la troisième ne conservant que la gouttière (*c*).

Dans ces trois régions les deux couches musculaires conservent les positions que j'ai indiquées plus haut : fibres annulaires externes, fibres longitudinales internes, ces dernières plus épaisses. Dans la région (*a*) ces couches musculaires se réduisent encore d'avant en arrière et à partir du sinus vasculaire elles ne se composent plus chacune que d'une seule assise de fibres assez espacées ; ces fibres sont munies d'un noyau correspondant à un renflement ; souvent elles sont ramifiées (fig. 27 ; Pl. XVII). Du tissu conjonctif, présentant çà et là une cellule allongée, remplit les intervalles entre les fibres ; cela est surtout visible là où les deux feuillets musculaires sont écartés l'un de l'autre, c'est-à-dire dans les festons ; mais en somme ce tissu conjonctif est peu abondant.

Digitized by Google

L'épithélium se compose de cellules probablement très élastiques ; on les voit en effet tantôt assez courtes et larges, tantôt étroites et allongées avec tous les états intermédiaires ; elles forment des festons longitudinaux proéminents à l'intérieur et plus prononcés dans la région(*b*) que dans la région(*a*). L'assise des fibres musculaires longitudinales prend part à la formation des plus grands de ces festons en s'infléchissant en dedans. Les cellules épithéliales sont granuleuses, glandulaires ; à leur base on remarque de nombreuses cellules basales, les unes petites, arrondies, hyalines, quelquefois avec deux noyaux (fig. 25, *e*) ; les autres plus grandes, souvent allongées, plus ou moins granuleuses, à noyau moins distinct (fig. 25, *b*, *c*, *d*) ; il m'a semblé voir tous les stades de transition entre des cellules basales très jeunes et les grandes cellules épithéliales remplies de granulations et dépourvues de noyau (fig. 25, *a*) ; je pense donc que les premières se multiplient et remplacent successivement les secondes.

Sur les coupes je n'ai pas pu distinguer de cils sur ces cellules, mais à l'état vivant on remarque qu'en dehors de la gouttière il y a une ciliation déterminant un faible courant d'avant en arrière.

La partie postérieure de la région jaune (hépatique) se rétrécit successivement ; en même temps l'épithélium devient plus bas (fig. 29, Pl. XVII), les festons se réduisent, les cellules basales semblent devenir moins nombreuses, les fibres musculaires un peu plus serrées ; le tissu conjonctif augmente entre les deux couches. Ces changements s'accentuent encore dans la région (*c*), fig. 30 ; la musculature est plus développée et l'on voit apparaître dans l'intestin des bourrelets transversaux. Sur les coupes longitudinales on s'aperçoit que le feuillet musculaire externe se plisse en formant une série d'arcs dont les fibres longitudinales tracent la corde ; l'intervalle entre les deux feuillets est rempli par du tissu conjonctif

Digitized by Google

amorphe. Vers l'extrémité postérieure les cellules épithéliales sont plus finement granuleuses.

Dans la gouttière vibratile (fig. 24, *gv*, Pl. XVII) les cellules épithéliales ne sont pas granuleuses, mais hyalines, munies de longs cils et d'un noyau arrondi ou plus ou moins allongé; ces cellules assez basses au fond du sillon deviennent très hautes sur les bords, où les couches musculaires, l'interne surtout, s'infléchissent en dedans. La forme de cette gouttière varie, sur les coupes au moins, comme on peut le voir par la comparaison des figures 23 et 24 ; c'est peut-être l'état de dilatation de l'intestin qui détermine ces changements.

L'intestin collatéral, près de son origine, est soudé sur l'intestin principal par une surface beaucoup plus large (fig. 23) qu'il ne l'est plus loin (fig. 24). Il possède la même structure que ce dernier ; le péritoine se continue sur lui directement ; sa couche de fibres musculaires longitudinales est complète et entièrement distincte de celle de l'intestin ; sa couche de fibres annulaires est soudée dans la région de contact avec celle de l'intestin ; mais dans ces deux couches les fibres sont notablement plus épaisses et plus serrées que dans les assises correspondantes du tube digestif. On s'en rendra compte en comparant la figure 28 qui représente les fibres longitudinales du siphon avec la fig. 22 (*fl*) ; en réalité la différence est encore plus grande, car les fibres musculaires sont plus épaisses à l'origine de l'intestin intermédiaire qu'un peu plus loin. Je n'ai point trouvé la bandelette musculaire spéciale qui existe chez l'Échiure (Spengel p. 493 et fig. 26 *lm*) sur le siphon et la gouttière ; j'ai seulement remarqué qu'au delà du point où le premier s'arrête, la gouttière vibratile est accompagnée de quelques fibres longitudinales plus épaisses notablement que les autres et formant ensemble une bande étroite ; elles représentent sans doute les prolongements d'une partie des

Digitized by Google

fibres longitudinales du siphon. La couche épithéliale ressemble à celle de l'intestin ; les cellules sont moins hautes et disposées en une seule assise ; je n'ai pas vu de cils à ces cellules dans les coupes, mais sur un morceau d'intestin frais on peut s'assurer que dans la gouttière il y a un faible courant dirigé d'avant en arrière.

J'ai dit que l'origine de la région (*b*) était marquée par un sinus périvasculaire qui s'étend autour de l'intestin sur une longueur de quelques millimètres (*PV*, *P' V'*, fig. 9, et *sp*, fig. 23, Pl. XVII); les coupes transversales montrent qu'ici le péritoine se détache plus ou moins des parois de l'intestin principal, quelquefois sur tout son pourtour sauf dans le voisinage de l'intestin collatéral; des brides(*b*, fig. 23) seulement le retiennent aux couches musculaires. Dans l'intervalle plus ou moins large on remarque de nombreuses cellules ou globules sanguins, de dimensions assez variables, possédant un noyau, ordinairement arrondies, mais parfois aussi fusiformes ou irrégulières (fig. 26). En traitant du système circulatoire je dirai les rapports de ce sinus avec les vaisseaux.

III. L'*intestin anal* n'a que quelques millimètres de longueur ; il se distingue même extérieurement de l'intestin intermédiaire. Il ne possède ni siphon, ni gouttière spéciale ; ses parois sont bien plus résistantes, ce qui tient surtout au plus grand développement des deux couches musculaires (l'externe annulaire notamment) dont les fibres sont plus volumineuses et plus serrées. L'épithélium ici n'est plus granuleux, mais se rapproche de nouveau sous plusieurs rapports de celui des téguments ; il se compose en effet de hautes cellules columnaires colorées en vert et pourvues de longs cils dont les mouvements déterminent un courant vers l'anus ; il forme, avec le tissu conjonctif assez développé, des bourrelets proéminents dépourvus de glandes et à direction longitudinale. Les poches anales débouchent dans la région

Digitized by Google

postérieure de cette troisième portion de l'intestin, laquelle donne insertion, comme le pharynx, à des brides rayonnantes plus nombreuses que dans le reste du tube digestif.

Autour de l'anus même la structure est assez compliquée. La couche épidermique des téguments s'infléchit en dedans à angle droit ; ses cellules deviennent brusquement très basses et en même temps vibratiles ; vers la limite interne des téguments il y a, par leur allongement successif, un court passage de transition à l'épithélium de l'intestin anal. La couche conjonctive est comme coupée à l'anus et les glandes, petites en général en ce point, disparaissent subitement à la courbure de l'épithélium. La couche des muscles annulaires s'élargit beaucoup, ses fibres deviennent plus espacées ; elle se recourbe en dedans à angle droit et m'a paru se continuer directement avec les fibres annulaires de l'intestin anal en s'amincissant notablement au point de soudure du tube digestif avec les téguments ; elle semble former un sphincter autour de l'anus. Les fibres longitudinales convergent de tous côtés vers cet orifice qu'elles dépassent probablement en partie en le contournant ; mais il y a ici un tel enchevêtrement de muscles que je ne puis être tout à fait affirmatif. La couche musculaire interne se continue jusqu'à l'anus, sans limite de séparation bien tranchée avec la couche annulaire de l'intestin anal.

La *Bonellia viridis* possède comme la *B. minor* un intestin collatéral qui correspond à la bandelette de H. DE LACAZE.

*Thalassema Neptuni*. Le tube digestif du *Thalassema Neptuni* présente dans son parcours et sa structure la plus grande analogie avec celui de la Bonellie.

L'intestin buccal se rétrécit successivement à quelque distance de la bouche, mais conserve ensuite sensiblement le même diamètre jusqu'au jabot; celui-ci (Pl. XXI, fig. 101,*j*) forme une petite ampoule mieux marquée que chez la *Bonellia minor*. La région de la poche vasculaire est relative-

Digitized by Google

ment moins large ; derrière cette région (*p v*) l'intestin intermédiaire augmente successivement de volume et en même temps de brun gris il devient rougeâtre ; après un parcours de 5 à 6 cm. (subdivision *b*) son diamètre diminue assez brusquement et se conserve ainsi sur une longueur de 5 cm., pour augmenter successivement une seconde fois sur un espace de 2,5 à 3 cm. ; cette nouvelle portion de l'intestin intermédiaire dont le tiers postérieur est surtout très volumineux, se termine à l'intestin anal. Ce sont là du moins les dispositions que j'ai observées sur un Thalassème que j'avais tué par injection d'acide osmique dans la cavité générale ; il est fort possible que ces changements de dimensions ne soient pas constants et dépendent en grande partie au moins de l'état de réplétion ou de vacuité du tube digestif.

La gouttière vibratile et le siphon commencent dans la région de la poche vasculaire ; l'extrémité postérieure du second correspond à peu près au rétrécissement brusque signalé plus haut ; la subdivision (*b*) est donc marquée par la présence du siphon. Celui-ci semble être relativement plus court et s'arrêter à une plus grande distance de l'anus que chez la Bonellie ; mais je ne suis pas très convaincu de l'absolue fixité de ces rapports ni chez l'un, ni chez l'autre animal.

La gouttière vibratile s'étend au delà du siphon jusqu'à 1 mm. à peu près de l'intestin anal ; là elle aboutit dans une poche creuse ou cœcum (*c*, fig. 102) placée à la face ventrale de l'intestin et en communication avec sa cavité par un orifice (*o*, fig. 103, Pl. XXI) de forme irrégulière que les deux bourrelets *b*, *b'* de la gouttière contournent pour se réunir ensuite en un bourrelet unique *b''*.

L'intestin anal commence à ce diverticule (cœcum) ; il est très court et communique avec les glandes anales ; son extrémité postérieure s'élargit en une ampoule.

I. A la base de la trompe la musculature annulaire des



Digitized by Google

téguments s'arrête encore comme chez la Bonellie. Les fibres longitudinales se prolongent dans la trompe ; mais d'abord la couche qu'elles forment s'élargit notablement près de la bouche et se divise en plusieurs assises par interposition de faisceaux transversaux qui m'ont paru provenir de la couche musculaire interne (oblique).

L'*intestin buccal* à son origine ne diffère de celui de la Bonellie que par l'absence de la couche de fibres musculaires longitudinales ; il possède bien quelques-unes de ces fibres isolées, mais il est possible qu'elles proviennent uniquement des brides nombreuses auxquelles donne insertion le pharynx. Un peu plus loin les fibres longitudinales deviennent plus abondantes ; leur répartition est très inégale et sur les coupes transversales elles se montrent réunies par groupes en certains points, très clairsemées en d'autres. La couche des muscles annulaires est au contraire bien développée dans l'intestin buccal ; contrairement à ce que nous avons vu chez la Bonellie ses fibres sont notablement plus épaisses que les fibres longitudinales. Il est presque superflu de dire que l'épithélium manque de pigment vert.

En avant du jabot les fibres longitudinales forment une assise mince et à peu près continue ; les fibres transversales sont toujours notablement plus épaisses et constituent encore une couche puissante. Les cellules épithéliales commencent à devenir granuleuses ; cependant elles sont toujours cylindriques, mais moins hautes qu'à la bouche ; sur un plateau assez épais elles portent de courts cils vibratiles.

A l'entrée du jabot la musculature transversale s'amincit brusquement et se réduit à une seule assise de fibres. Dans le jabot, encore muni de bourrelets longitudinaux, l'épithélium cesse d'être vibratile (c'est-à-dire que les cils ne se voient pas sur les coupes) et devient plus fortement granuleux.

II. Au delà du jabot commence l'*intestin intermédiaire* en-

Digitized by Google

touré à son origine par la poche vasculaire (fig. 101, Pl. XXI). La position des deux couches musculaires se trouve encore ici intervertie ; l'épithélium offre les mêmes caractères que chez la Bonellie. Le péritoine s'écarte irrégulièrement des autres couches de l'intestin auxquelles il reste attaché par des brides ; cependant il entraîne souvent avec lui des fibres annulaires. Dans la cavité ainsi formée on rencontre des globules figurés ; c'est là que débouchent le vaisseau dorsal et l'anastomose neuro-intestinale. Dans les coupes transversales on voit que sur le siphon (ou la gouttière vibratile) et dans son voisinage le péritoine est toujours adhérent. Les fibres musculaires longitudinales sont bien plus épaisses et plus serrées que sur l'intestin principal ; elles se prolongent avec ces caractères à une certaine distance sur les côtés de la gouttière. Celle-ci ensuite se creuse davantage, fait saillie extérieurement sur l'intestin ; un peu plus loin les coupes montrent le siphon tout formé ; mais la gouttière a disparu, c'est-à-dire qu'à l'intestin collatéral correspond bien un sillon dans l'épithélium intestinal, mais les parois de ce sillon sont formées par des cellules glandulaires ordinaires et non par des cellules cylindriques hyalines et vibratiles. On dirait que le siphon a pris naissance par rapprochement et soudure des deux lèvres de la gouttière. Celle-ci ne tarde pas à reparaître avec ses caractères ordinaires (fig. 104, Pl. XXI) et les deux formations se montrent alors superposées ; la structure est la même que chez la *Bonellia minor*. Il n'y a pas de ruban musculaire spécial ; mais, comme à l'origine du siphon, les fibres longitudinales sont plus épaisses dans celui-ci et dans le voisinage du sillon vibratile que sur l'intestin principal.

Au delà de l'extrémité postérieure du siphon la gouttière devient plus profonde ; ses parois latérales constituent deux bourrelets proéminents dans la cavité de l'intestin. La musculature longitudinale suit ce mouvement et s'infléchit encore plus fortement en dedans. Entre le péritoine et les autres

Digitized by Google

tissus on voit de larges lacunes contenant des éléments cellulaires et traversées obliquement par des fibres annulaires. Vers son extrémité postérieure la gouttière vibratile devient encore beaucoup plus large ; les bourrelets moins hauts s'étalent transversalement ; les deux couches musculaires sont plus développées, et les fibres longitudinales forment une bandelette spéciale qui correspond à la gouttière.

La musculature devient encore plus épaisse autour de l'orifice du cœcum. Faute de matériaux je n'ai que des observations très incomplètes sur la structure de celui-ci ; ses parois m'ont semblé se composer du péritoine en dehors, d'une mince couche de fibres musculaires entre-croisées et d'un épithélium assez bas en général, mais s'allongeant beaucoup autour de l'entrée du diverticule où il est vibratile et où il constitue un coussinet renforcé encore par du tissu conjonctif et par les muscles.

III. L'*intestin anal* offre une résistance plus grande grâce à sa musculature plus puissante ; son extrémité postérieure donne attache à de nombreuses brides et acquiert une couche conjonctive assez développée en dehors des assises musculaires ; son épithélium se compose de cellules cylindriques hautes, munies de cils longs et serrés et formant des bourrelets à direction longitudinale.

L'intestin anal est séparé de l'anus par un renflement possédant une structure toute spéciale (*c l*, fig. 105). La musculature conserve la même disposition ; elle devient seulement plus épaisse, la couche longitudinale surtout qui s'étale largement par places (*m l i*). Entre le péritoine et les fibres annulaires, plus épaisses que les longitudinales, on voit une large zone de grosses cellules arrondies ou polygonales ; leur contenu (fig. 106) possède un aspect particulier ; il est plus ou moins réticulé et étoilé et se colore bien par l'hématoxyline ; ce n'est que dans un petit nombre de ces cellules que l'on aperçoit un noyau avec un ou quelques nu-

Digitized by Google

cléoles. Elles pénètrent du reste plus ou moins dans les couches musculaires et jusque contre l'épithélium. Celui-ci est très bas et m'a semblé appliqué presque directement sur la musculature longitudinale; mais mes préparations ne m'ont pas renseigné suffisamment sur sa nature; à l'anus il passe par transition successive à l'épithélium connu des téguments. Les grandes cellules de ce tissu particulier offrent un aspect semblable à celui que présentent fréquemment les glandes cutanées, celles de la trompe surtout; mais je n'ai pas pu voir de canal excréteur; je ne sais donc si cette ampoule, dans la partie antérieure de laquelle les glandes anales m'ont paru déboucher, doit être considérée comme homologue de la région glandulaire anale de l'Échiure que nous verrons tout à l'heure; mais je suis tenté de le croire.

La couche musculaire annulaire de l'intestin semble se continuer directement avec la couche correspondante (externe) des téguments qui se replie brusquement en dedans autour de l'anus et qui forme sans doute un sphincter. Les couches longitudinales de l'intestin et de la peau s'arrêtent net, la première après s'être notablement amincie ; elle restent séparées l'une de l'autre par le tissu à grandes cellules de l'ampoule anale. Quant aux fibres obliques des téguments, elles diminuent, puis disparaissent totalement déjà à une certaine distance de l'anus ; la couche conjonctive devient au contraire bien plus épaisse et contient des glandes très volumineuses.

*Echiurus Pallasii*. Comme mes observations sur les deux types précédents m'avaient conduit à des résultats presque identiques à ceux déjà obtenus antérieurement pour l'Échiure par Spengel, je n'ai fait que très peu de recherches sur ce dernier animal.

La gouttière vibratile, à son extrémité postérieure, s'élargit et se creuse un peu; elle forme ainsi comme un rudiment de cœcum sur les côtés duquel les bords de la gouttière sont

Digitized by Google

épaissis. L'intestin anal commence en ce point ; il possède encore un aspect différent et une solidité plus grande ; il donne insertion à de nombreuses brides et possède des bourrelets saillants à direction longitudinale. Son épithélium diffère notablement de celui de l'intestin intermédiaire ; les cellules sont columnaires, non granuleuses, garnies de cils serrés ; vers le point d'insertion du tube digestif sur la peau elles deviennent bien plus basses (*r'gl'* fig. 122, Pl. XXII), d'une façon assez brusque, et restent ainsi sur une certaine longueur (*r'gl'-rgl*) ; puis il y a passage graduel à l'épiderme ordinaire. Sans animal vivant je n'ai pu déterminer jusqu'où s'étendaient les cils. Là où l'épithélium devient bas on voit aussi apparaître des glandes très nombreuses et rapprochées occupant une zone épaisse tout autour de l'anus ; elles sont identiques aux cellules glandulaires des téguments et s'étendent depuis l'épiderme jusque profondément dans la musculature. Au contraire, au delà de cette région les papilles de la peau se montrent dépourvues de glandes ; on y distingue seulement un réseau ganglionnaire sous-épidermique bien développé. Cette région glandulaire est invaginée à l'intérieur ; elle va ainsi au-devant de l'intestin anal ; elle reçoit les canaux excréteurs des glandes anales qui la traversent un peu obliquement et dont les parois montrent un épithélium, probablement vibratile, et deux couches musculaires, l'interne longitudinale, l'externe annulaire.

La couche musculaire longitudinale des téguments se réduit près de la région glandulaire, puis ses fibres semblent s'épanouir irrégulièrement dans cette région ; il en est de même de la couche longitudinale de l'intestin terminal également moins épaisse près de l'anus. La couche annulaire de l'intestin s'élargit au contraire notablement, ses fibres deviennent plus espacées et occupent ainsi toute la région glandulaire pour se continuer directement avec la couche annulaire des téguments plus épaisse à l'extrémité postérieure;

Digitized by Google

les fibres circulaires de la région glandulaire fonctionnent peut-être comme sphincter. La couche des fibres obliques internes de la peau ne s'étend pas jusqu'à l'anus, mais s'arrête aux anneaux de soies.

J'ai déjà résumé les travaux de FORBES et GOODSIR (12 et 13, Échiure) qui prirent l'intestin collatéral pour un tronc veineux, DE QUATREFAGES (39) qui donna le premier des indications sur la structure interne des parois intestinales de l'Échiure, et de SCHMARDA (48, Bonellie).

H. DE LACAZE a fait du tube digestif de la *Bonellia viridis* une description anatomique minutieuse ; la ligne formée par le siphon et la gouttière se trouve désignée comme une « bande-« lette droite qui semble la cause des plissements de l'intestin, « en déterminant une traction, comme le ferait par exemple le « cordon passé dans la coulisse d'une étoffe » (28, p. 68). N'ayant pu injecter cette bandelette, H. DE LACAZE s'abstient de la prendre pour un vaisseau, comme l'avaient fait d'une façon erronée d'autres auteurs. L'intestin intermédiaire possède une couche épaisse de substance cellulaire (hépatique) formant des plis transversaux ; cet épithélium est vibratile, granuleux ; tout porte à croire que cette partie est chargée de sécréter un produit nécessaire à l'accomplissement de la digestion. Les courbes et les anses de l'intestin sont maintenues dans une position à peu près constante par des brides ou trabécules qui sont surtout nombreuses aux deux extrémités, et qui près de la ligne médiane sont rapprochées et parallèles constituant ainsi un véritable mésentère.

GREEF (20, p. 49-55) distingue un pharynx à parois épaisses ne possédant d'abord que des muscles transversaux, auxquels s'adjoignent bientôt extérieurement des fibres longitudinales ; un œsophage plus étroit, très musculeux, marqué d'anneaux qui sont dus aux fibres circulaires ; un intestin intermédiaire siège principal de la digestion, en général plus large, à parois très minces avec une faible musculature longitudinale et quelques fibres circulaires ; un intestin terminal à parois plus épaisses qui reçoit les glandes anales à son extrémité postérieure garnie de nombreuses brides. L'anus est entouré d'un sphincter formé d'une large couche de fibres annulaires. GREEF n'a pas vu le jabot, ni le changement de position des couches musculaires entre celui-ci et l'intestin intermédiaire ; il prétend que dans ce dernier les fibres longitudinales sont externes, les circulaires internes (p. 50). Les indications histologiques sont encore inexactes en plus d'un point, ainsi :

Toute la surface interne de l'intestin serait ciliée *comme celle de la trompe* et recouverte d'une épaisse couche d'épithélium cylindrique (cela n'est exact que pour les intestins buccal et anal et pour la gouttière vibratile).

Digitized by Google

La couche conjonctive contiendrait des glandes ordinairement nombreuses, consistant en amas cellulaires de forme variée, de couleur brune ou jaunâtre, dont on peut sur les coupes heureuses, suivre le canal excréteur jusque dans le lumen de l'intestin (p. 50, il s'agit sans doute d'amas pigmentaires).

Dans l'intestin intermédiaire existerait une couche conjonctive relativement épaisse (elle est très réduite au contraire) s'étendant partout entre l'épithélium cylindrique et la musculature, et contenant en abondance de petites glandes, ainsi que de très nombreux éléments cellulaires.

La paroi intestinale se réduirait à une mince membrane au point où est appliquée la veine intestinale (intestin collatéral); on dirait même (p. 59) que l'épithélium cylindrique de l'intestin se trouve interrompu en ce point (qui est en réalité occupé par le bel épithélium vibratile de la gouttière).

Greef n'a donc pas vu les importantes modifications qu'éprouve l'épithélium intestinal; il n'a reconnu ni la gouttière vibratile, ni le siphon, ni le ruban musculaire longitudinal.

Spengel (54, p. 491-500) a fait une étude méticuleuse du tube digestif de l'Échiure. Il a décrit avec soin un diaphragme (dissépiment) qui existe en avant des soies et qui est un indice de segmentation (je n'ai pas observé pareille formation chez le Thalassème et la petite Bonellie). Spengel a signalé l'aspect annelé de l'œsophage, le renflement qui termine celui-ci, c'est-à-dire le jabot, puis la gouttière vibratile; il a décrit un ruban musculaire bien marqué (fig. 26, *lm*) qui se compose de fibres longitudinales et qui court à la surface du siphon pour passer ensuite sur la gouttière. Nous avons vu que chez la *Bonellia minor* et le *Thalassema Neptuni* cette bande musculaire est beaucoup moins prononcée et se réduit même ordinairement à un épaississement des fibres longitudinales du siphon et de la gouttière. Spengel a découvert l'intestin collatéral des Échiuriens chez la *Bonellia viridis* d'abord (voir une courte indication à ce sujet par Eisig dans *Zool. Anzeiger*, 1878, n° 7, p. 151), puis chez l'*Echiurus Pallasii* où il l'a décrit en détail. Toute la portion du tube digestif comprise entre le jabot et l'intestin anal est divisée en intestin intermédiaire « Zwischendarm » (entre le jabot et l'origine du siphon), en intestin médian « Mitteldarm » (région du siphon) et en intestin postérieur «Hinterdarm » (de la fin du siphon à l'intestin anal),

Spengel ne dit pas (comme l'a fait Greef) que la musculature longitudinale manque à l'origine du pharynx; il a décrit les cellules basales de l'épithélium et le changement de position des deux couches musculaires derrière le jabot. Les trois assises musculaires des téguments se continueraient chez l'Échiure au delà de la bouche dans le lobe céphalique. Chez la Bonellie et le Thalassème la chose est évidente pour la musculature longitudinale; mais histologiquement elle me paraît au moins douteuse pour les deux assises transversales. Postérieurement les fibres annulaires sont les seules qui se continuent sans modifi-

Digitized by Google

cations jusqu'à l'anus où l'on distingue une région glandulaire et où ces fibres fonctionnent comme sphincter externe ; les fibres longitudinales divergent, formant en partie un réseau dans le voisinage de l'intestin anal, et en partie un sphincter interne. Les fibres obliques s'arrêtent aux muscles des soies postérieures, avec lesquels ils se confondent.

Je n'entre pas dans les détails histologiques pour lesquels il y a, je l'ai déjà dit, concordance parfaite avec ce que l'on a vu plus haut pour le Thalassème et la Bonellie.

R. von Drasche (6) a signalé chez le Thalassème qu'il a observé, l'existence de l'intestin collatéral, de la bande musculaire longitudinale et d'un petit diverticule ventral, situé immédiatement en avant de l'anus et rattaché par un mince ruban mésentérique au cordon nerveux. L'intestin de l'*Echiurus unicinctus* ressemble entièrement à celui de l'*E. Pallasii* (pharynx, œsophage, jabot, etc., intestin collatéral).

Le tube digestif de l'*Hamingia arctica* décrit par Danielssen et Koren (5 et 6, p. 23-27) montre encore beaucoup d'analogie avec celui des autres Échiuriens. Ces auteurs signalent cependant une troisième couche oblique et externe de fibres musculaires sur la portion initiale de l'intestin (cavité buccale) qui possède donc tout à fait la structure des téguments. Une dépression profonde la sépare de l'œsophage ; à cette dépression correspond une espèce de sphincter avec d'épaisses fibres musculaires annulaires. L'œsophage beaucoup plus étroit, d'apparence annelée, possède une couche musculaire longitudinale interne et une autre circulaire externe, toutes deux anastomosées, c'est-à-dire que ces couches musculaires seraient disposées à l'inverse de ce qui existe chez les autres Échiuriens. Derrière l'œsophage l'intestin, tout en formant de nombreuses anses et circonvolutions qui sont soigneusement décrites et qui ressemblent en somme à celles de la grande Bonellie, se dirige d'abord en arrière et en même temps s'élargit successivement ; arrivé à l'extrémité postérieure il retourne en avant tout en devenant notablement plus étroit : enfin il revient encore en arrière pour se terminer par le rectum. La première partie de l'intestin élargi, celle qui succède à l'œsophage, possède la même structure que ce dernier ; ensuite les parois (intestin hépatique) deviennent plus minces, les *dépressions* de l'épithélium dans la couche conjonctive sont moins profondes et plus espacées ; cet épithélium se compose de cellules cylindriques ordinaires et de nombreuses glandes pyriformes unicellaires (cellules hépatiques) isolées ou réunies par groupes. La deuxième portion étroite de l'intestin aurait de nouveau jusqu'à l'anus une structure analogue à celle de l'intestin élargi dans sa région antérieure. Il y a une bandelette membraneuse contenant un vaisseau sanguin (le siphon peut-être). Les brides deviennent plus nombreuses près du cloaque. La surface externe de l'intestin est constituée par un épithélium vibratile.

Chez le *Saccosoma vitreum* la bouche est entourée d'un an-

Digitized by Google

neau musculaire et suivie d'un œsophage cylindrique à parois très épaisses, à plis longitudinaux proéminents, à épithélium cylindrique et en partie granuleux. L'œsophage s'élargit, dans la région globuleuse du corps, pour former un estomac oblong, musculeux, suivi d'un intestin étroit et enroulé qui remplit toute la cavité du corps ; ses parois extrêmement minces possèdent deux couches musculaires à fibres très espacées. Le rectum, très court et à parois épaisses comme l'œsophage, se termine au sommet de la portion postérieure très atténuée du corps, par l'anus qui est entouré d'un puissant sphincter.

Chez l'*Epithetosoma norvegicum* l'œsophage très court, à plis longitudinaux, est suivi de l'intestin très large allant droit à l'anus. Ventralement et latéralement l'intestin est marqué dans toute sa longueur de sillons annulaires profonds; dorsalement sa surface lisse est couverte d'une bande musculaire étroitement unie aux téguments ; son épithélium se compose de grandes cellules granuleuses. Le rectum est court. Il y a un mésentère ventral.

D'après Horst (24 et 25) il y a la plus grande analogie entre l'intestin de l'*Hamingia glacialis* et celui des autres Géphyriens armés. Le pharynx large et à parois minces est suivi d'un œsophage musculeux à parois épaisses, terminé lui-même par un jabot plus large. Vient ensuite l'intestin proprement dit qui possède un siphon (vaisseau de Danielssen et Koren) se terminant postérieurement par une gouttière.

La disposition générale de l'intestin chez le *Thalassema erythrogrammon* est analogue, d'après Sluiter (52), à celle de l'Échiure ; on ne trouve pas ici de diaphragme. Le long siphon possède la même structure que l'intestin principal dans lequel il s'ouvre à ses deux extrémités ; seulement ses parois sont plus minces et ses cellules épithéliales ne possèdent pas de cils; on y trouve en outre des groupes de cellules remplies de corpuscules bruns et réfringents. Sluiter attribue à ce siphon des fonctions analogues à celles du système lymphatique. La gouttière vibratile, accompagnée d'une bandelette musculaire, se termine peu avant l'anus, dans un large diverticule dont l'orifice est entouré d'un sphincter formé par les fibres de la bandelette, et dont les parois se composent d'un épithélium cylindrique sans glandes spéciales et d'une musculature plus forte que sur l'intestin; les fibres de cette musculature sont disposées comme des méridiens, l'orifice du cœcum étant l'un des pôles. Le diverticule, très variable de volume avec les individus, est rempli d'ordinaire par une masse hyaline de consistance cartilagineuse, se dissolvant dans l'acide chlorhydrique sans dégagement gazeux. Sluiter pense que c'est là un produit d'excrétion qu'il compare à la tige cristalline des Lamellibranches; il rappelle que des diverticules ont été trouvés aussi chez divers Siponculiens.

Lampert (29) a signalé aussi un diverticule chez deux nouvelles espèces de Thalassème : *Thalassema sorbillans* et *Th. formosulum*.

Digitized by Google

Le tube digestif des Échiuriens montre donc la plus grande similitude chez les divers genres typiques du groupe (*Bonellia, Thalassema, Echiurus, Hamingia*). Les différences se réduisent à l'absence, chez le Thalassème, d'une véritable couche de fibres longitudinales dans la région antérieure de l'intestin buccal, à la présence d'un diverticule ou cœcum, à la présence (chez le *Thalassema Neptuni*) d'une ampoule ou renflement (glandulaire?) à l'extrémité de l'intestin anal. L'Échiure de Pallas possède à l'anus une région glandulaire spéciale peut-être homologue de ce renflement qui, chez la Bonellie, semble faire défaut.

Les particularités caractéristiques de l'intestin se retrouvent partout les mêmes, ce sont :

Changement de position des deux couches musculaires en arrière du jabot ;

Relations intimes de la portion antérieure de l'intestin intermédiaire avec le système vasculaire, sous forme d'anneau ou de sinus; cette disposition assure peut-être la nutrition du sang et par suite celle de la trompe.

Présence surtout d'une gouttière et d'un intestin collatéral; musculature plus ou moins renforcée le long de ces deux formations.

On sait qu'un intestin collatéral analogue a été signalé encore chez les Annélides, dans la famille des Capitellides, et chez les Échinodermes. D'après Eisig (*Zool. Anzeiger*, Jahrgang I, 1878, n° 7, p. 148) cet organe établit un nouveau lien de parenté entre les Vers et les Vertébrés; il l'a comparé en effet à un filet cellulaire qui se montre d'une façon transitoire, chez divers jeunes embryons de Vertébrés et auquel Semper avait donné le nom de cordon hypochordal. Il a été signalé chez divers Sélaciens (*Acanthias, Mustellus, Scyllium, Pristiurus, Torpedo*) par Semper et par Balfour, chez les Téléostéens (*Trutta*) et les Batraciens (*Bombinaster*) par Goette. Balfour a montré que pour sa formation la

Digitized by Google

paroi intestinale s'épaissit le long de la ligne médiane dorsale ou bien se creuse d'un sillon dans lequel pénètre un étroit prolongement de la lumière du canal digestif. J'ai cru reconnaître chez le Thalassème adulte, par l'examen de coupes successives, les indices d'un mode de formation analogue pour le siphon des Échiuriens.

## Glandes anales.

*Bonellia minor*. Les glandes anales sont des poches ramifiées d'une belle couleur rouge, débouchant dans l'intestin anal tout près de l'anus et s'étendant de là en avant sur les côtés du tube digestif; des brides nombreuses les fixent à celui-ci et aux téguments. Chez la petite Bonellie elles sont plus simples que chez la grande où H. DE LACAZE les a décrites d'une façon très détaillée. Chez cette dernière chaque poche anale se compose d'un tronc allongé et très ramifié, les rameaux étant couverts de tubes étroits terminés chacun par un entonnoir vibratile de couleur très pâle. Chez la petite Bonellie le tronc est simple (fig. 31, Pl. XVIII) et les tubes sont directement implantés sur lui. Dans un cas j'ai compté 80 tubes sur une poche; chez la grande Bonellie ils sont bien plus nombreux. Ces tubes sont des ramifications de la glande; vers leur extrémité libre ils s'atténuent successivement pour s'élargir ensuite assez brusquement en un entonnoir couvert de cils (fig. 32 et 34) intérieurement et sur le rebord.

Les parois de cet organe se composent, dans le tronc aussi bien que dans les tubes, d'un péritoine, d'une couche musculaire et d'un épithélium. Dans le péritoine (*p*, fig. 33) on ne distingue pas ordinairement les limites cellulaires, mais les noyaux sont bien visibles. Dans cette couche on rencontre de nombreux amas pigmentaires (*a*, *pi*) de couleur

Digitized by Google

brun rouge, faisant proéminence à la surface ; c'est à ces amas que les glandes anales doivent leur couleur rouge. Ils sont de dimensions très inégales, en général arrondis, tantôt isolés, tantôt réunis en groupes plus ou moins volumineux ; quelquefois une large surface de l'organe s'en trouve entièrement couverte. Ces amas m'ont paru être des cellules quelquefois énormes, qui se chargent de plus en plus de granulations pigmentaires. On les trouve sur le tronc de la glande aussi bien que sur les tubes ; ils sont cependant plus clairsemés vers l'extrémité apicale de ces derniers.

La deuxième couche (*m*, fig. 33) se compose de fibres musculaires entre-croisées réunies par du tissu conjonctif. Les fibres n'ont pas une stratification régulière et sont dirigées un peu dans tous les sens ; on peut cependant, comme Spengel pour l'Échiure, admettre deux directions générales prédominantes, l'une longitudinale, l'autre transversale. Les fibres ayant la première orientation l'emportent peut-être sur les transversales qui sont plus généralement externes, tandis que les longitudinales sont plutôt internes. Dans les tubes la musculature est un peu moins développée que dans le tronc.

La couche épithéliale est plus épaisse que les précédentes (*e*, fig. 33) ; elle se compose de cellules d'aspect assez différent ; les unes souvent plus petites, à noyau bien visible, sont arrondies et ne possèdent ordinairement que peu ou point de granulations ; elles sont appliquées contre la couche musculaire (*c b*, fig. 33). Les autres plus volumineuses, plus hautes, de forme plus ou moins irrégulière, sont chargées de granulations grosses et nombreuses ; leur noyau a ordinairement disparu ; souvent aussi leurs contours deviennent indistincts, et alors on voit à la surface interne de la glande une assise granuleuse au milieu de laquelle on devine, plutôt qu'on ne voit, quelques limites cellulaires.

Je n'ai pas remarqué chez la *Bonellia minor* des groupes

Digitized by Google

particuliers de cellules vibratiles (SPENGEL, Échiure); je n'ai pas vu non plus de cils sur les cellules épithéliales dans les coupes; cependant en examinant le tissu vivant on remarque qu'un faible courant se dirige vers la base de l'organe (vers l'intestin), et à moins qu'il soit déterminé par les entonnoirs, ce qui peut paraître douteux, il faut admettre la présence de cils sur une partie au moins des cellules épithéliales.

A l'état de contraction des poches anales, l'épithélium constitue des élevures irrégulières proéminentes à l'intérieur de l'organe.

La cavité du tronc se continue directement dans les tubes; elle se rétrécit à l'extrémité de ces derniers en un étroit canal qui débouche dans l'entonnoir. Ceux-ci (fig. 34) ont la forme de coupes à bords repliés extérieurement et en bas; à l'extrémité du rebord vient s'attacher le péritoine. L'entonnoir lui-même est composé d'un épithélium (*c v*) à grandes cellules régulières portant chacune un seul cil long et fort; leur extrémité interne est munie d'un prolongement filiforme (fig. 34 et 35) qui pénètre entre les deux épithéliums du tube. Je n'ai pas pu voir où se terminaient ces prolongements; on les prendrait facilement pour de minces fibres musculaires; mais en laissant séjourner longtemps une glande anale dans une solution de bichromate d'ammoniaque à 2 °/₀, on arrive très facilement à dissocier les entonnoirs et on reconnaît alors nettement la structure que je viens d'indiquer. Ces cellules ont un grand noyau; leurs cils battent de façon à diriger un courant de la cavité générale à l'intérieur de la glande, comme H. DE LACAZE l'a déjà démontré pour la grande Bonellie. Les cellules épithéliales qui occupent le sommet des tubes, vers la base de l'entonnoir, et qui par conséquent font suite à l'épithélium de ce dernier, sont granuleuses, moins cependant que les cellules suivantes placées plus à l'intérieur de la glande; elles sont de forme arrondie, petites et à contours bien nets.

Digitized by Google

Pour l'étude de la structure de ces poches la macération dans le bichromate d'ammoniaque à 2 %, après l'acide osmique, m'a donné de meilleurs résultats que l'acide picrique qui rétracte notablement les tissus.

Les glandes anales établissent une communication entre la cavité générale et la région terminale du tube digestif; elles paraissent être glandulaires et remplissent sans doute des fonctions d'excrétion; elles seraient donc analogues physiologiquement au corps de Bojanus.

*Thalassema Neptuni*. Les glandes anales du Thalassème diffèrent notablement par leur forme de celles de la Bonellie. Elles se composent chacune d'un long tube ou tronc (*g a*, fig. 102, Pl. XXI) ayant à peu près 1 cm. de longueur et s'atténuant insensiblement vers son sommet, tandis qu'à la base il se rétrécit d'une façon brusque pour déboucher dans l'intestin anal. Le tronc n'est point ramifié et les entonnoirs vibratiles sessiles, nombreux et très petits, s'appliquent directement sur lui; l'un d'eux est terminal; ils ne font défaut que sur la partie de la glande qui avoisine immédiatement l'intestin.

La structure des glandes est tout à fait analogue à ce que nous venons de voir chez la Bonellie; les parois m'ont semblé moins riches en pigment; la couche musculaire (*m*, fig. 107, Pl. XXII) et l'épithélium (*e*) avec ses cellules basales (*c b*) ressemblent tout à fait aux formations correspondantes de la Bonellie. Les entonnoirs minuscules se composent d'un faible nombre de cellules assez grandes munies de longs cils vibratiles; il m'a semblé que chacune ne possédait encore qu'un seul cil et aussi un prolongement basilaire; mais je n'ai pu acquérir une certitude complète sur ces deux points. Les cils sont dirigés de la base rétrécie de l'entonnoir vers son sommet (en sens inverse du courant); ils conservent cette direction dans la douille très étroite et dans le canal plus large qui lui fait suite et qui est déjà situé dans l'épaisseur des parois de la glande. A l'extrémité de ce très court

Digitized by Google

canal (*c' v'*) on retrouve les cellules granuleuses ordinaires de l'épithélium interne. Au sommet de l'entonnoir la couche de cellules vibratiles se réfléchit un peu en dehors, puis se continue directement avec le péritoine qui a la forme d'une mince membrane possédant çà et là un noyau, tandis que sur la glande même il est beaucoup plus épais et composé de cellules distinctes ; mais ce dernier aspect doit changer évidemment avec l'état d'extension de ces organes si élastiques.

Dans la figure les deux parois de l'entonnoir sont appliquées presque l'une sur l'autre ; mais sur d'autres coupes on trouve l'entonnoir tout à fait ouvert et ses rebords rapprochés tous deux des parois de la glande.

*Echiurus Pallasii.* Ces organes ressemblent entièrement à ceux du Thalassème ; ils sont seulement plus allongés. Je n'ai pas d'observations personnelles sur leur histologie.

Pallas avait attribué aux glandes anales un rôle dans l'expulsion des produits sexuels (Échiure); Rolando les considéra comme des glandes salivaires (Bonellie); Cuvier comme des organes respiratoires (Bonellie) ; Forbes et Goodsir (Échiure) leur attribuèrent aussi ces dernières fonctions et pénétrèrent mieux leur structure ; ils reconnurent les entonnoirs vibratiles, mais non leur communication avec la cavité des poches. De Quatrefages établit que leur coloration est due à du pigment et non à des vaisseaux (Échiure). Pour Schmarda ces glandes ne communiquent qu'avec l'eau extérieure et leurs rameaux sont des cœcums fermés (Bonellie). Max Muller les a signalées chez le *Thalassema gigas*.

H. de Lacaze donne encore le premier une description exacte de ces organes (28, p. 89-97) et en même temps d'excellentes figures (pl. II). Les poches anales pyriformes de la *Benellia viridis* sont constituées par une membrane mince et vont s'ouvrir par un tube grêle près de l'anus. Leur surface est hérissée d'appendices branchus, d'un brun rougeâtre et d'apparence glandulaire, dont les ramuscules s'épanouissent chacun en une petite urne de teinte blanche et couverts de forts cils vibratiles. Du fond de la coupe un canal très grêle conduit dans la cavité du ramuscule glandulaire, laquelle communique largement avec la poche anale. Le courant déterminé par les cils est dirigé vers l'intérieur de la poche. « La cavité du corps s'ouvre « donc au dehors, médiatement et successivement par cette

Digitized by Google

« ampoule, la partie glandulaire de la poche anale, l'intestin « et l'anus. » La couche cellulaire de la glande est assez épaisse, tapissée du cils; dans chaque cellule on rencontre une poussière grenue. Les poches sont suspendues aux parois du corps et à l'intestin par de nombreuses fibres. Leur partie colorée est une glande, un organe dépurateur. Peuvent-elles aussi en se dilatant faire comme une inspiration qui permette à l'eau d'y pénétrer, et servent-elles ainsi à la respiration ? c'est possible, mais à défaut d'observations directes, on ne peut faire que des suppositions; ce qui est certain, c'est que le liquide de la cavité générale peut être rejeté à l'extérieur.

Chez le Thalassème étudié par Kowalevsky (27) les glandes anales sont de longs tubes étroits couverts d'entonnoirs vibratiles.

Dans son travail définitif (20, p. 75-79) Greef appelle ces poches des *branchies anales,* il en donne une description singulière et tout à fait erronée; une communication directe avec la cavité générale ne semble pas exister; leur surface interne, couverte de cils, est divisée en espaces et conduits spacieux par des bourrelets proéminents; l'eau y arrive amenant l'oxygène au sang de la cavité générale. A cet effet il existe, *à ce qu'il paraît,* chez la plupart des Échiuriens, à côté de ce système de canaux aquifères (Wassercanalsystem) un système spécial de canaux sanguins dans les parois de la poche. Chez l'Échiure ces poches sont souples, très extensibles et contractiles, couvertes d'entonnoirs vibratiles; ceux-ci peuvent s'étaler ou se rétracter dans la paroi de la poche, grâce aux fibres musculaires (?) situées dans les parois de l'entonnoir. Du fond des coupes vibratiles de courts canaux également vibratiles conduisent dans un réseau vasculaire ramifié, dans lequel circule le sang puisé dans la cavité générale par les entonnoirs; sur les coupes on voit dans ces canaux des traînées formées par les globules sanguins accumulés (pigment des parois de la glande). Quant à la structure, on distingue une couche extérieure de cellules basses, une couche musculaire à fibres extérieures circulaires et internes longitudinales, puis un réseau de fortes fibres entrecroisées qui pénètre dans les bourrelets; enfin une couche de grandes cellules vésiculeuses.

Chez le *Thalassema Baronii* les branchies anales sont plus courtes, leur cavité plus large; les entonnoirs vibratiles ne sont pas isolés, mais groupés en petit nombre sur un pédoncule un peu plus long; leur surface apparaît donc comme couverte de villosités.

Chez le *Thalassema Mœbii* ce seraient de longs tubes bruns dépourvus d'entonnoirs vibratiles (exemplaires alcooliques).

Chez la *Bonellia viridis* la cavité des tubes ne communiquerait pas non plus avec celle des poches, mais encore avec un système de canaux situés dans les parois de celles-ci.

En somme les indications de Greef, abstraction faite des données sur deux Thalassèmes nouveaux, constituent un véritable et



Digitized by Google

même notable recul sur les indications si précises et si exactes de H. DE LACAZE.

SPENGEL (54) a rétabli la vérité pour l'Échiure. La paroi de cet organe si extensible se compose du péritoine, d'une couche musculaire et d'un épithélium. La couche musculaire est formée de fibres entrecroisées, à direction générale circulaire pour les externes, longitudinale pour les internes; ces deux couches ne sont pas très distinctes l'une de l'autre. La structure de l'épithélium est compliquée ; au milieu de cellules plates à contours peu nets, on remarque des groupes fusiformes de cellules plus hautes, possédant chacune une ou plusieurs vacuoles, un nombre variable de gouttelettes brun rougeâtre et un noyau un peu allongé; quelques-unes portent de longs cils très ténus; ces groupes sont disposés assez régulièrement en rangées longitudinales. Il y a de plus des balles de pigment généralement placées en dehors de l'épithélium. Par la contraction des glandes, celui-ci forme des replis proéminents à l'intérieur. Ces longs sacs non ramifiés sont couverts d'un très grand nombre d'entonnoirs vibratiles qui mènent à des canaux situés dans la paroi de la poche et toujours dirigés longitudinalement, soit de bas en haut, soit de haut en bas; les canaux débouchent dans la cavité du sac. L'entonnoir se compose du péritoine et d'un épithélium vibratile qui se continue dans le canal. Le courant est dirigé à l'intérieur de la poche. L'entonnoir terminal, souvent plus grand, doit être considéré comme primaire et comme le plus important. SPENGEL réfute les opinions de GREEF et fait remarquer très justement que les injections de matière colorante dans les poches ne peuvent être employées pour démontrer ces communications, leur premier effet étant de fermer les canaux en pressant leurs parois l'une contre l'autre. L'orifice des glandes anales serait exactement à la limite entre les téguments et l'intestin.

H. VON DRASCHE (6) a trouvé dans son Thalassème, qu'il considère comme identique avec le *Th. Mœbii*, des poches anales brunes, très minces, munies d'entonnoirs vibratiles. L'*Echiurus unicinctus* possède des glandes anales brunes munies d'entonnoirs.

D'après DANIELSSEN et KOREN (3 et 4) les glandes anales de l'*Hamingia arctica* ont la plus grande analogie avec celles de la *Bonellia viridis;* elles se composent d'un tronc globulaire d'abord lisse à sa base, puis hérissé de nombreuses branches ; chacune de celles-ci porte une multitude de tubes grêles, contournés et terminés chacun par un entonnoir cilié. Les glandes sont des expansions de la paroi cloacale, et se composent d'un épithélium granuleux à pigment gris vert, relié par un tissu connectif fibreux à la couche musculaire, laquelle est composée de fibres longitudinales et annulaires. Le tout est recouvert par un péritoine vibratile. Pour ces auteurs ce sont là des organes glandulaires, à fonctions néphrétiques et nullement respiratoires; ils ne pensent pas que l'eau de mer y pénètre.

Digitized by Google

Les *Saccosoma* et *Epithetosoma* ne possèdent point de glandes anales.

Ray-Lankester (30) a trouvé chez le *Thalassema Neptuni* des glandes anales extrêmement irritables et contractiles; par injection d'acide osmique à 2 % à travers le cloaque, il a pu les fixer néamoins en extension et constater alors la communication avec la cavité de la poche par un pore étroit qui ne laisse passer que le liquide de la cavité générale et non les globules. Le système des canaux de Greef n'existe pas.

D'après la description de Horst (24 et 25) les glandes anales de l'*Hamingia glacialis* ne diffèrent pas de celles de l'*Hamingia arctica*. L'auteur n'admet pas les opinions émises par Greef.

Sluiter (52) décrit les glandes anales du *Thalassema erythrogrammon* comme gonflées, chez l'animal vivant, par de l'eau de mer qui leur arrive de l'anus. Leur paroi se compose du péritoine, d'une couche de fibres musculaires entrecroisées, plus généralement longitudinales à la face interne, d'un épithélium tout à fait analogue à celui décrit par Spengel pour l'Échiure (groupes fusiformes de cellules particulières), sauf qu'il paraît être entièrement vibratile; même concordance pour les entonnoirs. Le système des canaux de Greef n'existe pas.

Lampert (29) n'a pas trouvé d'entonnoirs vibratiles sur les glandes anales du *Thalassema caudex* et *Th. vegrande*. Il me semble qu'il est difficile de trancher cette question sur des exemplaires alcooliques et sans coupes.

Les glandes anales sont des organes très caractéristiques pour les Échiuriens; conjointement avec la forme extérieure elles expliquent qu'on les ait longtemps rapprochés des Holothuries. Ces organes sont simples chez l'Échiure et le Thalassème; doublement ramifiés au contraire chez l'*Hamingia* et la *Bonellia viridis*; la *B. minor* constitue un état de transition par ses glandes anales ramifiées une seule fois; la ramification peut se rencontrer cependant aussi chez certains Thalassèmes (*Th. Baronii*, Greef).

Quant aux fonctions de ces organes, je crois, avec H. de Lacaze, qu'elles sont avant tout glandulaires, excrétoires. Les courants déterminés par les cils des entonnoirs, de la glande elle-même et de la portion terminale de l'intestin, ne peuvent donner naissance qu'à un courant vers l'extérieur. Les glandes, en se distendant, ne déterminent-elles pas, malgré ce courant, la pénétration, à l'intérieur de la glande,

Digitized by Google

de l'eau de mer qui servirait ainsi à la respiration du liquide de la cavité générale? *A priori*, la chose n'est peut-être pas impossible, mais l'observation directe pourrait seule prouver qu'elle a réellement lieu. Il ne semble pas, en tout cas, que cette eau puisse par les entonnoirs aller se mêler au liquide périviscéral, surtout chez l'Échiure et le Thalassème.

En somme les fonctions respiratoires des glandes anales demeurent douteuses.

H. DE LACAZE a rapproché ces organes des corps de Bojanus des Mollusques. MM. HUXLEY, GEGENBAUR, CLAUS et HATSCHEK les ont considérés comme homologues des organes segmentaires des Vers. SPENGEL ne partage pas cette manière de voir tout en réservant encore la sienne. DANIELSSEN et KOREN pensent que ces glandes sont des refoulements du tube digestif. La façon dont elles naissent chez la larve et leur insertion chez l'adulte (l'Échiure au moins) sur une région glandulaire qu'il est impossible de ne pas considérer comme un refoulement épidermique, démontrent qu'elles ne sont pas des dépendances du tube digestif. Cela ne prouve pas encore leur homologie avec les organes segmentaires; néanmoins ces deux formations offrent une ressemblance assez grande dans la structure de leurs parois et de leurs entonnoirs, et quoique la question présente encore certains côtés obscurs, je suis très tenté de me rallier à l'opinion exprimée par HATSCHEK : Le segment terminal, cessant déjà pendant la vie larvaire de former de nouveaux métamères, on s'explique qu'il puisse fournir les matériaux nécessaires à la différenciation de ces organes spécifiques; chez la plupart des Annélides au contraire, on trouve pendant toute la vie à l'extrémité postérieure une série graduellement descendante de métamères restés à un degré inférieur de développement; cette série aboutit au segment terminal qui a donné naissance aux métamères et dans lequel les ébauches primitives subsistent dans un état indifférent, et pour ainsi dire embryonnaire (22, p. 27).

Digitized by Google

## Système nerveux.

*Bonellia minor*. Le système nerveux se compose du cordon ventral dépourvu de renflements ganglionnaires et fixé aux téguments par un mésentère, et du collier œsophagien qui s'allonge dans toute la trompe y compris les cornes; ses deux branches suivent les bords latéraux de la trompe et se recourbent ensuite en dehors pour longer la face postérieure des cornes; à la pointe de celles-ci elles reviennent brusquement en sens inverse et se soudent entre elles sur la ligne médiane dans l'angle rentrant de la trompe; dans ce dernier trajet, elles sont plus rapprochées du bord antérieur des cornes qu'elles ne l'étaient d'abord du bord postérieur.

Je ne m'occuperai ici que du cordon ventral ; je renvoie au chapitre du lobe céphalique la description détaillée du collier.

La moelle ventrale, cylindrique en avant, subit dans la région postérieure un aplatissement dorso-ventral assez marqué ; près de l'anus elle se bifurque en deux courtes branches appliquées sur la partie terminale de l'intestin. Elle est accompagnée par le vaisseau ventral qui est fixé sur elle par un mésentère et qui en arrière donne naissance à l'ovaire.

De ce cordon se détachent symétriquement de nombreuses ramifications, seulement les deux nerfs d'une paire ne naissent pas ordinairement à la même hauteur; dans la région antérieure où le mésentère de la moelle est plus court et celle-ci par conséquent plus rapprochée des téguments, les nerfs pénètrent presque directement dans la peau; dans la région postérieure leur direction est plus oblique et ils restent plus longtemps libres dans la cavité générale. Je n'ai pas réussi à constater que les deux nerfs de chaque paire se

Digitized by Google

soudent sur la ligne médiane dorsale pour former un anneau (voir SPENGEL, Échiure).

Les coupes permettent de se rendre compte de la structure du tronc nerveux. Sur une coupe transversale, à la hauteur des soies (fig. 10, Pl. XVII), on voit qu'il est entouré d'une gaine nettement limitée en dedans et recouverte en dehors par le péritoine; sur les deux lignes médianes celui-ci se détache de la moelle sous forme de lames doubles constituant les mésentères déjà mentionnés (*a*, fig. 10, mésentère fixant le vaisseau, *b* mésentère fixant la moelle). La gaine se compose d'une substance conjonctive qui paraît striée (fibreuse) transversalement et qui loge des fibres musculaires longitudinales épaisses, assez espacées sur les côtés du cordon, plus rapprochées vers sa base et accumulées vers son sommet, où elles forment avec le tissu conjonctif un coin rentrant (ce coin est trop accentué sur le dessin fait d'après une coupe un peu oblique).

Le cordon nerveux lui-même ne laisse reconnaître aucun indice de renflements ganglionnaires; ses cellules nerveuses sont disposées en deux bandes longitudinales sur les flancs de la moelle et se présentent sur les coupes sous forme de deux arcs à droite et à gauche du coin musculo-conjonctif qui les sépare; ces arcs sont appliqués contre la gaine (fig. 10) et leur épaisseur diminue rapidement de haut en bas, où l'on ne rencontre plus sur les coupes que quelques cellules éparses. En dehors de ces deux bandes ganglionnaires on ne distingue que des ponctuations et des fibres. Une partie de celles-ci sont plus épaisses et proviennent manifestement de la gaine conjonctive (*t*), et surtout de son coin rentrant, d'où elles se dirigent en bas en divergeant, se ramifiant et s'anastomosant; puis elles aboutissent de nouveau à la gaine. Sur les coupes longitudinales elles se présentent à peu près sous le même aspect; il ne s'agit donc point de cloisons, mais d'un réseau de travées fibreuses qui constitue une charpente de soutien.

Digitized by Google

En dehors de cette charpente les parties de la coupe qui sont dépourvues de cellules, montrent encore des fibres plus minces plus ou moins transversales et surtout des ponctuations. Il y a là une structure fort complexe : d'après la comparaison attentive des coupes longitudinales et transversales, il m'a semblé qu'il s'agissait d'un réseau nerveux dense, serré, dans lequel cependant les fibres à direction longitudinale prédominent de beaucoup. Les espaces entre les cellules ganglionnaires offrent un aspect analogue, le réseau y paraît seulement beancoup moins dense. Quant à ces cellules elles-mêmes, on voit nettement qu'elles sont pour la plupart multipolaires et anastomosées entre elles; elles possèdent un grand noyau et une apparence un peu granuleuse, leurs prolongements internes se perdent dans le réseau fibreux (fig. 11, Pl. XVII). Les cellules tout à fait périphériques sont peut-être unipolaires en partie ; mais je n'ai pu acquérir de certitude sur ce point.

Dans la région de l'ovaire (fig. 55, Pl. XIX), le cordon nerveux s'aplatit; sur les côtés il s'allonge un peu en fuseau. Les fibres musculaires de la gaine, plus nombreuses, sont distribuées d'une façon plus inégale ; elles s'accumulent toujours au sommet en un triangle d'où part le mésentère de l'ovaire; elles sont ensuite rares et éparses jusqu'aux sommets du fuseau où elles forment deux nouvelles agglomérations ; dans la moitié inférieure du cordon leur distribution est un peu plus régulière. Les cellules ganglionnaires sont encore disposées en deux arcs plus écartés entre eux au sommet et à directions plus divergentes, de sorte que leurs bases sont séparées par un large espace. A l'intérieur des mailles conjonctives on distingue surtout des ponctuations. Le mésentère de la moelle est ici double ou plutôt on trouve une double rangée de tractus mésentériques qui envoient souvent des branches aux nerfs et qui sont reliés entre eux dans le sens longitudinal; ces tractus contiennent des fibres

Digitized by Google

musculaires. Le tronc nerveux est plus écarté des téguments que dans la région antérieure. Sur la ligne médiane ventrale les téguments montrent extérieurement un sillon qui n'intéresse que la couche conjonctive; j'ai déjà indiqué plus haut les modifications de la musculature en ce point.

En somme le tronc nerveux ne montre pas trace de segmentation; mais on y reconnaît une symétrie bilatérale nettement accusée, et plus prononcée encore dans la région postérieure; cependant ce serait peut-être un peu exagéré que de parler comme l'a fait Greef (20, p. 93) de deux cordons distincts reliés entre eux par une commissure. Cette symétrie bilatérale se retrouve à la bifurcation antérieure où, dans chaque branche du collier, se prolonge l'un des arcs ganglionnaires; ces branches restent libres dans la cavité générale jusqu'à leur pénétration dans la trompe, sur les côtés de la bouche.

Les cellules ganglionnaires se retrouvent encore à la racine des nerfs, surtout des nerfs postérieurs qui partent aux pointes latérales du fuseau. Je n'ai pas observé d'éléments cellulaires plus loin sur le trajet des nerfs. Ceux-ci ne possèdent pas de gaine conjonctive; le péritoine seul les accompagne, mais seulement jusqu'à leur pénétration dans les téguments. Sur les coupes longitudinales de la peau on distingue dans les trois couches musculaires de nombreuses sections transversales de nerfs périphériques (*n*, fig. 1, Pl. XVII); elles présentent des ponctuations assez espacées reliées entre elles par un réseau fibreux qui m'a paru être une émanation directe du tissu conjonctif interstitiel de la musculature. Je n'ai pu découvrir aucune gaine propre sur le trajet des nerfs à travers les téguments, et j'ai pris les ponctuations pour des sections de fibres nerveuses longitudinales qui, d'après les coupes longitudinales des nerfs, se divisent et s'anastomosent en formant des mailles très allongées. De ces nerfs périphériques se détachent vers l'extérieur

Digitized by Google

des traînées fibreuses qui deviennent diffuses dans la couche conjonctive externe; j'ai cependant réussi quelquefois à suivre ces traînées jusque dans le réseau sous-épidermique avec lequel elles s'anastomosent, et qui communique, je l'ai déjà dit (voir téguments et fig. 2) avec les prolongements basilaires des cellules épidermiques. Ce réseau, à peu près localisé au sommet des papilles, est plus développé dans la région antérieure du corps au moins sur la ligne ventrale que j'ai surtout étudiée à ce point de vue. Cette différence est peut-être en rapport avec le trajet des nerfs qui sont beaucoup plus obliques en arrière.

*Thalassema Neptuni.* En disséquant un *Thalassema Neptuni*, le tronc nerveux se présente sous forme d'un cordon (fig. 96 et 97, Pl. XXI) ondulé s'atténuant insensiblement en arrière; sur sa ligne médiane on remarque une bande blanchâtre beaucoup plus mince que le cordon; c'est le vaisseau ventral. Ce tronc nerveux n'est pas, comme chez la Bonellie, relié aux téguments par un mésentère; il repose directement sur la musculature. Sur une coupe transversale (fig. 97) on voit qu'à la ligne médiane correspond un large sillon (il est un peu déplacé vers la gauche sur la figure); en ce point la couche conjonctive et l'assise des muscles annulaires sont plus minces. tandis que la musculature longitudinale forme un bourrelet proéminent dans l'intérieur de la cavité générale; l'assise interne oblique s'amincit et ses dernières fibres pénètrent dans la musculature longitudinale et dans son bourrelet. Celui-ci est recouvert latéralement par le péritoine; en haut il est séparé du cordon nerveux, aussi large que lui, par une mince couche amorphe (conjonctive) dans laquelle on voit çà et là un noyau. Sur ses côtés et en haut le tronc nerveux est recouvert par le péritoine et par une gaine lamelleuse (fig. 97, *g l*) beaucoup plus épaisse sur la face supérieure (fig. 109, Pl. XXII *g l*) où elle est nettement stratifiée : elle s'amincit rapidement vers les bords

Digitized by Google

latéraux du cordon où elle n'est plus composée que d'une seule assise, elle ne s'étend point sur les nerfs; on y reconnaît des noyaux. De cette gaine partent (au sommet surtout) de nombreuses travées conjonctives qui traversent le cordon en se ramifiant et en s'anastomosant.

Les cellules nerveuses à noyau très volumineux présentent essentiellement la même disposition que chez la Bonellie; elles sont disposées en deux bandes longitudinales, sans renflements ganglionnaires, et, sur la coupe (fig. 97, *cg*) on voit ces bandes sous forme de deux arcs assez raprochés en haut, mais largement écartés vers leur base où les bandes ne sont pas plus étroites qu'à leur sommet, contrairement à ce que nous avons vu chez la Bonellie. Les cellules nerveuses sont encore multipolaires et anastomosées entre elles en réseau; on trouve cependant, plus fréquemment que chez la Bonellie, l'apparence de cellules unipolaires. Quelques cellules se voient aussi dans le champ fibreux qui est traversé par la charpente conjonctive, et dont la structure m'a paru en tout semblable à ce que nous avons vu chez la *Bonellia minor*.

Sur la ligne médiane, dans le voisinage du sommet, on distingue un canal neural au moins dans la région antérieure du tronc nerveux; il mesure 12 à 13 $\mu$. de diamètre, et son contenu d'apparence homogène se colore d'une façon assez intense par l'hématoxyline; ses parois sont minces. Je n'ai pas trouvé pareil canal chez la *Bonellia minor*.

Les nerfs partent du cordon ventral aux angles que ses faces latérales forment avec la face inférieure, ils descendent le long du bourrelet, puis pénètrent dans la musculature directement ou après avoir cheminé sur un espace plus ou moins long à la surface interne des téguments; leurs dernières ramifications vont se rendre dans les papilles. On ne rencontre de cellules dans les nerfs que dans le voisinage de leur points d'émergence; leur structure est conforme à ce que nous avons vu chez la *Bonellia minor*.

Digitized by Google

Leur gaine (péritonéale) montre ça et là un noyau; elle les abandonne à leur pénétration dans la musculature, où je n'ai encore pu distinguer aucune paroi propre.

Au sommet le péritoine se continue sous forme d'un mésentère (*m e*, fig. 97) de longueur très variable qui relie le cordon nerveux au vaisseau ventral.

En avant des soies le tronc ventral se bifurque en embrassant l'intestin; les deux branches du collier sont enveloppées par la musculature interne oblique avant leur pénétration dans la trompe, dont ils suivent les bords latéraux pour se souder entre eux à la pointe antérieure du lobe céphalique. En arrière la structure du cordon reste telle que je l'ai décrite jusqu'à l'extrémité postérieure, où il se divise en deux courts rameaux appliqués encore sur la portion terminale de l'intestin.

C'est DE LACAZE-DUTHIERS (28) qui a donné le premier chez la *Bonellia viridis* la description exacte et complète du système nerveux d'un Échiurien; il a montré qu'il existe un collier œsophagien très allongé, s'étendant à travers toute la trompe, et il a établi ainsi la véritable signification morphologique de cet organe; il n'y a plus eu ensuite qu'à étendre ce résultat aux autres types du groupe. En dehors de la trompe le système nerveux se compose d'un cordon abdominal sans ganglions, atténué en arrière où il se termine par deux filets entourant la dernière partie de l'intestin; il donne naissance à de nombreux nerfs pairs, peu divisés, dont quelques-uns vont à la matrice; tout près de l'angle de bifurcation antérieur, et de l'une des branches du collier, part un mince filet qui se rend à l'intestin.

Je ne m'occuperai pas ici des premières publications de GREEF qui prêteraient bien à la critique, et je me contenterai d'analyser son mémoire définitif (20; p. 82-95). Chez l'Échiure le cordon ventral, sans renflements ganglionnaires, pénètre en avant dans la trompe où il se divise en deux branches cheminant le long des bords pour se réunir à l'extrémité antérieure; elles forment ainsi un grand anneau œsophagien. Le cordon *est soudé directement* par sa face externe à la face interne des téguments, *entouré sur le reste de sa périphérie par un vaisseau* appelé nerveux qui communiquerait avec la cavité générale; sur ce vaisseau nerveux se trouverait accolé le véritable vaisseau ventral. Dans sa portion supérieure le cordon offre un canal central qui s'étend dans toute sa longueur, et deux arcs périphériques formés de cellules ganglionnaires. GREEF donne ensuite de la

Digitized by Google

structure du cordon une description bien diffuse; il parle d'une gaine conjonctive à nombreux noyaux qui s'étend sur les nerfs (enveloppe péritonéale sans doute); d'une couche externe de fibres *nerveuses* annulaires qui communique par de nombreux faisceaux avec un réseau de fibres nerveuses s'étendant dans toute l'épaisseur du cordon (probablement la gaine et la charpente conjonctives); dans cette couche externe prend naissance, *à ce qu'il paraît*, le système nerveux périphérique. Le tronc nerveux n'offre pas trace de segmentation, mais on y reconnaît bien une symétrie bilatérale qui va en s'accentuant dans la région postérieure où on la trouve encore plus prononcée chez la *Bonellia viridis* que chez l'Échiure. Antérieurement le cordon nerveux pénètre d'abord dans la couche musculaire interne des téguments, puis dans la couche longitudinale où il se divise en deux branches. Sur tout son parcours, il donne naissance à des nerfs latéraux qui se détachent sans symétrie bilatérale et sans aucune régularité, et qui se ramifient dichotomiquement. Greef n'a pas vu les fibres musculaires de la gaine nerveuse.

Le mémoire de Spengel (54; p. 484-491), paru presque immédiatement après le précédent, a heureusement rectifié et réfuté, pour le système nerveux, comme pour les autres, les nombreuses erreurs de Greef. Après avoir décrit le parcours général du cordon et du collier, Spengel montre que dans le premier, sur les coupes transversales, les cellules ganglionnaires sont disposées en deux amas fusiformes arqués beaucoup plus rapprochés dorsalement que ventralement; ces cellules de grandeur variable sont en général multipolaires. Dans la portion fibreuse du cordon on distingue des groupements assez réguliers de fibres nerveuses longitudinales; mais la structure de cette portion est fort complexe, et une partie des fibres composantes sont certainement de nature conjonctive et émanent de la gaine. Au-dessous, et tout près de la ligne médiane dorsale, on remarque un canal neural qui se bifurque antérieurement comme le cordon lui-même et que l'auteur considère comme homologue des fibres nerveuses géantes des Annélides; dans sa paroi on distingue çà et là un noyau ou une cellule. La gaine assez épaisse se compose 1° d'une couche conjonctive interne qui possède des noyaux allongés et donne naissance à la charpente; 2° d'une couche péritonéale externe qui accompagne les nerfs jusqu'aux téguments et qui forme un mésentère ventral; 3° d'une couche intermédiaire de fibres musculaires longitudinales, plus développée au sommet du cordon. En avant le tronc nerveux se comporte comme nous l'avons vu, d'après Greef; en arrière il se divise en deux branches qui embrassent l'intestin. La symétrie bilatérale accusée par la disposition des cellules ganglionnaires est confirmée par celle des nerfs : les deux nerfs de chaque paire qui ne naissent pas toujours à la même hauteur, perforent, à une distance variable du cordon, les deux assises musculaires internes pour cheminer ensuite entre les fibres longitudinales et

Digitized by Google

annulaires et parallèlement à ces dernières ; ils se soudent entre eux dorsalement de façon à constituer un anneau comme chez le Siponcle. Les anneaux correspondant aux grandes papilles sont plus épais que ceux des petites papilles. J'ai déjà dit que je n'ai pas réussi à voir cette disposition chez la *Bonellia minor* ; je ne prétends nullement pour cela la contester chez l'Échiure, ni même chez les deux autres types.

Danielssen et Koren (4 ; p. 29-31) ont trouvé la plus grande ressemblance entre le tronc nerveux de l'*Hamingia arctica* et celui de la Bonellie. Fixé par un mésentère ventral et un peu aminci dans la région médiane du corps, il s'étend de la bouche à l'anus sans montrer aucun renflement ganglionnaire ; à 3mm derrière la bouche il se divise en deux branches qui embrassent la partie antérieure de l'œsophage et se soudent à sa face dorsale, formant un large anneau ; il se divise aussi postérieurement en deux branches qui se soudent avec l'intestin ; il est accompagné par le vaisseau ventral et en arrière par l'ovaire. Il donne naissance à une multitude de nerfs se rendant aux téguments, au mésentère, à l'ovaire ; les points d'émergence ne se correspondent pas ordinairement dans chaque paire de nerfs. Une mince branche nerveuse se rend à chacune des deux matrices ; l'anneau œsophagien émet aussi des nerfs à la peau, à la cavité buccale et à l'œsophage. Le cordon nerveux se compose du péritoine, d'une gaine assez résistante, d'une zone interne de cellules ganglionnaires relativement mince et d'un noyau fibreux ; le cordon n'est pas contenu dans un vaisseau (Greef).

Le tronc nerveux du *Saccosoma vitreum* (p. 37) se présente comme un mince filament sous œsophagien dans la région antérieure cylindrique du corps ; à son extrémité antérieure il contourne l'œsophage, formant probablement un anneau ; il fournit de nombreuses branches à l'œsophage et aux téguments ; beaucoup de ces dernières atteignent l'épithélium, comme nous l'avons déjà vu. Malgré toutes leurs peines les auteurs n'ont pu suivre le cordon nerveux dans la portion globulaire du corps.

Chez l'*Epithetosoma norvegicum*, le mauvais état des exemplaires n'a permis qu'un examen incomplet. Le tronc nerveux accompagne le mésentère ventral de l'intestin, depuis la partie antérieure de l'œsophage jusqu'à l'anus ; il n'est pas renfermé dans un vaisseau. Sous une gaine musculaire épaisse se trouve une couche assez puissante de cellules ganglionnaires, puis une zone fibreuse qui enveloppe un vaisseau (canal) central. Les portions cellulaires et fibreuses sont réunies par du tissu conjonctif qui est en relation avec l'assise interne de la gaine. Les auteurs n'ont pu s'assurer s'il y avait un anneau œsophagien ; ils considèrent son existence comme probable ; en tout cas cet anneau ne s'étend pas dans la trompe, comme ils s'en sont assurés par des coupes.

Sluiter a rencontré chez le *Thalassema erythrogrammon* (52 ; p. 51-54) un système nerveux analogue à celui des autres Échiuriens ; les nerfs périphériques forment des anneaux comme

Digitized by Google

chez l'Échiure. La disposition des cellules ganglionnaires est très différente de ce qui était connu jusqu'alors chez les Échiuriens; elles sont groupées en un cordon longitudinal unique et occupent la portion ventrale du tronc nerveux; la partie fibreuse en forme de demi-lune, recouvre supérieurement ce cordon cellulaire. Ces rapports sont analogues à ceux qu'on trouve chez *Sipunculus nudus* (ANDREAE) et *Priapulus bicaudatus* (HORST).

Chez le *Thalassema gigas* VEJDOVSKY (56; p. 21) a trouvé le tronc nerveux ventral soudé sur un bourrelet musculaire de 1mm de hauteur, proéminent à l'intérieur et formé par l'assise médiane longitudinale des téguments; les nerfs périphériques sont appliqués sur ce bourrelet (fig. 5. Pl. 10). Les cellules ganglionnaires feraient complètement défaut, et la masse nerveuse ne serait formée que par des fibres; d'après la figure que nous donne VEJDOVSKY (il n'en est pas question dans le texte) le tronc nerveux posséderait une gaine musculaire.

Je dois dire ici que le système nerveux des Thalassèmes s'altère peut-être très facilement; quand je n'avais pas injecté la cavité générale à l'acide osmique sur l'animal vivant, je n'ai pas pu distinguer de cellules nerveuses dans le tronc ventral évidemment altéré. VEJDOVSKY s'est-il trouvé dans un cas analogue avec le *Thalassema gigas*; je suis tenté de le croire. Cette espèce ressemble entièrement par son bourrelet musculaire au *Thalassema Neptuni*; je ne pense pas que VEJDOVSKY ait pris pour une gaine musculaire qui manque chez ce dernier, l'assise des cellules ganglionnaires; il me paraît encore plus difficile d'admettre que celle-ci fasse défaut.

Chez tous les Échiuriens adultes toute trace de segmentation semble avoir disparu du tronc nerveux.

La symétrie bilatérale est au contraire nettement accusée, non seulement par un sillon dorsal plus ou moins prononcé, mais surtout par la disposition des cellules ganglionnaires groupées en deux bandes longitudinales. Le *Thalassema erythrogrammon* fait exception cependant, ses cellules ganglionnaires formant une bande ventrale unique (SLUITER).

Comme chez certains Annélides, la moelle et les branches du collier sont munies d'un canal neural qui fait défaut chez les Bonellies.

Les nerfs, symétriques aussi, quoique les deux points d'émergence de chaque paire ne se correspondent pas ordinairement, forment des anneaux complets chez une partie au moins des Échiuriens (Échiure, SPENGEL; Thalassème, SLUITER).

Digitized by Google

Le tronc nerveux flotte le plus souvent dans la cavité générale, fixé seulement aux téguments par un mésentère et des trabécules. Chez certains Thalassèmes (*Th. gigas* VEJDOVSKY, *Th. Neptuni*) il repose au contraire directement sur une proéminence constituée par la musculature longitudinale des téguments ; dans ce cas sa gaine perd les éléments musculaires qu'elle possède ordinairement (*Th. Neptuni*).

Une disposition très caractéristique des Échiuriens, c'est l'énorme allongement du collier nerveux au-dessus de l'œsophage, à travers toute la trompe ; ses deux branches sont munies de cellules ganglionnaires dans tout leur parcours.

Les nerfs aboutissent par leurs ramifications périphériques à un réseau ganglionnaire sous-épithélial en relation à son tour avec un grand nombre d'éléments épidermiques, en général localisés dans les papilles (pour les mêmes relations dans la trompe voir plus loin). Les cellules épithéliales ainsi transformées en terminaisons nerveuses ne diffèrent pas notablement par leur forme des cellules épidermiques ordinaires.

## Système vasculaire et liquide de la cavité générale.

*Bonellia minor*. Le système circulatoire se compose essentiellement d'un vaisseau dorsal et d'un vaisseau ventral, communiquant entre eux à la hauteur des organes segmentaires et à la pointe de la trompe. Le vaisseau dorsal prend naissance à la poche vasculaire péri-intestinale dont il a été question plus haut, et se dirige en avant vers la base de la trompe ; dans ce trajet il est un peu renflé (fig. 9, *Vd*, Pl. XVII) et placé au milieu des circonvolutions de l'intestin buccal auquel il est rattaché par un mésentère en un point, à gauche de *A* ; il pénètre ensuite dans la trompe dont il occupe à peu

Digitized by Google

près l'axe médian jusqu'au bord antérieur de cet organe. Dans l'angle rentrant qui sépare les deux cornes le vaisseau dorsal vient se souder au collier œsophagien ; il se divise en même temps en deux branches qui longent à droite et à gauche le bord antérieur de chaque corne, en s'accolant aux branches du collier qu'elles accompagnent ensuite le long du bord postérieur des cornes, enfin sur les côtés de la trompe elle-même ; arrivés dans la cavité périviscérale ces deux vaisseaux contournent le pharynx, puis se réunissent au-dessous de lui pour constituer le tronc vasculaire ventral appliqué sur le cordon nerveux. Ce dernier vaisseau se bifurque presque immédiatement de nouveau ; sa branche principale reste appliquée sur la moelle, tandis qu'une branche plus faible passe par-dessus le muscle interbasal des soies pour rejoindre de nouveau la branche principale en arrière de ces organes. Le vaisseau ventral forme donc un anneau autour du muscle interbasal. Un peu plus loin il se divise de nouveau en deux ; l'une des branches, plus faible, continue à cheminer sur le tronc nerveux ; c'est le vaisseau ovarique qui se prolonge jusque près de l'anus, mais qui est oblitéré dans sa région postérieure ; l'autre est le vaisseau neuro-intestinal qui se dirige vers la poche vasculaire et se bifurque un peu avant de l'atteindre ; ses deux branches débouchent dans cette poche péri-intestinale à droite et à gauche du siphon qu'ils embrassent en quelque sorte. Sur la figure 9 on ne voit pas cette division cachée sous un repli de l'intestin.

J'ai dit, dans une communication antérieure (42) que le vaisseau dorsal forme un anneau autour du tube digestif au point où il vient s'y appliquer, et que de cet anneau part un vaisseau très court qui va se déverser dans la poche vasculaire. J'ai en effet observé cette disposition ; mais l'examen d'un plus grand nombre d'animaux m'a fait voir que le sinus péri-intestinal n'est pas de forme très régulière ; j'ai trouvé parfois son enveloppe péritonéale appliquée par places sur

Digitized by Google

les couches musculaires de l'intestin; peut-être ce contact n'est-il que temporaire et se produit-il quand la poche est plus ou moins vide, le péritoine s'affaissant alors sur l'intestin. Je pense que c'est à de pareilles adhérences apparentes ou réelles qu'il faut attribuer cette division de la poche en un anneau antérieur et un sinus postérieur.

L'enveloppe péritonéale du sinus est en continuation directe avec les parois des vaisseaux qui en partent. Sur les coupes transversales (fig. 12) et longitudinales on voit que ces parois sont cellulaires; c'est du péritoine épaissi, élastique, à plusieurs rangées de cellules ; celles-ci contiennent de petits amas de pigment abondants surtout dans les couches externes, où souvent ils masquent le noyau cellulaire. Les cellules présentent des formes assez irrégulières; extérieurement elles sont en général allongées et forment saillie ; intérieurement elles sont plutôt arrondies. Dans certaines régions on trouve des fibres musculaires longitudinales assez minces dans l'épaisseur des parois vasculaires; j'en ai observé par exemple au point où l'anastomose neuro-intestinale débouche dans le vaisseau ventral; puis à la face supérieure du vaisseau ovarique, mais seulement près de son origine; elles disparaissent en effet entièrement en avant de l'ovaire.

Le vaisseau dorsal offre une structure différente que je n'ai pas élucidée complètement; elle m'a semblé analogue à celle du vaisseau dorsal du Thalassème dont il va être question; il est certain qu'on y trouve des fibres longitudinales plus épaisses et d'autres transversales plus minces.

Je dirai, à propos de la trompe, les particularités que les vaisseaux y présentent; je reviendrai aussi plus loin sur le vaisseau ovarique.

Dans la cavité générale tout le système vasculaire présente une belle couleur rouge due aux granulations pigmentaires qui sont contenues surtout dans l'assise externe des parois vasculaires. Comme H. DE LACAZE l'a montré pour la grande



Digitized by Google

Bonellie et comme je puis le confirmer pour la petite, le sang circule d'arrière en avant dans le vaisseau dorsal et en sens inverse dans les vaisseaux latéraux de la trompe. Dans le liquide sanguin on trouve des cellules amiboïdes (fig. 26, Pl. XVII) qui paraissent tout à fait analogues à l'un des éléments du liquide périviscéral.

Outre les œufs à divers degrés de développement on rencontre en effet dans ce dernier deux sortes de corpuscules figurés ; ce sont :

1° Des cellules (fig. 13, Pl. XVII) munies de pseudopodes à mouvements lents ; elles sont de taille et de forme variables, et contiennent de grandes granulations incolores et de plus ordinairement un pigment brun qui peut envahir les granulations ; les réactifs font apparaître un noyau dans les cellules qui me paraissent identiques avec les éléments figurés du système vasculaire.

2° Des corpuscules (fig. 14, *a*, Pl. XVII) sphériques, lisses, de couleur rouge rappelant celle des hématies ; on y distingue de petites granulations réfringentes et incolores, quelquefois aussi pigmentées ; ils perdent rapidement leur principe colorant rouge, quand on les place dans l'eau de mer sous le microscope. J'ai encore remarqué plusieurs fois des corpuscules sphériques incolores beaucoup plus petits et moins nombreux (fig. 14, *b*).

Je n'ai pu observer aucune communication entre la cavité générale et la cavité des vaisseaux.

Les couches musculaires des téguments et les entonnoirs ciliés des glandes anales et de la matrice doivent faire circuler le liquide de la cavité générale ; quant à celui des vaisseaux, il est probable que le vaisseau dorsal avec sa région dilatée lui sert d'organe de propulsion, et que l'extension et la contraction de la trompe contribuent à le mettre en mouvement.

*Thalassema Neptuni*. J'ai peu de chose à ajouter à ce que

Digitized by Google

j'ai dit sur la Bonellie. Le vaisseau dorsal est très large à son origine sur la poche vasculaire, dont il semble être une continuation; il abandonne l'intestin à la hauteur du jabot et en même temps ses parois deviennent plus épaisses et résistantes; on y distingue, sur les coupes transversales, une couche externe de cellules allongées perpendiculairement à la lumière du vaisseau (*c ex*, fig. 98, Pl. XXI) et une couche interne de grandes cellules arrondies (*C in*); tous ces éléments sont munis de noyaux. Entre les deux couches viennent s'intercaler des fibres musculaires longitudinales, en général externes (*f l*) et des fibres transversales plus minces (*f t*), en général internes; ordinairement elles sont encore séparées les unes des autres par des éléments cellulaires. Cette disposition ne m'a pas paru affecter une grande régularité ni sur les coupes transversales, ni sur les coupes longitudinales; il serait inexact par exemple de parler de *couches* musculaires, et ce vaisseau se trouve constitué encore en somme par un épaississement péritonéal que viennent renforcer des éléments élastiques.

Par suite de l'absence des cornes, les vaisseaux latéraux de la trompe ont un parcours direct; le vaisseau ventral à peine formé par leur conjonction, émet un rameau qui passe par-dessus le muscle interbasal; à une très faible distance du point où ce rameau rejoint de nouveau le vaisseau ventral, on voit partir l'anastomose neuro-intestinale (à peu près à la hauteur des organes segmentaires postérieurs). Celle-ci se bifurque plus tôt que chez la *Bonellia minor*; ses branches plus longues se renflent à leur embouchure dans la poche péri-intestinale (fig. 101, Pl. XXI).

Le vaisseau ventral se compose d'une couche interne de cellules à peu près régulières et d'une couche externe de cellules allongées perpendiculairement à la lumière du canal (fig. 97, Pl. XXI); cette dernière se continue inférieurement sous forme d'une lame double constituant le mésentère qui va

Digitized by Google

s'attacher au cordon nerveux. Entre les deux couches cellulaires du vaisseau on trouve des fibres musculaires longitudinales et surtout des fibres transversales (annulaires); ces dernières se prolongent entre les deux feuillets du mésentère, où l'on rencontre encore quelques fibres longitudinales.

Dans le vaisseau neuro-intestinal on distingue des fibres transversales qui disparaissent à la bifurcation.

Dans la cavité générale on trouve des œufs isolés ou plus souvent réunis en amas (les deux Thalassèmes pris à Marseille étaient femelles), puis deux espèces de corpuscules comme chez la Bonellie.

*Echiurus Pallasii.* J'ai seulement vérifié que les vaisseaux de la trompe se comportent encore de la même façon et que la poche péri-intestinale se réduit à un anneau vasculaire, dont les deux branches ne se réunissent, pour former l'anastomose neuro-intestinale, qu'à une certaine distance de l'intestin et après s'être détachées des parois de ce dernier ; cette anastomose va constituer un second anneau autour du muscle interbasal des soies et débouche ensuite en arrière de ces organes dans le vaisseau ventral.

Les vaisseaux existants chez les divers Échiuriens ont été reconnus à diverses reprises, notamment par DE QUATREFAGES; mais les auteurs avaient prêté en général à ces animaux un système vasculaire trop compliqué, de sorte que la première description exacte et complète a encore été donnée par H. DE LACAZE (28, p. 97-104). Comme il y a une très grande ressemblance entre les deux Bonellies, je me contente de signaler les différences. Chez la *Bonellia viridis* :

1° Le vaisseau ventral, à peine formé par la réunion des deux troncs latéraux de la trompe, se divise en deux branches qui passent toutes deux entre les deux soies et sur le muscle interbasal (pl. IV, fig. 3); elles embrassent ensuite la matrice (ce qui me semble pouvoir être un caractère variable); tandis que chez la *Bonellia minor* ces mêmes branches embrassent le muscle interbasal.

2° L'anastomose neuro-intestinale se divise en deux grosses branches, presque immédiatement après s'être détachée du vaisseau ventral. Chez la *Bonellia minor* elle ne se divise que tout près de sa terminaison sur le tube digestif. Ces deux branches débouchent encore ici dans une grande poche qui entoure l'intestin.

Digitized by Google

Si l'on veut trouver une artère, c'est le vaisseau dorsal partant de la poche qui doit être considérée comme telle ; dans la trompe en effet on peut voir les ondes sanguines se succéder dans ce vaisseau à intervalles assez rapprochés.

Greef (20, p. 56-72) a décrit chez l'Echiure un anneau vasculaire péri-intestinal embrassant l'extrémité postérieure de l'œsophage et donnant naissance à un vaisseau dorsal qui est plus large que tous les autres troncs vasculaires et qui, dans ses épaisses parois, possède des fibres musculaires longitudinales externes et des fibres transversales internes moins nombreuses. Greef a observé une fois qu'il se contractait ; on peut donc le considérer comme un cœur. Le texte rend meilleur compte du parcours de ce vaisseau que la figure (fig. 12, pl. I) qui le montre appliqué dans toute sa longueur sur l'intestin buccal. Les vaisseaux de la trompe et le vaisseau ventral sont disposés comme nous l'avons vu chez le Thalassème. A son extrémité postérieure le cœur forme l'anneau d'où part l'anastomose neuro-intestinale disposée comme je l'ai dit plus haut.

Mais à ces données exactes Greef ajoute beaucoup de détails qui constituent autant d'erreurs ; je reviendrai dans le chapitre suivant sur celles qui concernent la trompe. Je dois mentionner ici :

La coloration rouge de l'intestin buccal attribuée non à du pigment, mais à des vaisseaux sanguins embrassant le tube digestif (p. 50 et 51) ;

L'intestin collatéral et la gouttière pris pour une veine intestinale qui partirait de l'anneau vasculaire, qui serait placée à *la face dorsale* de l'intestin et qui communiquerait postérieurement avec le vaisseau ventral par un nouvel anneau péri-intestinal (pour Greef lui-même l'existence de ce dernier n'est cependant pas très certaine) ;

La forme semi-lunaire du vaisseau ventral appliqué par sa concavité sur le prétendu sinus enveloppant le tronc nerveux ;

Les nombreuses ramifications que l'auteur accorde généreusement au même vaisseau et qui se rendraient aux parois du corps, aux organes sexuels, aux glandes anales et aux filaments mésentériques.

Greef donne quelques indications sur d'autres Echiuriens. Chez la *Bonellia viridis* le système vasculaire semble concorder avec celui de l'Echiure, sauf pour l'anneau vasculaire antérieur transformé en poche ; les ramifications du vaisseau ventral ont échappé, est-il dit, à H. de Lacaze ! Même concordance pour l'*Echiurus forcipatus* et les *Thalassema Baronii* et *Th. Mœbii*. Chez ce dernier l'anneau est encore remplacé par un large sinus dont partent, pour le tronc vasculaire ventral, deux vaisseaux de communication qui n'entrent pas en rapport avec le muscle interbasal des soies (ici l'anastomose neuro-intestinale semble donc conforme à celle que j'ai décrite chez le *Th. Neptuni*).

Digitized by Google

Le liquide de la cavité générale des Échiuriens contient des éléments isolés ou agglomérés, de forme irrégulière ; ils sont munis de pseudopodes et de granulations foncées, souvent aussi d'un pigment brun rouge ; leur noyau devient visible par les réactifs. Le sang renferme les mêmes éléments.

Spengel (54, p. 508-517) donne une description très nette du système vasculaire de l'*Echiurus Palasii* et rectifie les erreurs de Greef. D'après les données de cet auteur sur l'Echiure, la ressemblance est très grande entre celui-ci et les deux autres types. La communication neuro-intestinale doit être considérée comme un anneau anastomotique dont les deux branches se soudent ensemble, ne restant distinctes qu'en deux régions qui constituent alors deux anneaux (musculaire et intestinal). L'étendue de la soudure est très variable avec les individus. Si, comme cela arrive assez fréquemment, l'anneau musculaire, embrassant le muscle interbasal des soies, est très large, il ne reste que deux courtes sections impaires dans l'anastomose, l'une entre l'anneau musculaire et l'anneau intestinal, l'autre entre le premier et le vaisseau ventral. D'après la fig. 6 de Spengel et d'après l'explication de cette figure, il peut arriver aussi que les deux branches de l'anneau musculaire ne se soudent pas à nouveau, mais débouchent, chacune séparément, dans le vaisseau ventral.

Dans les parois vasculaires on distingue deux couches cellulaires, l'externe riche en pigment ; entre ces deux assises les fibres musculaires sont disposées en faisceaux, surtout longitudinaux.

Le liquide de la cavité générale contient des cellules sphériques munies de gouttelettes pigmentaires brun rouge (l'auteur ne dit pas si elles sont colorées uniformément en rouge) et des corpuscules amiboïdes à mouvements lents qui existent aussi dans le sang des vaisseaux.

Spengel n'a pu découvrir de communication entre la cavité générale et le système vasculaire, et ne voit pas de raison déterminante pour en admettre une.

Chez les larves de Bonellie au contraire il est évident (53, p. 389) que cette communication existe.

Le système vasculaire de l'*Hamingia arctica* n'a pu être étudié que d'une façon incomplète par Danielssen et Koren (4, p. 27-29) ; d'après leur description il semblerait différer de celui de la Bonellie par les points suivants : 1° au lieu de déboucher dans une poche vasculaire, le vaisseau dorsal et l'anastomose neuro-intestinale se divisent chacun en un faisceau de ramuscules réunis par une membrane et attachés sur l'intestin ; les deux faisceaux paraissent se faire suite l'un à l'autre ; 2° le vaisseau dorsal et l'anastomose émettent chacun en outre une branche qui se prolonge sur l'intestin jusqu'à la cinquième circonvolution de celui-ci, en donnant quelques ramifications sur son trajet ; les auteurs n'ont pu déterminer si ces deux branches com-

Digitized by Google

muniquent entre elles (l'une pourrait bien être en réalité l'intestin collatéral) ; 3° le vaisseau ventral (ou l'anastomose neuro-intestinale) envoie une ramification à la portion antérieure du canal intestinal et de l'œsophage, et une branche à la deuxième circonvolution de l'intestin (l'une ou l'autre représente sans doute le vaisseau qui chez la *Bonellia minor* passe au-dessus du muscle interbasal des soies) ; 4° dans la branche droite de l'anneau vasculaire œsophagien débouche un sac musculeux et plein de sang qui est peut-être un cœur.

Les *Saccosoma* et *Epithetosoma* paraissent manquer de système vasculaire.

D'après Horst (24 et 25) l'appareil circulatoire de l'*Hamingia glacialis* est au contraire tout à fait conforme à celui de la *Bonellia viridis*.

Ray-Lankester (30, p. 354) considère le système vasculaire du *Thalassema Neptuni* comme semblable à celui de l'Échiure décrit par Greef. Ses observations diffèrent des miennes en quelques points : 1° la communication neuro-intestinale formerait un *anneau* autour de l'œsophage ; il n'y aurait donc pas de poche vasculaire ; 2° elle constituerait un second anneau autour du muscle interbasal ; 3° le liquide contenu dans les vaisseaux ne renfermerait pas de corpuscules figurés. Ray-Lankester semble aussi avoir considéré l'intestin collatéral comme un vaisseau, dégénéré il est vrai, sinon même oblitéré. Malgré ces divergences et malgré certaines différences dans la couleur de l'animal vivant (jaune-orange dans la région antérieure du corps, rose vers le milieu pour le Thalassème de Devonshire), je crois que le Thalassème du golfe de Marseille n'est autre que le *Thalassema Neptuni*.

Le naturaliste anglais donne de plus des détails fort intéressants sur le liquide périviscéral et l'enveloppe péritonéale de la cavité cœlienne. Le premier varie en couleur du rouge au brun ; on y trouve des corpuscules sphériques imprégnés d'hémoglobine et contenant une ou plusieurs granulations de pigment brun, ainsi qu'un noyau qui n'apparait que par les réactifs. L'hémoglobine peut être séparée par l'eau douce qui ne dissout pas le pigment brun, et avec cette solution Ray-Lankester a obtenu, pour l'oxyhémoglobine et pour l'hémoglobine réduite, des spectres identiques à ceux de l'hémoglobine humaine (superposition). Le liquide périsviscéral renferme aussi des corpuscules amiboïdes qui montrent quelquefois dans leur intérieur des granulations orangées et qui sont souvent agrégés en masses composées de cent et plus de ces cellules.

En mars les produits sexuels n'étaient pas développés et Ray-Lankester ne trouva pas de jeunes œufs dans la cavité périviscérale, mais bien, chez quelques spécimens, des sphères muriformes qui étaient de jeunes polyplastes spermatiques.

Un pigment rouge-orangé existe sous forme de granulations dans les cellules péritonéales qui recouvrent : les vaisseaux, la

Digitized by Google

gaine nerveuse, une ligne médiane de l'intestin, les organes segmentaires et les glandes anales; le pigment est répandu aussi, mais moins abondamment, sur toute la surface de l'intestin; il n'est pas soluble dans l'eau distillée et n'a pas de rapport avec l'hémoglobine. Celle-ci existe encore dans les muscles de la région moyenne du corps, dans les cellules péritonéales des brides mésentériques, et, à côté du pigment orangé, dans les mêmes cellules à la surface des organes segmentaires qui en deviennent d'un cramoisi foncé (à l'état de vacuité et de rétraction).

Les cellules à hémoglobine de la paroi cœlienne sont sphériques et contiennent quelques granulations ; elles donnent naissance aux cellules flottantes de la cavité générale qui sont bien plus riches en hémoglobine.

Ray-Lankester a encore retrouvé l'hémoglobine dans les corpuscules du liquide périviscéral de l'*Hamingia arctica* (31).

D'après Sluiter (52) le système vasculaire du *Thalassema erythrogrammon* est conforme à celui de l'Echiure décrit par Spengel; le sang des vaisseaux renferme des cellules amiboïdes pigmentées. Dans le liquide périviscéral on trouve, outre les produits sexuels, les mêmes cellules amiboïdes et de nombreux corpuscules sphériques avec une (jamais deux) tache pigmentaire et un noyau qui apparait par les acides. Mais on rencontre en abondance un autre élément; ce sont des corps sphériques, blanchâtres de $0^{mm},15$ à $0^{mm},45$ de diamètre; ils semblent composés de cellules dont on distingue les contours, mais non les noyaux; ces cellules montrent chacune une tache pigmentaire identique à celles des corpuscules sphériques, et de plus des gouttelettes réfringentes, probablement huileuses. L'alcool dans lequel les animaux étaient conservés, donnait le spectre de l'hématine, ce qui indique la présence de l'hémoglobine chez l'animal vivant.

Chez le *Thalassema sorbillans* nov. sp. Lampert (29, p. 338) le vaisseau ventral, à peine formé, se divise en deux branches qui embrassent une anse intestinale. Le même auteur décrit avec soin les rapports de ces branches avec les organes segmentaires ; il ajoute qu'il n'y a sans doute pas d'importance à ajouter à ces détails, les organes segmentaires vides et contractés étant si réduits que ces rapports peuvent probablement changer. Je suis entièrement de cet avis et je pense que chez le même individu ces rapports seraient différents d'une époque sexuelle à l'autre.

En résumé le système vasculaire se montre très concordant chez les différents Échiuriens; il se compose d'un vaisseau ventral oblitéré en arrière et bifurqué en avant en deux branches qui forment un anneau s'étendant à travers toute la trompe. Le vaisseau dorsal commence vers l'extré-

Digitized by Google

mité antérieure de l'intestin intermédiaire; d'abord renflé et à parois épaisses, musculeuses, il va en ligne droite au lobe céphalique dont il occupe l'axe pour s'ouvrir à son extrémité antérieure dans l'anneau formé par le vaisseau ventral. Une autre anastomose existe entre les deux troncs principaux; sa disposition est variable. Chez l'Échiure l'extrémité postérieure du vaisseau dorsal débouche dans un anneau vasculaire embrassant l'intestin; mais les deux branches de cet anneau qui se détachent du tube digestif à droite et à gauche du siphon, ne se soudent ensemble qu'à une certaine distance (variable avec les individus) au delà des parois intestinales; de cet anneau part un vaisseau qui forme un second anneau autour du muscle interbasal des soies, puis aboutit au vaisseau ventral. Mais il arrive aussi que ce dernier anneau musculaire ne se ferme pas, que ses deux branches débouchent directement dans le vaisseau ventral (fig. 6 de Spengel); on dirait alors que c'est le vaisseau ventral qui forme un anneau autour du muscle interbasal et que l'anastomose neuro-intestinale aboutit à la branche supérieure de cet anneau. Une disposition analogue à cette dernière se rencontre chez la *Bonellia minor* et chez les Thalassèmes, du moins certains Thalassèmes; seulement l'anastomose a reculé en arrière et se déverse, non dans la ramification du tronc ventral, mais dans ce vaisseau lui-même; en même temps l'anneau intestinal, dans sa portion appliquée sur l'intestin, est devenu large au point de se changer en un sinus; sa portion libre conserve l'apparence primitive, de sorte que l'on voit deux vaisseaux sortant de la poche péri-intestinale des deux côtés du siphon; ces deux vaisseaux sont très courts chez la *Bonellia minor*, longs chez le *Thalassema Neptuni*. Chez la *Bonellia viridis* ils ne se réunissent que près de leur débouché commun dans le vaisseau ventral; en même temps les deux branches de l'anneau musculaire (que formait le tronc ventral) passent toutes deux au-dessus

Digitized by Google

du muscle interbasal (H. DE LACAZE). L'*Hamingia* ressemble à la *Bonellia viridis* (HORST).

Le liquide des vaisseaux renferme des corpuscules amiboïdes qu'on retrouve dans le liquide périviscéral, lequel contient en outre des éléments sphériques, chargés d'hémoglobine chez les Thalassèmes et l'*Hamingia* (et probablement aussi chez les Bonellies et l'Échiure).

## Lobe céphalique ou Trompe.

*Bonellia minor*. J'ai déjà parlé de la forme extérieure de la trompe; j'ai dit aussi que le collier œsophagien s'allonge dans tout cet organe, y compris les cornes, que ses deux branches sont placées près des bords latéraux de la gouttière et se soudent entre elles dans l'angle rentrant qui sépare les cornes; l'on se rappelle enfin qu'à ce collier nerveux est accolée une anse vasculaire dont les deux branches proviennent de la bifurcation du vaisseau ventral, et que le vaisseau dorsal qui occupe l'axe du lobe céphalique débouche dans cette anse dans l'angle rentrant de la trompe.

Examinons successivement la structure histologique du corps de la trompe et de ses cornes.

La figure 37, Pl. XVIII représente une coupe transversale du premier. On voit que les bords de la trompe sont fortement incurvés ventralement, ce qui donne à l'ensemble la forme d'une gouttière. Celle-ci est garnie dans toute sa concavité de longs cils. Les vaisseaux latéraux sont placés à la face ventrale des branches du collier.

L'épithélium offre la plus grande ressemblance avec celui qui recouvre le corps de l'animal, surtout avec celui des papilles, sauf qu'il est garni de cils à la face ventrale. Il se compose de cellules très allongées de forme irrégulière et étranglées souvent en un de leurs points, sur les coupes et

Digitized by Google

dans les dilacérations; elles semblent douées d'une grande élasticité, car en examinant la trompe vivante et tendue, elles se présentent comme des éléments aplatis parallèlement à la surface et uniformément colorés en vert; elles sont munies d'un noyau auquel correspond souvent un renflement de la cellule, et elles s'atténuent à leur extrémité interne très fréquemment prolongée en un filament qui va aboutir à une des cellules ganglionnaires sous-épithéliales.

L'épiderme est encore entremêlé de glandes unicellulaires moins volumineuses en général que celles du corps de l'animal (*gl*, fig. 37, Pl. XVIII), moins nombreuses aussi; elles forment cependant une couche presque continue à la surface ventrale de la trompe. Ordinairement leur mince canal excréteur vient seul pénétrer entre les cellules épithéliales, tandis que le corps de la glande se trouve rejeté plus à l'intérieur.

Nous trouvons ici, comme dans les téguments, des cellules ganglionnaires formant pour ainsi dire une couche sous-épithéliale; elles sont en effet plus nombreuses, réparties surtout d'une façon plus uniforme, les papilles manquant dans la trompe; elles m'ont paru aussi moins souvent anastomosées entre elles, par suite de la prédominance des éléments bipolaires. D'un côté ces cellules sont en rapport avec les prolongements basilaires des cellules épithéliales, de l'autre elles envoient à l'intérieur de la trompe des filaments que l'on peut fréquemment voir aboutir à de nouvelles cellules nerveuses. En dedans de l'épithélium on trouve dans toute la trompe un tissu conjonctif amorphe doué évidemment d'une grande élasticité; il est probable aussi qu'à l'état vivant cette masse amorphe est extrêmement riche en eau; elle enveloppe et relie entre eux tous les éléments constituants de la trompe, notamment les fibres musculaires longitudinales, qui sont la continuation directe, comme nous l'avons vu, de l'assise musculaire médiane des téguments.

Digitized by Google

Ces fibres sont ici écartées entre elles; elles sont en général plus épaisses près de la face dorsale de la trompe que vers la face ventrale; dans les deux angles latéraux elles se montrent plus clairsemées; enfin elles s'arrêtent à une certaine distance de la couche épidermique respectant ainsi une zone périphérique dans laquelle sont logés précisément les éléments ganglionnaires et glandulaires mentionnés plus haut. On remarque en outre d'autres fibres musculaires beaucoup plus minces. Les unes ont une direction dorso-ventrale et portent en un de leurs points un noyau entouré de protoplasme; les autres, perpendiculaires aux premières seraient horizontales, si la trompe n'était repliée en gouttière; ces dernières sont plus abondantes à la périphérie en dedans des glandes. En s'entre-croisant ces fibres délimitent de petits champs très inégaux et de forme irrégulière, occupés chacun par un nombre variable de fibres longitudinales. D'autres éléments fibreux se rencontrent plus extérieurement encore vers la base de l'épithélium; elles sont parallèles à la surface externe et très notablement plus minces que les fibres musculaires longitudinales; ces fibres sont, les unes transversales, les autres longitudinales; je les avais d'abord considérées comme les éléments d'une membrane basale; après nouvel examen leur nature musculaire ne me semble pas faire doute. Dans la masse amorphe de la trompe on trouve encore disséminées des cellules, les unes évidemment conjonctives, les autres de nature nerveuse, quoiqu'il soit bien souvent difficile de se prononcer dans l'un ou l'autre sens. Les premières sont cependant dépourvues souvent de prolongements, plus petites, à contours plus nets, à noyau moins volumineux, sans granulations, moins colorées par l'acide osmique et mieux teintes par le carmin; les secondes sont bi- ou multi-polaires. Enfin on rencontre des formations pigmentaires d'un vert identique à celui des cellules épithéliales; ce sont des éléments cellulaires de forme irrégulière

Digitized by Google

souvent allongés et disposés en rangées longitudinales moniliformes; ils existent dans toute l'étendue des coupes transversales, mais sont surtout abondants vers la périphérie. Ce sont peut-être des cellules conjonctives colorées en vert; mais je ne suis pas arrivé jusqu'à présent à m'en rendre un compte exact, les réactifs détruisant ou dissolvant pour la plupart leur matière colorante.

Les vaisseaux et les branches nerveuses du lobe céphalique (*v m*, *v l g*, *v l dr*, et *br g*, *br dr*, fig. 37) s'enroulent en spirale à l'état de contraction. Une coupe longitudinale du *vaisseau médian* (après séjour dans l'acide picrique), correspondante à cet état (fig. 38) fait voir que ses parois se composent de cellules endothéliales fort singulières; le plus souvent allongées, quelquefois jusqu'à prendre l'apparence de fibres-cellules contractiles, elles présentent en un de leurs points un renflement qui renferme le noyau et que j'appellerai le corps de la cellule. Ordinairement ce corps est contigu à la cavité du vaisseau, et de sa base part un prolongement périphérique mince; mais, par suite de la contraction, les cellules endothéliales sont tellement serrées les unes contre les autres que pour bien des éléments le corps se trouve rejeté plus ou moins loin du vaisseau, et alors ce n'est plus que par un prolongement central, souvent étroit que ces éléments arrivent à faire partie de la paroi vasculaire. Les prolongements périphériques de toutes ces cellules vont, en se ramifiant, se perdre dans le tissu conjonctif amorphe.

La figure 39 montre une coupe transversale du vaisseau médian à un état de contraction beaucoup moindre (et après action du bi-chromate d'ammoniaque à 2 °/₀); les cellules endothéliales sont moins allongées, moins serrées les unes contre les autres; on distingue mieux leurs prolongements périphériques ramifiés et souvent anastomosés entre eux. On constate aussi que les fibres musculaires longitudinales

Digitized by Google

aussi bien que transversales de la trompe, ne viennent pas dans le voisinage immédiat du vaisseau, que celui-ci occupe le centre d'un cordon longitudinal de substance conjonctive amorphe dans lequel il peut se replier en spirale; la figure montre que dans cette substance il se forme (dans les préparations) de nombreuses petites lacunes que j'avais prises d'abord pour des éléments cellulaires. Enfin les cellules de la paroi vasculaire possèdent à leur face interne des plateaux assez épais soudés entre eux et formant ainsi une membrane amorphe qui se colore par l'hématoxyline. Dans la cavité du vaisseau on distingue quelques corpuscules du sang.

Les *vaisseaux latéraux* paraissent sur bien des coupes posséder une structure très différente et j'ai eu quelque peine à m'en rendre un compte exact; néanmoins par l'examen d'un grand nombre de coupes longitudinales et transversales, je crois avoir reconnu que cette structure est essentiellement la même que pour le vaisseau médian, et que les parois se composent encore uniquement de cellules endothéliales (péritonéales) comme dans ce dernier et comme dans une partie des vaisseaux du corps. Chaque vaisseau latéral (fig. 40, Pl. XVIII) occupe encore un canal longitudinal qui n'est séparé de la branche du collier œsophagien que par une mince couche de tissu. Ce canal est limité par des fibres (conjonctives, je pense) entrecroisées et transversales ou plutôt obliques; elles sont appliquées dans une portion de leur trajet à la périphérie du canal, puis elles se perdent dans le tissu conjonctif de la trompe. Dans les coupes, surtout dans celles faites avec des pièces contractées et ayant passé par l'acide picrique, on voit quelquefois le vaisseau remplir tout ce canal, c'est-à-dire qu'entre sa lumière et les parois du canal on ne distingue aucune lacune, mais seulement des éléments cellulaires disposées sur deux couches ou même plus; peut-être toutes ces cellules sont-elles encore en contact, au moins par un mince prolongement, avec la membrane in-

Digitized by Google

terne du vaisseau. Le plus souvent autour de celui-ci on voit des lacunes dont la forme, la position et le nombre varient d'une coupe à l'autre. On dirait que la membrane formée par les plateaux cellulaires s'est contractée et a arraché une partie des cellules endothéliales aux parois du canal, contre lesquelles une autre partie de ces cellules reste appliquée; il n'y a aucune régularité dans cette répartition, pas plus que dans les lacunes; la membrane tapissant le lumen du vaisseau reste seulement garnie d'une assise cellulaire fréquemment double en un ou plusieurs de ses points, et cette enveloppe cellulaire adhère ordinairement en quelque région à la paroi du canal. On trouve fréquemment des indices évidents de déchirures, et des cellules endothéliales munies de prolongements brisés; rarement le vaisseau est totalement détaché de la paroi du canal, et il peut alors se perdre pendant les manipulations subies par les coupes. Je pense que, pendant la vie, il n'existe point de lacunes et que le vaisseau remplit entièrement ce que, pour plus de brièveté, j'ai appelé le canal. La membrane (plateaux cellulaires soudés) tapissant l'intérieur du vaisseau, se contracte sans doute passivement, rétrécissant ainsi le lumen et favorisant la progression du sang; les cellules endothéliales, grâce à leur élasticité, suivent ce mouvement tout en restant adhérentes aux parois du canal; leur contraction élargit au contraire le lumen et facilite l'arrivée d'une nouvelle ondée sanguine. Quand la trompe est plongée dans les réactifs, la première force (contraction passive de la membrane) subsiste probablement plus longtemps que la seconde, c'est-à-dire que l'élasticité des cellules, et celles-ci se trouvent alors arrachées soit de la membrane, soit de la paroi du canal à laquelle les éléments musculaires voisins communiquent sans doute une solidité plus grande; il en résulte des lacunes qu'on ne rencontre pas dans les trompes fortement contractées. Je ne puis croire que ces lacunes soient des prolonge-

Digitized by Google

ments de la cavité péri-viscérale; je n'ai jamais pu (par exemple) y trouver les éléments caractéristiques du fluide qui remplit cette dernière.

Je rappelle que J. Renaut (*Archives de Physiologie* 1881, p. 191-193) a montré que les artérioles, veinules et capillaires du tissu fibreux des mammifères (homme, cheval) possèdent des cellules endothéliales qui peuvent éprouver des variations de forme considérables, c'est-à-dire sont élastiques; il n'est pas étonnant de trouver cette propriété très exagérée dans un organe aussi singulier que la trompe de la Bonellie, dont la longueur peut varier de 1 à 20, et dont les vaisseaux par conséquent doivent pouvoir s'étirer énormément tout en conservant la faculté de se dilater pour le passage de l'ondée sanguine.

Les deux *branches du collier* œsophagien nerveux sont appliquées dorsalement sur les vaisseaux latéraux (fig. 40, Pl. XVIII); à l'état de contraction on les trouve, comme ceux-ci, ondulées ou enroulées en spire; leur aspect, sur les coupes transversales, n'est pas constant et varie depuis le cercle à la forme semi-lunaire, suivant l'état de contraction de la pièce coupée et l'état de dilatation du vaisseau correspondant. La gaine du tronc nerveux se réduit dans la trompe à une mince enveloppe hyaline. J'ai cru y reconnaître çà et là un noyau; elle est certainement renforcée extérieurement par des fibres longitudinales, de nature musculaire, qui sont propres au cordon nerveux et qui se replient en spirale avec lui; ces fibres, assez espacées sur la face dorsale de la branche, sont beaucoup plus rapprochées à sa face ventrale tournée vers le vaisseau (fig. 40); elles ne sont séparées que par quelques fibres obliques des cellules composant la paroi de ce dernier. La charpente conjonctive est beaucoup plus réduite que dans le cordon ventral; elle ne se compose que de quelques traînées fibreuses plus ou moins ramifiées partant principalement de la portion dorsale de la gaine. Les cel-

Digitized by Google

lules ganglionnaires sont disposées, d'une façon générale, en un demi-cercle périphérique à la face dorsale de la branche nerveuse, comme si le cordon ventral s'était simplement fendu en deux pour former le collier. On trouve cependant aussi des cellules disséminées à la face ventrale de la branche; elles sont encore pour la plupart multipolaires. La substance nerveuse ponctuée, d'après la comparaison des coupes transversales et longitudinales, semble posséder une structure tout à fait analogue à celle du cordon ventral, c'est-à-dire se composer encore d'un réseau très complexe anastomosé avec les prolongements des cellules ganglionnaires. La prédominance des fibres à direction longitudinale est cependant ici moins évidente, ce qui tient :

1° Probablement en partie à ce que les fibres longitudinales deviennent ondulées ou spiralées à l'état de contraction, plus ou moins grand, qui est celui des pièces coupées.

2° Cela tient certainement aussi aux nombreux et minces faisceaux fibreux (nerfs) qui s'échappent des branches du collier, qui sont dépourvus de gaine propre, et qu'on ne peut ordinairement suivre bien loin, car ils ne tardent pas à se diviser en faisceaux plus petits et même à se résoudre en fibres isolées. Sur le trajet des faisceaux, comme sur celui des fibres, on rencontre des cellules ganglionnaires multipolaires ou bipolaires dont j'ai pu quelquefois suivre un prolongement jusqu'à l'intérieur du tronc nerveux ; par leur aspect et leur manière d'être vis-à-vis des réactifs, ces cellules ressemblent tout à fait à celles que j'ai signalées plus haut comme nerveuses (*a*) dans l'assise sous-épithéliale et (*b*) dans la masse de la trompe. Ces dernières (*b*) semblent constituer un réseau ganglionnaire très lâche s'étendant depuis les branches du collier et leurs ramifications, jusqu'à la couche ganglionnaire sous-épithéliale qui ne serait donc qu'une portion de ce réseau, beaucoup plus riche en éléments cellulaires ; si je ne suis pas plus affirma-



Digitized by Google

tif, c'est qu'il est difficile d'acquérir une certitude sur la nature nerveuse de ces éléments, quand on ne peut constater directement leurs relations soit avec les cellules épidermiques, soit avec les centres nerveux; néanmoins mes longues observations m'ont convaincu de l'existence chez la Bonellie de ce réseau nerveux.

Chez l'Échiure, SPENGEL a signalé des nerfs reliant transversalement les deux branches du collier; je n'ai pas réussi à m'assurer de leur existence chez la *Bonellia minor*, c'est-à-dire à les suivre dans tout leur trajet; je ne veux nullement pour cela nier leur existence.

Examinons maintenant les *Cornes de la trompe*. Leur forme est très variable; tantôt en effet elles s'aplatissent en une lame plane assez large, tantôt elles se replient en une gouttière qui est alors la continuation de celle que forme l'axe de la trompe. La fig. 41. Pl. XVIII représente la coupe transversale d'une corne ainsi pliée en gouttière profonde; on ne voit plus ici de vaisseau médian, celui-ci s'étant déversé dans l'anse vasculaire au point de bifurcation; la coupe rencontre deux fois le même vaisseau latéral avec la branche correspondante du collier, toujours placée à sa face dorsale; ces deux formations sont très rapprochées en avant de la face antérieure A B de la corne; le cordon postérieur est au contraire assez éloigné du rebord postérieur A'B', mais très rapproché de la face ventrale AA'. Les cils couvrent presque toute la surface; ils ne manquent que dans la région cc', c'est-à-dire sur le rebord postérieur et dans une portion de la face dorsale. Les fibres musculaires longitudinales se sont recourbées à angle droit pour pénétrer dans les cornes, par rapport auxquelles elles sont toujours longitudinales; elles sont plus épaisses, plus nombreuses, plus serrées dans la région postérieure, plus rares et plus minces dans la moitié antérieure; elles ne pénètrent même pas du tout dans la portion supérieure de cette moitié, ni, à sa portion anté-

Digitized by Google

rieure, dans un triangle ayant pour base la face antérieure des cornes A B et pour sommet le cordon nerveux antérieur. Les fibres transversales antéro-postérieures, correspondant aux fibres horizontales de l'axe de la trompe, sont notablement plus épaisses et plus nombreuses que ces dernières; elles atteignent à peu près le volume des fibres longitudinales, sauf vers la périphérie où elles restent minces, surtout dorsalement; quelques-unes seulement de ces fibres pénètrent antérieurement dans le triangle que je viens d'indiquer en passant au-dessus et au-dessous du cordon nerveux antérieur; en général elles changent de direction dans cette région et s'incurvent soit en haut, soit en bas. Les fibres transversales dorso-ventrales continuent à être minces; elles sont plus nombreuses et plus serrées immédiatement en avant et en arrière du cordon nerveux antérieur où elles marquent les deux côtés du triangle.

Les deux sections du cordon nerveux rencontrées par la coupe (fig. 41) montrent une structure tout à fait analogue à celle décrite plus haut; les cellules sont seulement en nombre plus grand dans le cordon antérieur. Les vaisseaux possèdent une constitution semblable à celle du vaisseau latéral dans l'axe de la trompe, sauf que les cellules composant la paroi sont en nombre moindre, ce qui correspond évidemment à la moindre extensibilité des cornes. Les glandes sont toujours plus nombreuses sur la face ventrale que sur la face dorsale, et pour tout le reste je n'aurais à peu près qu'à répéter ce qui a été dit pour l'axe de la trompe.

Mais la face antérieure, c'est-à-dire la région que j'ai appelée le triangle, offre une apparence et une structure tout à fait spéciales; on s'en rendra compte par l'examen des figures 42 et 43, Pl.XVIII. La figure 42 représente une coupe verticale et longitudinale dans la région de bifurcation; elle n'a point rencontré le vaisseau médian; elle ne montre qu'une seule section N du cordon nerveux près de la face antérieure

Digitized by Google

des cornes; les cellules ganglionnaires sont toujours disposées en demi-cercle dorsal; quelques-unes éparses se voient cependant aussi dans la région ventrale; au-dessous du tronc nerveux ou reconnaît le vaisseau avec la structure connue. Sur les faces dorsale et ventrale l'épithélium et les cellules ganglionnaires sous-épithéliales ne semblent former qu'un seul tout; sur la face antérieure ces derniers éléments deviennent plus nombreux et s'accumulent en plusieurs assises surtout vis-à-vis de la concavité qui correspond au cordon nerveux. Celui-ci possède avec la couche ganglionnaire des relations tout à fait directes; il émet en effet en avant des nerfs nombreux déjà signalés par H. DE LACAZE. Une coupe horizontale ayant rencontré ces nerfs (fig. 43 qui correspond à peu près à la ligne XX′ de la fig. 41) montre qu'ils sont de diamètre très variable, fréquemment anastomosés entre eux transversalement; ils sont dépourvus de paroi propre et sont constitués par des faisceaux de fibres que l'on peut suivre souvent jusqu'à l'intérieur du tronc nerveux. A leur point d'émergence on trouve ordinairement une accumulation de cellules nerveuses; on distingue d'autres cellules plus rares sur leur trajet surtout aux points de bifurcation. Les faisceaux ne tardent pas à s'élargir et à se diviser en faisceaux plus petits, plus riches en cellules; il y a ainsi une certaine transition entre les nerfs et le réseau sous-épithélial dont les cellules sont la plupart multipolaires, anastomosées entre elles et munies chacune d'un noyau volumineux. Ce réseau est ici beaucoup plus développé que dans le reste de la trompe et que dans les papilles du corps; ses relations avec le centre nerveux sont plus directes et plus évidentes; la couche épidermique n'en forme pour ainsi dire que la dernière assise et ne saurait en être distinguée nettement, tellement les rapports sont intimes. Les cellules épidermiques sont très variables de forme et de volume, au moins après l'action des réactifs; elles sont toutes vibratiles

Digitized by Google

et munies d'une mince cuticule; elles paraissent toutes aussi en relation par leurs prolongements basilaires avec le réseau ganglionnaire; elles ressemblent du reste aux autres cellules épidermiques des cornes (fig. 44, 45, 46) et de l'axe de la trompe, et possèdent, comme ces dernières, une grande élasticité; elles sont seulement plus allongées en général et plus irrégulières. Je pense qu'ici encore il n'y a pas lieu d'attacher de l'importance à leur aspect variant, dans les dilacérations, depuis la forme cylindrique typique jusqu'à celle du bâtonnet nerveux.

Les fibres musculaires entre-croisées, déjà signalées dans la trompe, vers la base de l'épiderme, se retrouvent dans les cornes (fig. 44 et 45); mais elles manquent vers le milieu de leur face antérieure, c'est-à-dire dans la région la plus nerveuse (fig. 43). En dehors de ces nerfs le cordon émet encore des fibres nerveuses munies sur leur trajet de cellules bipolaires et allant se mettre en communication avec le réseau sous-épidermique dans tout le triangle; elles sont assez abondantes sur les côtés de celui-ci où elles se mêlent aux fibres musculaires dorso-ventrales, plus serrées, je l'ai déjà dit, en ces points.

Les cellules à pigment vert que l'on trouve dans tout l'intérieur des cornes s'accumulent vers la périphérie (comme dans le corps de la trompe), mais surtout sur les flancs du triangle; elles sont rares à l'intérieur de celui-ci. Les cellules glandulaires sont encore, comme dans la trompe, clairsemées à la face dorsale, beaucoup plus rapprochées à la face ventrale où elles forment presque une couche continue; elles deviennent plus nombreuses aux deux extrémités du triangle et dans celui-ci elles s'accumulent en amas considérables, principalement au-dessus des nerfs (fig. 42). Les canaux sécréteurs de ces glandes sont souvent difficiles à apercevoir; je ne puis même pas affirmer qu'elles en possèdent toutes; leur noyau est petit; leur contenu, souvent hya-

Digitized by Google

lin, peut aussi offrir un aspect granuleux. Des amas de pigment, analogues à ceux de la cutis des téguments et de couleur brunâtre, se rencontrent aussi dans les cornes ; ils sont de volume très variable et plus abondants vers la périphérie, surtout dans le triangle.

Malgré les nombreuses ramifications et terminaisons nerveuses que possèdent la trompe et ses cornes, la face antérieure de ces dernières est donc un organe spécial de sensation ; les cellules épidermiques constituent ici, toutes probablement, des terminaisons nerveuses ; elles ne sont que la dernière assise d'un réseau ganglionnaire qui lui-même est en relation intime avec le cordon nerveux, lequel représente le cerveau dans ce lobe céphalique si singulièrement transformé et résultant d'une adaptation spéciale très étroite. On retrouve donc presque les rapports primitifs entre l'ectoderme et les centres nerveux. C'est par ce rebord antérieur que la Bonellie palpe les objets, se fixe sur eux ; c'est peut-être là aussi que siège le sens du goût. Grâce à l'énorme extensibilité de l'axe de la trompe, cet organe si important peut être porté à grande distance ; ceci est en rapport avec la vie sédentaire de l'animal qui dépourvu de toute arme d'attaque et ne pouvant se mouvoir que fort lentement, est réduit à cacher dans les trous des pierres son corps à parois si délicates.

Les fibres musculaires entre-croisées dans tous les sens, les épaisses fibres longitudinales et l'abondance du tissu conjonctif amorphe, très élastique évidemment, expliquent les changements de forme et de longueur du lobe céphalique ; j'ai insisté sur les modifications singulières subies par les cellules péritonéales qui constituent les parois vasculaires ; enfin un organe aussi exposé et aussi délicat devait jouir d'une grande sensibilité dans toute son étendue et nous avons vu qu'une très grande partie des cellules épidermiques étaient transformées en terminaisons nerveuses.

Digitized by Google

*Thalassema Neptuni*. La trompe du Thalassème ne se bifurque point en deux cornes, mais s'atténue simplement en pointe à son extrémité antérieure; il en résulte que le trajet des vaisseaux latéraux et des cordons nerveux est plus simple : ils se soudent les uns et les autres à la pointe antérieure, où le vaisseau médian vient encore déboucher dans l'anneau vasculaire.

Sur une coupe transversale (fig. 112, Pl. XXII) on peut constater que la disposition des vaisseaux et du cordon nerveux est essentiellement la même que chez la Bonellie. La courbure est en général moins prononcée, c'est-à-dire la gouttière moins profonde et plus large; la face concave est couverte de cils jusqu'aux pointes latérales.

Les fibres musculaires longitudinales sont relativement moins épaisses que chez la *Bonellia minor;* elles s'atténuent du reste notablement de la base au sommet de l'organe; elles sont plus serrées vers l'axe de la trompe, c'est-à-dire près du vaisseau médian; sur les côtés du lobe céphalique, elles se montrent plus clairsemées, surtout dorsalement; elles deviennent plus rares encore au-dessus et au-dessous du cordon nerveux et du vaisseau latéral, quelques-unes pénètrent depuis la face ventrale entre ces deux organes. Les fibres transversales horizontales possèdent une disposition notablement différente de ce que nous avons vu chez la Bonellie; elles sont tout à fait localisées dans deux bandes périphériques (*f t*, *f' t'*, fig. 112), dorsale et ventrale, séparant la zone médiane des fibres longitudinales de l'assise épithélio-ganglionnaire externe. Sur les côtés une partie des fibres de la bande ventrale (*f'' t''*) se relève pour pénétrer entre le tronc nerveux et le vaisseau, qu'elle contribue à séparer l'un de l'autre; les autres fibres de cette zone s'épanouissent dans la région latérale, quelques-unes contournant les faces ventrale et latérale externe du vaisseau. Les fibres de la zone dorsale viennent de

Digitized by Google

même s'étaler dans cette région. Les fibres dorso-ventrales sont fort minces et munies chacune d'un noyau placé au milieu d'un amas protoplasmatique ; elles ne s'étendent pas plus que les fibres longitudinales, dans une gaine conjonctive qui entoure le vaisseau médian; sur les côtés elles pénètrent au delà des vaisseaux latéraux ; en haut et en bas elles traversent les bandes des fibres transversales.

Les cellules épidermiques sont plus volumineuses, plus larges, moins allongées et moins irrégulières que chez la Bonellie; elles possèdent encore en grande partie des prolongements basilaires qui vont aboutir à des cellules ganglionnaires (fig. 117). Elles sont recouvertes dorsalement d'une cuticule (fig. 118) et portent sur la face ventrale des cils serrés. Je n'ai pas trouvé ici les fibres entre-croisées sous-épithéliales signalées dans la trompe de la Bonellie. Les glandes, nombreuses et toujours plus abondantes à la face ventrale, sont ici plus facilement visibles que chez la Bonellie ; leur canaux excréteurs surtout se voient mieux ; le corps de ces glandes se trouve souvent reporté très loin à l'intérieur, quelquefois jusque dans la zone des fibres longitudinales; leurs dimensions sont très variables (fig. 113); leur noyau, souvent excentrique, appliqué même contre la paroi, semble disparaître dans les glandes anciennes dont le contenu devient granuleux ; elles ressortent bien par les couleurs d'aniline et l'éosine hématoxylique, et on voit alors fréquemment dans leur intérieur une formation plus foncée étoilée, rattachée par ses rayons aux parois de la glande ; cet aspect n'est pas sans analogie avec celui que présentent les grandes cellules de l'ampoule anale décrites plus haut (fig. 106, Pl. XXI).

Les cellules ganglionnaires sous-épidermiques et les glandes, mais les premières surtout, s'accumulent parfois dans les proéminences, peu hautes mais larges, que l'on trouve à la face dorsale du lobe céphalique, et l'on a alors une structure analogue à celle des papilles du corps; cependant ces

Digitized by Google

papilles de la trompe sont beaucoup moins proéminentes et moins différenciées. Je n'ai rien vu de semblable chez la Bonellie.

Le *vaisseau médian* occupe une position assez variable dans la zone conjonctive qui l'enveloppe; le plus souvent il est rapproché de la face ventrale (fig. 112). Dans la trompe contractée il est replié sur lui-même et l'on peut alors dans une même coupe rencontrer trois sections du vaisseau. Sa structure est analogue à celle du vaisseau correspondant de la Bonellie; les cellules sont seulement moins nombreuses, moins allongées (fig. 114, Pl. XXII), à prolongements plus courts; je n'ai pas vu non plus se former les petites lacunes signalées plus haut chez la *Bonellia minor*. Dans le tissu conjonctif amorphe qui relie les parois vasculaires à la zone des fibres musculaires longitudinales, on trouve quelques cellules de nature conjonctive ordinairement étoilées; des éléments analogues se rencontrent épars dans toute la zone musculaire.

Les *vaisseaux latéraux* ressemblent absolument à ceux de la Bonellie. Les cellules endothéliales, plus volumineuses, n'ont pas toujours des contours très nets (*c e*, *c e*, fig. 115); elles possèdent de gros noyaux. Les parois propres du vaisseau sont limitées extérieurement de tous les côtés par des fibres musculaires (*f m*, *f m*); quand la coupe montre un vaisseau à diamètre plus grand, paraissant avoir été fixé en diastole, ces fibres sont plus nombreuses, plus serrées les unes contre les autres; elles sont encore reliées entre elles et aux organes voisins par la substance conjonctive gélatineuse qui remplit tous les intervalles du lobe céphalique, et qui doit posséder une grande élasticité. La membrane formée par les plateaux (*m*) se contracte aussi ici et arrache une partie des cellules endothéliales; les autres restent accolées aux parois du canal; je considère donc encore comme accidentelles, artificielles, les lacunes (*L*), très irrégulières et

Digitized by Google

variables d'une coupe à l'autre, qui entourent les vaisseaux latéraux ; leur formation par déchirure m'a paru aussi évidente que chez la Bonellie.

Dans les *cordons nerveux* on distingue une gaine très mince sans structure montrant quelques rares noyaux ; il ne s'en détache que quelques rares fibres conjonctives pénétrant à l'intérieur du cordon. Les cellules ganglionnaires sont disposées sur toute la circonférence du cordon, souvent plus nombreuses dans l'arc dorsal (fig. 112) ; on en trouve aussi quelques-unes isolées au milieu du cordon ; d'autres s'accumulent aux points d'émergence des nerfs, surtout des gros nerfs latéraux. Ces cellules semblent quelquefois unipolaires à la périphérie ; mais la plupart sont multipolaires et anastomosées entre elles (fig. 116). La substance fibreuse est tout à fait semblable à celle de la Bonellie ; la direction longitudinale des fibres est prédominante, mais elle est plus ou moins masquée et altérée par la contraction de la trompe et l'émission de nombreux nerfs. A la face ventrale du tronc nerveux, non loin de sa paroi, on distingue le canal neural (*c*, fig. 112). Les deux cordons émettent des nerfs très nombreux qui sont dépourvus de membrane propre et montrent sur leur trajet quelques cellules ganglionnaires ; leurs fibres à direction longitudinale m'ont paru s'anastomoser et former un réseau à mailles étroites et très allongées. Les nerfs les plus volumineux (*n'*) se dirigent extérieurement vers le côté latéral de la trompe ; on rencontre de pareils nerfs dans presque toutes les coupes transversales. D'autres nerfs plus minces et moins nombreux (*n*) se détachent des faces dorsale et ventrale, de la première surtout, rarement de la face latérale interne ; ils se ramifient bientôt en traînées fibreuses plus minces, que l'on peut suivre souvent jusque dans la couche ganglionnaire sous-épidermique, avec laquelle elles entrent en relation. Ces rapports se distinguent très nettement chez le Thalassème, surtout dans les coupes

Digitized by Google

colorées à l'éosine hématoxylique; on voit alors de nombreuses ramifications nerveuses dans les deux zones périphériques, surtout dans celle de la face dorsale; elles possèdent sur leur trajet des cellules ganglionnaires, et se résolvent vers la périphérie en un réseau de pareils éléments, multipolaires et anastomosés, dont on peut fréquemment poursuivre les prolongements jusqu'aux cellules épithéliales (fig. 117 et 118).

Les côtés latéraux de la trompe (fig. 112) offrent une structure particulière très analogue à celle de la face antérieure des cornes chez la Bonellie. Les glandes constituent ici une agglomération considérable et forment ainsi deux bandes longitudinales et latérales qui se soudent à la pointe du lobe céphalique; en même temps les très nombreux et volumineux nerfs latéraux se ramifient abondamment et aboutissent encore à des cellules nerveuses accumulées en plusieurs assises, anastomosées entre elles et avec les cellules épidermiques qui ne sont que la dernière couche de ce réseau ganglionnaire. Nous retrouvons donc les mêmes rapports étroits entre l'épiderme et les centres nerveux. Dans ces rebords latéraux toutes les cellules épithéliales m'ont paru munies de prolongements internes; leur forme est moins allongée, moins irrégulière qu'à la face antérieure des cornes de la Bonellie.

Cette même structure subsiste à la pointe de la trompe; les deux zones nervoso-glandulaires se continuent donc l'une dans l'autre sans interruption aucune.

*Echiurus Pallasii.* La trompe de l'Échiure ressemble beaucoup extérieurement à celle du Thalassème; elle est seulement tronquée transversalement à son extrémité antérieure, de sorte que les deux branches nerveuses et vasculaires se recourbent en avant à angle droit pour suivre le bord antérieur transversal du lobe céphalique et pour se rejoindre réciproquement en son milieu.

Digitized by Google

Sur une coupe transversale (fig. 123, Pl. XXII) on constate que le cordon nerveux *N* et le vaisseau latéral *V* sont très rapprochés du bord latéral (voir aussi les figures de Spengel) et un peu plus écartés l'un de l'autre que chez la Bonellie et le Thalassème. Les fibres musculaires longitudinales moins épaisses que chez la Bonellie occupent tout le champ médian *f l*, mais on les trouve aussi réunies ordinairement par groupes serrés à la face ventrale dans une zone *f' l'* parallèle à cette face et placée en dehors de la bande ventrale des fibres horizontales. Latéralement cette zone contourne et enveloppe le vaisseau sauf sur sa face ventrale ; elle le sépare du tronc nerveux. Les fibres horizontales sont encore localisées, comme chez le Thalassème, en deux bandes périphériques dont la dorsale *f t* est assez large et dont la ventrale *f' t'* est plus ou moins entremêlée avec la zone inférieure *f' l'* des fibres longitudinales ; souvent en effet elle émet une branche parallèle qui chemine quelque temps au milieu de cette zone ; il n'est pas rare non plus de voir des fibres transversales sur la face interne des petites lacunes *e*, *e*, dont je vais parler plus loin, c'est-à-dire en dehors de la zone *f' l'*. Latéralement la bande ventrale *f' t'* pénètre tout entière entre le tronc nerveux et le vaisseau, puis ses fibres s'étalent en divergeant et en s'entre-croisant avec celles de la bande dorsale *f t*. Les fibres dorso-ventrales très nombreuses et rapprochées se comportent comme chez le Thalassème. Enfin sur toute la périphérie, dans le voisinage de l'épithélium, on trouve des fibres longitudinales beaucoup plus minces que les précédentes *f'' l''* ; sur la face ventrale elles s'entre-croisent avec des fibres transversales assez nombreuses ; celles-ci sont au contraire très rares à la face dorsale ; sur les côtés latéraux ces fibres manquent les unes et les autres dans la région d'épanouissement des nerfs.

Les cellules épithéliales (sur mes exemplaires alcooliques) sont plus allongées, moins larges que chez le Thalassème,

Digitized by Google

sans atteindre cependant les formes columnaires de celles de la Bonellie ; elles possèdent en partie des prolongements basilaires ; mais les éléments qui en sont munis m'ont paru moins nombreux et moins épars que chez le Thalassème et surtout la Bonellie. La face dorsale est encore recouverte par une cuticule, la face ventrale par des cils. Les glandes ressemblent à celles du Thalassème ; à la face ventrale elles sont moins nombreuses et surtout plus petites (fig. 123) ; elles ne dépassent pas beaucoup intérieurement la couche épithéliale. A la face dorsale elles sont beaucoup plus développées ; leur corps est rejeté jusque dans la bande des muscles horizontaux et même beaucoup plus à l'intérieur ; elles montrent de plus une tendance manifeste à se réunir en groupes dont les conduits excréteurs très rapprochés débouchent souvent au sommet des papilles très basses de la face dorsale. Les cellules ganglionnaires sous-épithéliales se rencontrent aussi dans la trompe de l'Échiure ; je n'ai pas pu établir très nettement leurs rapports ; il m'a semblé pourtant plusieurs fois voir leurs minces prolongements périphériques aller aboutir à une cellule épidermique ; d'autres prolongements se dirigent vers l'intérieur. Ces cellules sont plus nombreuses à côté et au milieu des groupes glandulaires de la face dorsale ; dans les points correspondants de l'épiderme les éléments de celui-ci se montrent plus allongés ; intérieurement on voit fréquemment un nerf aboutir à ces formations particulières.

Les sections transversales du *vaisseau médian* montrent que celui-ci est très large, dans le sens dorso-ventral, aplati en sens contraire, c'est-à-dire en forme de fente ; la constitution du vaisseau est encore analogue à celle de la Bonellie et du Thalassème. Les cellules, munies de prolongements périphériques, sont allongées surtout aux angles de la fente (fig. 124. Pl. XXII). Les fibres musculaires ne pénètrent pas dans une zone de substance conjonctive amorphe entourant

Digitized by Google

le vaisseau; cette zone, large aux extrémités de la fente, est beaucoup plus étroite sur les deux flancs du vaisseau où les fibres dorso-ventrales (*F d v*) sont plus serrées, plus rapprochées que dans le reste de la trompe et où elles se recourbent plus ou moins pour contourner le vaisseau. Une membrane interne est encore formée par l'ensemble des plateaux cellulaires ; à l'intérieur du vaisseau on trouve assez fréquemment des globules sanguins.

*Les vaisseaux latéraux* montrent une ressemblance absolue avec ceux du Thalassème ; les indices de déchirure (fig. 123, *V*) me paraissent manifestes, et dans les points où, sur les coupes transversales, les parois vasculaires restent entières et adhérentes aux fibres musculaires qui limitent le canal, ces parois offrent tout à fait l'aspect d'un endothélium. Les lacunes irrégulières et variables (*L*) que l'on trouve autour de ce vaisseau sont donc attribuables, à mon avis, à l'action des réactifs, et ne doivent pas exister à l'état vivant, ce ne sont pas des prolongements de la cavité générale.

Je ne crois même pas que les petites lacunes (*e*, *e*, fig. 123) qui forment une bande horizontale à l'extérieur de la zone ventrale des fibres musculaires longitudinales *f' l'*, je ne crois pas que ces lacunes soient autre chose que des produits artificiels des préparations ; leurs bords sont formés par des cellules conjonctives tout à fait analogues à celles qui existent en très grand nombre (elles sont ici plus abondantes que chez les deux autres types) dans toute la masse conjonctive amorphe de la trompe ; ces cellules ne m'ont nullement paru disposées en un épithélium ; j'ai cru reconnaître encore des indices d'arrachement, de déchirure ; je n'ai jamais vu dans ces lacunes les éléments figurés caractéristiques du liquide périviscéral.

Dans les *cordons nerveux* la gaine relativement épaisse donne naissance à une charpente conjonctive assez développée. Les cellules ganglionnaires forment généralement un

Digitized by Google

demi-cercle dorsal. Autant que j'ai pu en juger, elles sont le plus souvent multipolaires et anastomosées, et la substance ponctuée ressemble aussi tout à fait à celle du Thalassème. Le canal neural (*c*) moins excentrique que chez ce dernier, est placé dans la région du cordon qui regarde le vaisseau ; il est plus rapproché du centre du cordon que de son bord. Les branches du collier émettent de nombreux nerfs ; leur structure ressemble à celle décrite chez le Thalassème. Les uns partent de la face dorsale (*n*) et se dirigent vers l'épiderme dorsal ; je les ai vus plusieurs fois aboutir directement ou par leurs rameaux aux formations neuro-ganglionnaires mentionnées plus haut. D'autres moins nombreux émergent de la face ventrale, contournent le vaisseau et semblent aboutir à l'épiderme ventral ; d'autres encore se dirigent dans l'intérieur de la trompe et relient peut-être les deux cordons entre eux (voir SPENGEL, 54). Mais les nerfs les plus nombreux et les plus volumineux se dirigent vers le rebord latéral de la trompe (*n'*) ; ils se ramifient abondamment, et leurs terminaisons élargies sont riches en cellules à grands noyaux, de nature ganglionnaire évidemment ; l'épiderme ne paraît encore former qu'un seul tout avec ces accumulations de cellules nerveuses (fig. 123 vers *F*) qui occupent tout le rebord latéral et s'étendent même un peu sur les faces dorsale et ventrale du lobe céphalique. Vers le milieu du bord latéral j'ai trouvé constamment une petite fossette *F*, dans laquelle les cils vibratiles sont plus longs et plus touffus, et c'est là aussi que se trouve la plus forte accumulation d'éléments nerveux. Les nerfs latéraux sont plus épais et en même temps moins nombreux que chez le Thalassème ; on ne les rencontre pas aussi fréquemment dans les coupes ; ils sont plus ramifiés et quelques-unes de leurs branches prennent une direction longitudinale ; car sur les coupes transversales on rencontre parfois des sections transversales de nerfs dans l'angle latéral du lobe céphalique.

Digitized by Google

Les glandes sont beaucoup plus rares dans cette région que chez le Thalassème, et il n'y a ressemblance que pour les ramifications et les terminaisons nerveuses.

Les coupes longitudinales et verticales ayant rencontré le bord antérieur de la trompe, montrent que sa constitution est très analogue à celle du bord latéral du Thalassème ; à celle du bord antérieur des cornes de la Bonellie. Les nerfs se rencontrent sur presque toutes les coupes ; ils contournent la face dorsale du vaisseau et on peut les suivre jusque tout près de l'épiderme. Le réseau ganglionnaire n'est pas aussi développé que chez la Bonellie. Au-dessus des nerfs on trouve une forte accumulation glandulaire qui forme une bande transversale sur toute la longueur de ce rebord antérieur, et qui se relie en haut aux glandes de la face dorsale. Au-dessous du réseau ganglionnaire on voit encore des glandes réunies en un amas moins épais qui s'étend ventralement jusque sous le vaisseau. Celui-ci est entouré plus ou moins complètement par une grande lacune qui se prolonge fréquemment en avant en une fente parallèle aux nerfs ; ce sont encore là, à mon avis, des déchirures artificielles.

Une particularité de la trompe de l'Échiure, c'est le bourrelet ventral et médian qui s'étend sur le tiers inférieur du lobe céphalique ; cette proéminence lobée, à surface bosselée, marquée de sillons surtout transversaux, est constituée par les mêmes tissus que la zone ventrale de la trompe, c'est-à-dire que toutes les couches situées en dehors de la bande ventrale des fibres transversales (*f' t'*, fig. 123) prennent part à sa formation. L'assise *f' l'* des fibres longitudinales s'élargit en un triangle à sommet ventral ; les lacunes *e.*, *e.* deviennent plus volumineuses ; au milieu surtout du bourrelet on voit une lacune fort large ; la couche épidermique avec ses glandes et ses cellules ganglionnaires s'élargit assez notablement en dehors des lacunes, et il en est de même de la couche conjonctive sous-jacente avec ses minces fibres lon-

Digitized by Google

gitudinales et transversales ; enfin on trouve encore dans cette couche des amas pigmentaires volumineux. Je suis très tenté de donner aux lacunes de ce bourrelet la même interprétation qu'aux lacunes *e*, *e*, fig. 123. Je conviens cependant que mes observations ne sont pas assez nombreuses, ni mes exemplaires alcooliques suffisants, pour être entièrement affirmatif sur ce point.

Pour les mêmes raisons je n'ai pas parlé des amas pigmentaires qui existent certainement dans la trompe de l'Échiure et dans celle du Thalassème, surtout, m'a-t-il semblé, dans les couches externes.

H. DE LACAZE (28) a minutieusement décrit chez la *Bonellia viridis*, la forme, la contractilité, les mouvements de la trompe et la façon dont l'animal en fait usage ; il a le premier reconnu la disposition exacte des troncs nerveux et vasculaires dans cet organe, dans lequel on trouve des fibres musculaires, les unes transversales, les autres longitudinales. Les cordons, nés de la bifurcation du tronc nerveux ventral, se portent à droite et à gauche de la bouche en émettant en dehors de nombreuses branches aux parties voisines ; ils pénètrent ensuite dans la trompe dans laquelle ils donnent probablement des filets nerveux, quoiqu'ils ne soient pas appréciables à la loupe. Sur le rebord antérieur de la trompe, le cordon nerveux fournit une immense quantité de petits filets qui atteignent le bord des cornes et se distribuent à cette partie festonnée, laquelle peut être à bon droit considérée maintenant comme un organe du toucher. La Bonellie tâte, palpe les objets avec ce rebord.

La partie antérieure du corps, c'est-à-dire la trompe, peut être regardée comme un prolongement céphalique extrêmement allongé (p. 87).

D'après GREEF (20) la trompe des Échiuriens correspond sans aucun doute au lobe céphalique des Annélides ; il attribue à LEUCKART l'idée première de cette assimilation (p. 48) sans mentionner DE LACAZE qui avait cependant, comme nous venons de le voir, indiqué longtemps auparavant et de la façon la plus précise la valeur morphologique de la trompe. Néanmoins GREEF ne semble pas s'être rendu un compte exact de cette assimilation ; car quelques lignes plus loin il trouve que morphologiquement cet organe appartient au canal digestif ; ce qui lui donnerait ce caractère, ce serait un revêtement intérieur semblable à celui du tube digestif, c'est-à-dire l'épithélium vibratile de la face ventrale. On peut considérer tout l'orifice allongé et en gouttière de la trompe comme l'orifice buccal ; on



Digitized by Google

dirait que toute la trompe a pris naissance par le prolongement successif de la partie initiale du tube digestif.

Que la trompe serve à la préhension des aliments, cela est évident; elle le fait par le revêtement cilié de la gouttière et non point comme le prétend GREEF en s'enroulant et en ramenant ainsi à la bouche les aliments qu'elle a saisis; je n'ai jamais vu semblable mouvement chez la Bonellie, ni le Thalassème, et d'après SPENGEL le fait n'est pas plus exact pour l'Échiure. Mais cette adaptation physiologique spéciale ne peut en aucune façon modifier le caractère morphologique de la trompe, laquelle, à ce point de vue, est tout à fait indépendante du tube digestif.

L'auteur parait s'être trompé sur la limite postérieure de cet organe, car, en plus d'un point de sa description, on voit qu'il implique dans le lobe céphalique toute l'extrémité antérieure du corps. GREEF n'a pas été beaucoup plus heureux dans les détails qu'il donne sur l'organisation de la trompe en se basant sur l'Echiure. Les couches tégumentaires externes et les couches musculaires se suivent de la même manière que dans le corps de l'animal. Les deux couches de fibres circulaires sont d'ordinaire très minces. Ceci s'applique évidemment aux deux bandes périphériques de fibres horizontales; je ne crois pas que ni l'une ni l'autre soit le représentant de la couche musculaire interne (oblique) des téguments qui ne pénètre pas dans la trompe. Les fibres dorso-ventrales sont considérées comme la continuation des fibres musculaires radiaires du corps; j'ai déjà dit que ces dernières sont conjonctives et non musculaires.

GREEF attribue inexactement des ramifications latérales aux deux branches de l'anse vasculaire (p. 56), et à toute la trompe un réseau vasculaire qui a échappé, dit-il, à H. DE LACAZE (p. 73), qui serait surtout dense à la face ventrale et qui émanerait des vaisseaux latéraux; chez l'Échiure ceux-ci communiqueraient encore avec le système vasculaire complexe dont GREEF a doté le bourrelet rouge ventral (p. 63). L'artère (vaisseau médian) posséderait chez l'Échiure une musculature propre, puissante, composée de fibres annulaires et de fibres radiaires (p. 58); les deux branches auxquelles elle donne naissance à la pointe de la trompe (p. 64) perdraient leurs muscles, surtout les muscles radiaires, et donneraient naissance à un réseau vasculaire superficiel à la face antérieure de l'organe; en se recourbant en arrière elles déboucheraient chacune a la fois dans un vaisseau véritable et dans une lacune qui serait un prolongement de la cavité générale; il y a donc dans la trompe une communication très importante entre le système vasculaire et la cavité générale (p. 56, 63 et 64) découverte par GREEF. Je n'ai jamais rien pu voir d'une pareille communication, ni ne puis m'expliquer comment les vaisseaux ne se trouveraient pas bientôt entièrement vidés avec un système semblable, en l'absence des dispositions qui chez les Mollusques permettent au cœur de pomper de nouveau le fluide périviscéral.

Digitized by Google

GREEF attribue une communication analogue à la trompe du *Thalassema Baronii* où la papille vasculaire (bourrelet ventral) manque, de même que chez les autres Thalassèmes.

D'après le riche système vasculaire dont GREEF gratifie le lobe céphalique des Échiuriens, il n'est pas étonnant que l'auteur considère cet organe comme une branchie (p. 72).

L'anneau nerveux ne possède ni ganglions, ni commissures (p. 83); les cellules ganglionnaires ne se trouvent que dans sa moitié externe (dorsale). Chaque branche de l'anneau possède un canal central (neural); elle émet (p. 92) de nombreux nerfs latéraux qui vers la surface (p. 93) s'étalent en un réseau dans lequel on trouve de nombreuses cellules (fig. 24). Dans ce réseau, surtout dans les couches profondes et dans le voisinage immédiat des branches du collier, on remarque des corps pyriformes particuliers (fig. 24 *g*) que l'auteur considère comme des corps nerveux; ils semblent, comme les papilles cutanées qui manquent ici, servir au tact (p. 92 et 93); de pareilles formations se trouvent irrégulièrement dispersées sur les bords et à la face interne de toute la trompe, surtout à son bord antérieur (Echiure). Ces corps nerveux de GREEF ne sont, d'après SPENGEL (54, p. 553) que des corps bruns, c'est-à-dire des amas pigmentaires.

SPENGEL a donné par contre sur le lobe céphalique de l'Échiure (54) des indications très exactes, et, sauf quelques points, mes observations personnelles sur l'Échiure se réduisent à leur confirmation. Les cellules épidermiques (p. 467) de la face ventrale portent une mince cuticule avec cils très serrés; cette cuticule est épaisse et sans cils sur les cellules dorsales. Entre les éléments épidermiques débouchent de nombreuses glandes unicellulaires rassemblées par faisceaux et concordant tout à fait avec les glandes du tronc; étant moins serrées elles se prêtent mieux à l'étude que ces dernières. Si elles ne forment pas de papilles proéminentes, cela tient sans doute à la consistance de la couche sous-jacente. On dirait en effet que la cutis manque; en réalité elle est représentée par la substance gélatineuse, hyaline, très développée qui entoure tous les autres éléments de la trompe. Les glandes pénètrent jusque dans la musculature, et quelquefois SPENGEL a cru voir des corps caliciformes entre leurs conduits excréteurs (?). Entre les cellules épidermiques ventrales on remarque un pigment violet foncé qui donne une coloration particulière à toute cette face. La musculature a été décrite en détail (p. 469); je dirai seulement que SPENGEL a oublié les fibres transversales qui accompagnent les minces fibres longitudinales sous-épidermiques (*f''l''* fig. 123), et qu'il considère ces dernières comme provenant de l'assise musculaire longitudinale du tronc, ce qui ne me paraît pas probable. Quant aux fibres horizontales, la bande dorsale (*ft*) est regardée comme la continuation de l'assise musculaire externe annulaire des téguments, la bande ventrale (*f't'*) comme la continua-

Digitized by Google

tion de l'assise interne oblique. J'ai déjà dit qu'à mon avis cette dernière ne pénètre pas du tout dans la trompe. Je serais plus disposé à admettre que ces bandes proviennent toutes deux de l'assise annulaire externe des téguments, quoique celle-ci paraisse, chez la Bonellie et le Thalassème, s'arrêter net à la base de la trompe. Les fibres longitudinales se ramifient fréquemment et échangent leurs fibrilles; à l'extrémité antérieure elles sont entrelacées avec les autres couches musculaires dans le voisinage de l'arc nerveux transversal. Les muscles dorso-ventraux paraissent correspondre à des fibrilles isolées; chacune contient un noyau allongé dans un amas protoplasmatique.

Chaque branche du collier (p. 488) peut-être considérée comme une moitié de la moelle ventrale; elle ne contient qu'une seule bande ganglionnaire occupant la portion dorsale de la circonférence; on trouve cependant aussi quelques cellules nerveuses à la face ventrale. La charpente conjonctive semble un peu moins développée que dans le tronc ventral. Chaque branche possède un canal neural qui manque dans l'arc nerveux transversal de la face antérieure. Les nerfs émis par ces branches sont exactement décrits; les nerfs dorsaux constituent en partie des commissures transversales, et SPENGEL a pu suivre l'une d'elles d'un cordon à l'autre. Par leurs ramifications les nerfs innervent la peau; leur structure est la même que celle des cordons. Les nerfs latéraux plus épais se distinguent par le grand nombre de cellules ganglionnaires; ce sont sans doute les principaux nerfs tactiles, car le lobe céphalique et surtout ses bords latéraux servent probablement d'organe de tact. L'auteur n'a pu reçonnaître avec certitude les appareils épithéliaux terminaux.

Le vaisseau médian est placé au milieu de la substance fondamentale conjonctive; ses parois, non recouvertes par le péritoine, possèdent des fibres musculaires rayonnantes qui doivent en élargir la lumière; il y a de plus de rares fibres annulaires (p. 510). Ici je diffère d'opinion avec SPENGEL; je ne conteste pas la fonction des *fibres* rayonnantes, seulement ce sont de simples prolongements des cellules endothéliales, et non des fibres musculaires spéciales; quant aux fibres annulaires de SPENGEL, ce ne peuvent être que les fibres dorso-ventrales les plus rapprochées de la trompe, lesquelles contournent latéralement le vaisseau médian comme je l'ai déjà dit.

La cavité générale (p. 511) se prolonge dans le lobe céphalique sous forme d'une cavité très basse aussi large et longue que la face ventrale de la trompe (lacunes *e*, *e*, fig. 123); cette cavité est traversée par de nombreuses travées (Balken) dorso-ventrales formées par un tissu fondamental homogène contenant des fibres musculaires dorso-ventrales; ce tissu est nettement limité du côté de la cavité générale par des cellules dont on ne voit que les noyaux; ce sont sans doute des cellules péritonéales. Sur les côtés du lobe céphalique la cavité s'élargit et enve-

Digitized by Google

loppe les vaisseaux latéraux ; comme les fibres musculaires qui relient ces vaisseaux à la paroi de la cavité, sont plus courtes et plus nombreuses dorsalement, on pourrait croire d'abord, sur les coupes transversales, que la section du vaisseau est elle-même une portion de la cavité générale ; en fait le vaisseau possède une paroi close de toutes parts. La même cavité s'étend le long du vaisseau qui longe la face antérieure de la trompe. L'auteur n'a pu trouver aucune communication entre les vaisseaux sanguins et ce prolongement de la cavité générale ; en tout cas aucun vaisseau n'est béant comme chez les Mollusques, et s'il y a communication ce ne pourrait être que sous forme de pores dans la paroi vasculaire ; mais rien ne rend probable une pareille hypothèse. Le bourrelet ventral est aussi décrit et ses lacunes sont considérées encore comme des dépendances de la cavité générale ; SPENGEL nie qu'elles communiquent avec les vaisseaux (GREEF).

On a vu plus haut que j'interprète autrement que SPENGEL les lacunes ventrales et périvasculaires de la trompe de l'Échiure ; je conviens qu'ici, dans le bourrelet ventral surtout, les indices de déchirure sont moins évidents, et que la comparaison avec le Thalassème et la Bonellie a beaucoup contribué à me faire admettre qu'il n'y avait que des lacunes accidentelles dans le lobe céphalique de l'Echiure. Je ne désespère pas de voir SPENGEL se rallier à cette opinion, quand il aura fait la même comparaison. J'ajoute que chez la *Bonellia minor* les tissus se déchirent aussi très facilement au-dessous de l'épiderme ventral.

SPENGEL avait déjà antérieurement rejeté le nom de « trompe » (Rüssel) (53, p. 388 note) ; il revient encore sur cette question (54, p. 517-518) et donne des raisons très plausibles en faveur de l'interprétation de cet organe comme lobe céphalique ; il oublie seulement de rappeler que H. DE LACAZE avait fourni le premier l'argument capital dans ce sens par la découverte du véritable collier nerveux, et qu'il avait même très explicitement considéré la trompe comme un prolongement céphalique.

DRASCHE (p. 625) dit seulement de son Thalassème (*erythrogrammon*) que l'un des exemplaires possédait un lobe céphalique très contractile de 12$^{mm}$ de longueur, l'animal entier mesurant 46$^{mm}$.

L'exemplaire unique d'*Hamingia arctica* trouvé par DANIELSSEN et KOREN (5 et 6) avait perdu sa trompe ; ils purent seulement constater à la face dorsale de la bouche deux replis en forme de croissant qui se rejoignaient latéralement.

Les *Hamingia glacialis* de HORST (24 et 25) ne possédaient qu'une courte trompe en forme de gouttière, ayant 4$^{mm}$ de longueur ; elle était rompue à son extrémité antérieure.

Mais RAY-LANKESTER (31) trouva des *Hamingia arctica* munies de leur trompe, semblable à celle du Thalassème et se détachant facilement.

Digitized by Google

Le *Saccosoma vitreum* de DANIELSSEN et KOREN est dépourvu de trompe. Leur *Epithetosoma norvegicum* (6, p. 39) en possède une ayant la forme d'un tube creux, vert pâle, semi-translucide, de 30$^{mm}$ de long, de 1$^{mm}$ d'épaisseur à sa base et 0$^{mm}$,8 sur le reste de sa longueur; à l'extrémité antérieure, un peu plus grêle, la cavité se termine en cœcum. La structure de cette trompe a été indiquée aux chapitres « téguments » et « système nerveux. » Le système nerveux ne s'étendant pas dans cet appendice, il ne peut-être considéré comme un lobe céphalique, ni assimilé à la trompe des véritables Échiuriens.

D'après SLUITER (52, p. 35) le lobe céphalique du *Thalassema erythrogrammon* atteint facilement une longueur trois ou quatre fois plus grande que la normale; il peut même s'étendre davantage; il ne semble pas se détacher facilement. Cet appendice sert à la préhension des aliments (p. 41); il s'allongerait sous l'influence du liquide périviscéral qui s'y trouverait chassé avec pression. Le sable rassemblé dans la trompe serait amené à la bouche, quand celle-ci se contracte. La structure concorde avec celle des téguments; à la face dorsale on trouve une mince cuticule, un épithélium et une cutis; l'épithélium est entremêlé de nombreuses glandes comprimées dorso-ventralement, mais ne possédant pas le col allongé des glandes de l'Échiure; leur orifice perce la cuticule: intérieurement elles pénètrent encore dans la zone des muscles transversaux dorsaux. L'espace compris entre les deux zones transversales est rempli par un tissu assez lâche se composant de fibres musculaires longitudinales, fibres radiaires (dorso-ventrales) et fibres conjonctives. La gouttière de la trompe est revêtue d'un épithélium vibratile appliqué immédiatement sur la couche annulaire interne (bande ventrale de fibres horizontales); il est la continuation directe de l'épithélium revêtant l'intérieur de l'intestin: il ne se montre nulle part fortement granuleux, ou fortement glandulaire. Les vaisseaux possèdent la même disposition que chez l'Échiure; ils ne communiquent pas avec la cavité générale. Le collier œsophagien possède le même parcours que chez ce dernier.

Le lobe céphalique des Échiuriens, parcouru par le cerveau allongé, et susceptible à un si haut degré d'extension et de contraction, constitue certainement la particularité la plus curieuse de ces singuliers animaux. L'élasticité de tous ses éléments et de la substance amorphe qui les relie, l'abondance des fibres musculaires entrecroisées dans tous les sens, l'enroulement en spirale des cordons nerveux et des vaisseaux, la structure toute particulière de ces derniers,

Digitized by Google

expliquent les changements de longueur étonnants qu'on peut observer sur ces organes. Je ne puis croire que l'extension soit due au fluide préviscéral chassé dans la trompe par la contraction du corps; je n'ai jamais remarqué (Thallassème et Bonellie) une diminution de volume de ce dernier pendant l'allongement qui se fait toujours successivement, jamais brusquement comme chez les Siponcles et le Sternaspis, où cet allongement est amené indubitablement par le liquide de la cavité générale. La contraction, au contraire, est souvent brusque; elle ne coïncide pas avec une augmentation de volume du corps qui serait très sensible, si le liquide préviscéral se trouvait rapidement refoulé dans ce dernier. Le lobe céphalique, de plus, est toujours d'autant plus mince et plus étroit qu'il est plus allongé; il me semble que cette apparence serait différente, si l'augmentation de longueur était attribuable au fluide périviscéral. Chez la Bonellie, un pareil mécanisme paraît tout à fait inadmissible; chez les larves déjà qui se métamorphosent en femelles, j'ai toujours vu les corpuscules du liquide périviscéral s'arrêter à la base du rudiment de la trompe. Les lacunes qui, dans les préparations, accompagnent les vaisseaux latéraux du Thalassème et de l'Échiure sont évidemment identiques; elles ne peuvent non plus être séparées de celles de la Bonellie, quoique leur aspect soit souvent différent, et j'ai exposé plus haut pourquoi je les considérais toutes comme des produits artificiels. Quant aux lacunes ventrales de l'Échiure, elles ne me paraissent pas différentes et leur formation chez ce type seulement me semble pouvoir s'expliquer par la disposition particulière de la musculature à la face inférieure de la trompe. Enfin, je n'ai jamais trouvé, et je ne vois pas qu'aucun auteur signale la présence, dans ces lacunes, des œufs, spermatozoïdes et autres éléments caractéristiques du liquide périviscéral, tandis que les corpuscules sanguins ne font pas défaut dans la cavité des vaisseaux. Je ne puis donc parta-

Digitized by Google

ger l'opinion de ceux qui considèrent ces lacunes comme des portions de la cavité générale, et je pense que la musculature seule joue un rôle actif dans l'extension aussi bien que dans la contraction de la trompe.

Le lobe céphalique est encore remarquable par ses nombreuses terminaisons nerveuses et par les rapports directs qui se sont conservés entre l'épiderme et le centre nerveux, le long des bords de la trompe, chez le Thalassème et l'Échiure ; à la face antérieure des cornes chez la Bonellie; il faut voir là un organe spécial, servant évidemment au tact et sans doute aussi à la gustation. La structure (nervoso-glandulaire) est tout à fait semblable sur tout le bord latéral du Thalassème, sur le bord antérieur de l'Échiure (trompe) et de la Bonellie (cornes); chez le second, les bords latéraux, tout en conservant la même disposition nerveuse, ont perdu leur accumulation glandulaire ; chez la Bonellie, la structure spéciale a disparu sur les bords latéraux de l'axe, aussi bien que sur le bord postérieur des cornes.

En dehors des fonctions sensitives, le lobe céphalique sert à la recherche et à la préhension des aliments. Il sert de plus à la locomotion ; il en est même l'agent principal chez la Bonellie, tandis que ce dernier rôle paraît beaucoup plus restreint chez l'Échiure, et intermédiaire chez le Thalassème, ce qui est en rapport avec la longueur relative de la trompe dans les trois types, et avec leurs mœurs d'autant moins sédentaires que le lobe céphalique est moins développé.

C'est évidemment chez la Bonellie que cette adaptation spéciale a été poussée le plus loin, et cet organe si singulier ne ressemble plus guère au lobe céphalique des Annélides.

Les données manquent encore sur la trompe de l'*Haminga;* par son aspect elle se rapproche de celle du Thalassème.

Digitized by Google

## Organes segmentaires.

*Bonellia minor*. Les Bonellies ne possèdent qu'un seul organe segmentaire impair. Comme ces organes sont pairs chez les autres Échiuriens typiques, et comme H. DE LACAZE a trouvé une fois une paire de matrices chez une grande Bonellie, il s'agit ici évidemment d'un avortement régulier. Chez la *Bonellia minor*, l'utérus unique est placé immédiatement en arrière des soies et à gauche du cordon nerveux; je ne l'ai rencontré à droite qu'une seule fois; il y a donc, sous ce rapport une différence avec la *Bonellia viridis*, chez laquelle H. DE LACAZE a trouvé l'utérus presque constamment à droite.

L'aspect de l'organe segmentaire de la *Bonellia minor* est tout à fait analogue à celui décrit et figuré par DE LACAZE pour la *B. viridis;* il est encore extrêmement extensible. Très réduit, quand il est vide, il peut s'allonger jusque près de l'extrémité postérieure du corps, quand il se trouve distendu par les œufs; il présente alors l'aspect d'un sac arrondi, parfois étranglé çà et là, de façon à devenir moniliforme (fig. 47, Pl. XIX). Souvent son extrémité postérieure offre l'apparence d'un gland. A une faible distance des téguments, il porte un entonnoir vibratile dont le bord libre, rabattu extérieurement, est irrégulièrement ondulé; cet entonnoir est garni de cils dont les vibrations déterminent un courant dirigé vers l'intérieur de la matrice. Les œufs sont saisis par l'entonnoir dans la cavité générale et amenés dans la longue portion postérieure de l'organe où ils s'accumulent. L'entonnoir se voit ordinairement sur la face postérieure de l'utérus au moment de la dissection; il me semble qu'il n'occupe cette position que par suite d'une torsion de la matrice

Digitized by Google

Si l'on fait une coupe transversale à travers les parois de la région postérieure, on voit qu'elles se composent d'un péritoine, formé, à l'état de contraction correspondant au dessin (fig. 48, Pl. XIX), de cellules volumineuses *p*, à contours assez nets, à noyaux arrondis. Vient ensuite une couche de fibres musculaires transversales *ft*, puis une couche de fibres longitudinales *fl*, disposées sur un seul rang et écartées, à l'état d'extension de l'organe, mais se rapprochant et formant même plusieurs assises, quand il est contracté (fig. 48). Les deux couches musculaires sont bien distinctes l'une de l'autre et se rencontrent régulièrement sur toutes les coupes; elles sont seulement plus ou moins épaisses suivant l'état de dilatation de l'organe. A l'intérieur, l'utérus est tapissé par une couche épithéliale, dont les cellules sont très élastiques, à en juger d'après les aspects différents qu'elles présentent; tantôt, en effet, elles sont aplaties, plus larges que hautes (état de dilatation), tantôt elles sont allongées et forment alors des festons proéminents (*e* fig. 48); dans ce dernier cas on distingue un certain nombre de cellules arrondies plus hyalines qui semblent être des cellules basales (*cb*). Les cellules épithéliales sont finement granuleuses (sur les coupes), à contours et à noyau bien nets ordinairement.

On retrouve encore ici le pigment brun rouge déjà signalé plusieurs fois; il est logé surtout en dehors de la musculature; il se présente tantôt en granulations isolées, tantôt en grains agglomérés et formant des amas plus ou moins volumineux.

A la base de l'entonnoir, la couche externe de fibres musculaires transversales, s'arrête brusquement (fig. 49). Les fibres de la seconde couche entourent en partie la base de l'entonnoir, mais d'autres pénètrent dans l'entonnoir lui-même. Sur une coupe longitudinale de ce dernier (fig. 49), on voit que ses parois se composent de trois cou-

Digitized by Google

ches : un péritoine, une couche musculaire et conjonctive, et un épithélium vibratile.

Les cellules épithéliales sont petites, un peu aplaties (fig. 50), à cils assez courts; elles se continuent jusqu'à la base de l'entonnoir où l'épithélium, décrit précédemment, leur fait suite; ces cellules sont plus volumineuses dans le tube de l'entonnoir que sur le capuchon; elles s'étendent un peu encore sur la face inférieure de ce dernier, où elles se continuent directement avec l'enveloppe péritonéale. Près de la limite de séparation, les cellules de cette dernière ne diffèrent pas très notablement des cellules épithéliales, sinon qu'elles manquent de cils (fig. 51); mais un peu plus loin elles deviennent plus volumineuses, à contours moins distincts. Il y a donc transition graduelle de l'épithélium vibratile à la couche péritonéale.

Dans l'espace compris entre ces deux couches on distingue des fibres longitudinales qui s'arrêtent la plupart dans la partie supérieure du tube, quelques-unes cependant se replient dans le capuchon, et on en voit qui atteignent même l'angle extrême de celui-ci. Des fibres transversales, plus minces et moins nombreuses, sont entremêlées irrégulièrement avec les fibres longitudinales; elles paraissent manquer dans le capuchon. Toutes ces fibres sont reliées par un tissu conjonctif abondant contenant des cellules nombreuses surtout dans le capuchon; ces cellules (fig. 52), de volume très inégal, offrent un aspect finement granuleux.

La base de l'entonnoir repose sur un notable épaississement conjonctif (*t c*, fig. 49) qui s'étend peu en arrière (vers l'intérieur, à gauche dans la figure) dans l'organe segmentaire, mais qui, en avant, se continue jusqu'aux téguments. Toute la partie de l'organe segmentaire, placée en avant de l'entonnoir, présente, en effet, une structure particulière. Sur une coupe longitudinale (fig. 53), on voit que la zone externe des muscles transversaux fait ici défaut; la couche

Digitized by Google

péritonéale (*pe*) et les fibres musculaires longitudinales (*f l*) subsistent; plus à l'intérieur, on trouve une assise épaisse de tissu conjonctif fibreux (*t c*) et enfin l'épithélium (*e*). Ce dernier présente un aspect tout différent de celui de la région postérieure de l'organe segmentaire; il se compose de cellules dont les formes et les dimensions sont très variables, tantôt arrondies, tantôt allongées, tantôt plus ou moins polyédriques par compression réciproque. Ces cellules, en s'accumulant irrégulièrement, forment des festons assez élevés dont les plus grands possèdent un axe conjonctif (*f*. fig. 5, Pl. XVII et fig. 53); elles montrent un contenu très hyalin et une membrane d'enveloppe (*e*, fig. 53); chez la plupart on distingue un petit noyau souvent pariétal. Dans les préparations au bichromate d'ammoniaque, ce noyau semble fréquemment placé au milieu d'un réseau protoplasmique ; on ne retrouve pas cet aspect dans les coupes ayant passé par l'acide picrique qui semble produire une forte rétraction.

Cette couche épithéliale possède de nombreuses cellules basales, moins hyalines, formant parfois toute une assise et même deux assises.

Le tissu conjonctif sous-jacent ne pénètre pas seulement, comme je l'ai dit, dans l'axe des plus grands festons; il forme surtout de véritables valvules transversales (*v*) qui, depuis les parois, se projettent à l'intérieur de la cavité de l'organe, et qui sont recouvertes, bien entendu, par l'épithélium. On rencontre ces valvules sur les coupes transversales, aussi bien que longitudinales; elles ne forment pas des anneaux complets (voyez aussi *ch a* et *v*, fig. 5, Pl. XVII). L'une d'elles est placée à la base et immédiatement en avant de l'entonnoir vibratile (fig. 49, *v*); sa face antérieure porte l'épithélium que je viens de décrire; sa face postérieure possède au contraire le même revêtement cellulaire que tout le compartiment postérieur. Cette valvule est dirigée de haut

Digitized by Google

en bas et d'avant en arrière : elle force sans nul doute les œufs, arrivant par l'entonnoir, à aller s'accumuler dans la chambre postérieure de l'organe segmentaire, et les empêche de pénétrer dans la chambre antérieure. Celle-ci sert de séjour aux mâles et se trouve ainsi fermée plus ou moins complètement, comme par une soupape. Le tissu conjonctif est formé d'un réseau fibreux à mailles arrondies; la direction des fibres est longitudinale en général par rapport à l'organe; elles s'incurvent dans les valvules et y prennent une direction transversale; en même temps les mailles deviennent plus allongées et plus serrées; dans les parois du corps ce tissu se confond avec le tissu conjonctif intermusculaire; il s'étend enfin à travers la couche musculaire longitudinale de la chambre antérieure. On y distingue encore de nombreuses cellules conjonctives de volume très variable, à noyau arrondi, et beaucoup d'amas pigmentaires; ces derniers m'ont paru provenir de cellules conjonctives dans lesquelles le pigment se serait accumulé successivement. Il n'est pas rare de rencontrer des amas pigmentaires volumineux, dépassant de beaucoup la taille des plus grandes cellules conjonctives, soit que celles-ci deviennent alors géantes, soit qu'il y ait confluence de plusieurs cellules. Cette puissante couche conjonctive disparaît dans la chambre postérieure, où on ne la rencontre plus, comme je l'ai déjà dit, que sous la forme d'un coussinet à la base de l'entonnoir vibratile.

Les fibres musculaires longitudinales que l'on rencontre à l'extérieur de la couche conjonctive, sont la continuation directe des fibres correspondantes de la chambre postérieure. Près des téguments elles changent de direction et pénètrent dans la couche musculaire interne (transversale oblique) de la peau, avec laquelle elles se confondent. Cette couche interne est ici notablement réduite et ses fibres ont une direction très oblique. Je n'ai point vu les fibres musculaires de

Digitized by Google

l'organe segmentaire pénétrer à travers les couches musculaires des téguments, comme le font les fibres musculaires des soies ; mais le tissu conjonctif fibreux de la matrice se comporte de cette façon.

Près de l'ouverture extérieure de l'organe segmentaire (fig. 5, Pl. XVII) les deux couches musculaires, annulaire et longitudinale, de la peau, sont comme refoulées de dehors en dedans, la couche annulaire surtout ; leurs fibres s'incurvent de façon à contourner cet orifice. Notons encore que la zone des fibres longitudinales est notablement plus épaisse en avant de la matrice. c'est-à-dire du côté des soies, qu'en arrière (fig. 5).

Ce qui précède montre que l'organe segmentaire de la *Bonellia minor* est divisé en deux compartiments bien distincts, servant l'un à l'accumulation des œufs, l'autre au séjour des mâles ; les valvules de la chambre antérieure, allant au-devant les unes des autres, en obstruent plus ou moins la lumière, et empêchent, je pense, ordinairement les œufs de pénétrer dans cette chambre, de se trouver en contact avec les mâles et de sortir à l'extérieur. Il faut sans doute un effort spécial de l'animal pour amener cette sortie des œufs qui alors sont expulsés tous ensemble, entourés d'un mucus épais ; ils défilent ainsi dans la chambre des mâles et arrivent dans l'eau fécondés simultanément et réunis en une pelote. On comprend l'utilité de cette disposition étant donné le dimorphisme sexuel de la Bonellie. Il est possible que l'épithélium spécial de la chambre antérieure ait une importance particulière pour la nutrition des mâles ; mais ce n'est là qu'une hypothèse. J'incline à croire que le mucus tenace qui relie fortement ensemble les œufs dans l'eau de mer est sécrétée dans la poche postérieure.

*Thalassema Neptuni*. Le *Thalassema Neptuni* possède deux paires d'organes segmentaires (fig. 96, Pl. XXI) ; la première (*o s*) est insérée entre les deux paires de soies, un peu plus

Digitized by Google

en arrière cependant ; sur la figure ces organes sont repliés de sorte que leur extrémité interne ou postérieure se trouve dirigée en avant. La deuxième paire (*o' s'*) est placée plus en arrière. Ces matrices sont, comme chez la Bonellie, des sacs fort extensibles : très petits, quand ils sont vides, ils peuvent atteindre une longueur et un diamètre 5 à 10 fois plus considérables, quand ils sont gonflés par les produits sexuels.

Leur structure est tout à fait analogue à ce que nous avons vu chez la Bonellie dans le compartiment postérieur. En dehors un péritoine à noyaux et contours cellulaires très visibles à l'état de contraction, tandis qu'en extension on ne distingue plus du tout ces derniers. Vient ensuite une couche de fibres musculaires transversales, puis une assise interne de fibres longitudinales ; enfin un épithélium à cellules élastiques qui, à l'état de contraction, s'allongent énormément dans la cavité de l'organe. Ces cellules sont granuleuses et se teignent fortement par l'hématoxyline ; leurs contours ne sont pas toujours très nets ; elles possèdent de gros noyaux et à leur base on distingue des cellules plus jeunes, hyalines, arrondies, non granuleuses et à limites bien tranchées. J'ai trouvé les œufs contenus dans les organes segmentaires entremêlés des débris de cette couche épithéliale. Vers le point d'insertion sur les téguments on retrouve une structure analogue ; l'épithélium devient seulement plus bas et les fibres musculaires transversales manquent au moins dans la paroi antérieure de l'utérus ; ces fibres s'arrêtent en effet à l'entonnoir. Il n'y a pas lieu de distinguer ici une chambre antérieure et une chambre postérieure, et il n'existe aucune valvule à la base de l'entonnoir (fig. 100). Celui-ci est beaucoup plus rapproché des téguments que chez la Bonellie ; il est même inséré dans leur voisinage immédiat ; dans les dissections on le trouve ordinairement sur le côté et même en arrière de la poche segmentaire ; en réalité il m'a paru en-

Digitized by Google

core implanté sur la paroi antérieure de l'organe qui éprouve facilement une torsion. Il ne possède pas ici la forme régulière, l'aspect de fleur épanouie que nous avons rencontrés chez la Bonellie, mais se compose de deux lobes (lèvres) très inégaux et entourant le canal qui mène dans la cavité de la matrice. Le lobe inférieur ou ventral (*L v*) est beaucoup plus petit (fig. 99 et 100, Pl. XXI); son rebord supérieur épaissi a la forme d'un fer à cheval (fig. 99) entourant d'un demi-cercle la douille de l'entonnoir. Le lobe supérieur ou dorsal (*L d*) bien plus grand, se présente sous des aspects très divers, ce qui tient à sa grande élasticité. A l'état vivant il peut sans doute s'étendre et s'allonger considérablement ; dans les préparations il forme des saillies et des replis très irréguliers et variant d'un utérus à l'autre. Il se compose, comme le lobe ventral, d'une couche péritonéale externe (*p*) et d'un épithélium vibratile interne (*e v*) qui en haut se replie à l'extérieur ; l'espace compris entre ces deux assises cellulaires est rempli par du tissu conjonctif amorphe, dans lequel on distingue des cellules particulières, à gros noyaux et à plusieurs prolongements ramifiés qui vont se terminer dans le voisinage des épithéliums ; ces prolongements offrent souvent dans les préparations un aspect moniliforme. Quelques fibres musculaires pénètrent aussi dans le lobe dorsal ; les unes (*m*) sont transversales par rapport à la coupe que représente la fig. 100 et par conséquent aussi par rapport à la douille de l'entonnoir ; elles forment une assise unique qui longe la couche péritonéale externe et la dépasse un peu supérieurement; ces fibres semblent une continuation de l'assise musculaire externe (transversale) de la matrice ; d'autres fibres analogues et irrégulièrement disposées sont placées plus à l'intérieur du même lobe qui possède en outre, dans sa partie inférieure, quelques fibres longitudinales (*m'*) provenant de la couche interne (longitudinale) de l'organe segmentaire, surtout de sa partie antérieure ; ces fibres remon-

Digitized by Google

tent obliquement dans la lèvre supérieure et contournent vers sa base le canal de l'entonnoir, mais elles ne pénètrent qu'à demi-hauteur dans ce dernier. Le lobe ventral en est dépourvu.

Dans ce dernier la couche péritonéale est mince et ne montre que des noyaux espacés ; elle est au contraire épaisse à noyaux rapprochés et à limites cellulaires distinctes dans le lobe supérieur (à l'état de contraction).

Au point d'insertion sur les téguments, les fibres musculaires de l'organe segmentaire ne s'incurvent pas dans la couche interne oblique comme chez la Bonellie, mais elles pénètrent dans les assises musculaires de la peau et arrivent même en partie jusque dans la cutis.

*Echiurus Pallasii.* Je n'avais pas réussi à trouver sur les entonnoirs des organes segmentaires du Thalassème les perforations signalées chez l'Échiure par SPENGEL (voir plus loin) ; mais je n'ai pu observer que des pièces ayant passé par les réactifs. J'ai alors examiné aussi des entonnoirs d'Échiure sur des exemplaires alcooliques ; je n'ai trouvé encore qu'un épithélium continu. Il est possible que les réactifs rendent ces formations moins visibles, et je n'entends pas nier leur existence ni chez l'Échiure, ni même chez le Thalassème.

J'ai pu constater à cette occasion que les entonnoirs de l'Échiure possèdent aussi des fibres musculaires, des cellules ramifiées analogues à celles décrites plus haut chez le Thalassème, enfin des amas pigmentaires.

H. DE LACAZE (28, p. 73) a été le premier à reconnaître, chez la *Bonellia viridis,* le véritable rôle des organes segmentaires des Echiuriens que jusque-là on avait considérés généralement comme des glandes sexuelles. La *matrice* est un long cul-de-sac à parois épaisses, musculaires, contractiles ; elle est ordinairement gonflée par de nombreux œufs, et s'étend au milieu des circonvolutions de l'intestin ; il n'y en a qu'une ordinairement attachée le plus souvent à la droite du système nerveux, en arrière des stylets ; une fois cependant DE LACAZE a trouvé une Bonellie à deux matrices symétriques. Vers l'extrémité anté-



Digitized by Google

rieure de cet organe, à un demi-centimètre au plus de son insertion, et ordinairement vers la gauche, on trouve un pavillon pédonculé, dont la surface supérieure parait couverte de plis radiés, et hérissée de gros et longs cils; ceux-ci déterminent des courants vers l'orifice central, lequel, après la mort, permet l'introduction d'une tête d'épingle. Les œufs sont donc recueillis dans la cavité générale par une trompe dont le pavillon, tout à fait semblable à celui des animaux supérieurs, se trouve en communication avec une chambre d'incubation ou matrice; les parois de celle-ci n'offrent pas la moindre apparence d'un testicule, pas plus que le pavillon. Les parois se composent de cellules élastiques, finement granuleuses.

Les Thalassèmes examinés par Semper (51) avaient 3 à 4 paires d'organes segmentaires; leurs entonnoirs se prolongeaient en une double spire. J'ai dit plus haut que Max Muller (35) n'avait trouvé qu'une seule paire chez le *Thalassema gigas*. Le Thalassème étudié par Kowalevsky (27) possédait 3 paires d'organes segmentaires; les orifices de la première paire étaient situés latéralement par rapport aux soies.

Vejdovsky (55, p. 490) remarqua que chez la *Bonellia viridis* l'utérus n'existe que chez les femelles ayant atteint la maturité sexuelle. Chez les jeunes exemplaires il ne put même trouver l'entonnoir vibratile; il est probable que cet organe est très petit et ne se développe que plus tard en un puissant entonnoir dont les parois forment ensuite par refoulement le véritable réservoir d'œufs, au moment où l'ovaire commence à se développer. — Chez quelques *Bonellia minor* de très petite taille l'organe segmentaire m'a aussi échappé macroscopiquement; mais je ne me suis pas arrêté sur ce point et je ne pourrais en aucune façon affirmer leur absence.

Greef (20, p. 101) attribue, inexactement je pense, une cuticule extérieure (péritoine) à l'organe segmentaire de la *Bonellia viridis*; vient ensuite une musculature à deux assises, annulaire et longitudinale et un épithélium cylindrique de hauteur variable. Les œufs ne paraissent pas continuer à se développer dans ces poches où ils sont probablement fécondés. Chez l'*Echiurus Pallasii* (p. 109) les quatre organes ressemblent à celui de la Bonellie; souvent quatre petites papilles situées derrière les soies les indiquent extérieurement; leurs orifices internes sont des vésicules plissées, ouvertes, garnies de cils. Très petites d'abord, les matrices s'allongent beaucoup de juillet à septembre en se remplissant de produits sexuels; elles sont alors blanches (mâles) ou jaunâtres (femelles). La structure est conforme à celle de la Bonellie; l'épithélium interne serait vibratile. Ces organes posséderaient en outre une activité excrétrice et la faculté d'introduire l'eau de mer dans la cavité générale (?).

Le *Thalassema Baronii* possède aussi deux paires d'organes segmentaires en arrière des soies; chaque entonnoir se prolonge en deux tubes assez longs, spiralés et ondulés sur leurs

Digitized by Google

rebords. Le *Thalassema Mœbii* en possède trois paires ; les entonnoirs sont encore munis chacun de deux tubes spiralés ; les sexes sont séparés.

Chez l'*Echiurus forcipatus* GREEF trouva deux paires de matrices.

SPENGEL (53, p. 373) a observé avant moi que chez la Bonellie (*B. viridis*) l'organe segmentaire se divise en deux parties ; l'antérieure plus ou moins renflée en sphère, courte, à parois épaisses ; la postérieure en forme de sac et très extensible ; celle-ci est le véritable réservoir des œufs et porte l'entonnoir ; les cellules de ses parois sécrètent probablement un mucus tenace qui enveloppe les œufs. Chez le *Thalassema gigas* (p. 392 note) il n'existe qu'une seule paire d'organes segmentaires et leurs entonnoirs ont la même forme que chez la Bonellie. Des entonnoirs existent aussi dans le genre *Echiurus* (p. 414).

Dans son second mémoire sur les Géphyriens, SPENGEL a fait une étude approfondie des organes segmentaires de l'*Echiurus Pallasii* (54, p. 520-526, fig. 51-55). La paire antérieure débouche dans l'intervalle entre les deux premières rangées de grandes papilles situées derrière les soies, la paire postérieure dans l'intervalle suivant. La structure est tout à fait la même que celle que j'ai décrite pour la Bonellie (chambre postérieure) et le Thalassème ; les deux assises musculaires paraissent moins distinctes. Près de l'orifice externe les fibres longitudinales se comportent comme chez le Thalassème, et forment de plus un sphincter autour de cet orifice ; les fibres annulaires se relient aux fibres obliques des téguments ; quelques fibres des téguments semblent s'insérer autour du lumen et servir à l'élargir. La structure de l'entonnoir est tout à fait analogue à celle du *Thalassema Neptuni* ; dans la cavité comprise entre les deux épithéliums des lobes on trouve du liquide périviscéral avec tous ses éléments caractéristiques ; ce liquide pénètre dans l'entonnoir par les orifices dont est perforée la membrane interne vibratile, orifices qui sont arrondis ou ovales, à contours nets ; ce mécanisme détermine l'érection du lobe. Les organes segmentaires ne renferment presque pas autre chose que des spermatozoïdes ou des œufs à l'époque sexuelle ; après cette époque on ne trouve plus de ces éléments dans la cavité générale et les organes segmentaires contiennent alors une quantité variable d'un liquide incolore, quelquefois de rares corpuscules sanguins.

Chez l'*Echiurus unicinctus* (R. VON DRASCHE, 5 et 6, p. 622 fig. 1) les quatre organes segmentaires possèdent des entonnoirs aplatis dorso-ventralement, reliés chacun aux téguments par deux bandes musculaires et prolongés en deux spires latérales à 20 ou 30 tours ; ces spires sont des gouttières. Chez le Thalassème du même auteur il existe trois paires de ces organes ; leur entonnoir (fig. 2 *c*) est prolongé en pédoncule à sa base et supérieurement en deux gouttières spiralées, plus larges et moins contournées que dans l'espèce précédente.

Digitized by Google

Chez l'*Hamingia arctica* les deux organes segmentaires se terminent à l'extérieur par deux papilles proéminentes, cylindriques et recourbées ; à chacune correspond intérieurement un canal efférent qui porte l'entonnoir à rebord plissé et cilié, et qui s'élargit ensuite en un sac ovale (DANIELSSEN et KOREN 4, p. 31). Canal et entonnoir sont constitués par le péritoine, une musculature à fibres annulaires et longitudinales, une couche conjonctive et un épithélium vibratile ; la poche est formée par un tissu connectif hyalin avec fibres musculaires entre-croisées (pas d'épithélium interne ?) ; tout l'organe est revêtu par le péritoine. Les matrices sont attachées à la face ventrale par un petit nombre de filaments connectifs.

Chez le *Saccosoma vitreum* l'organe segmentaire unique est situé à gauche de l'œsophage dans la portion antérieure cylindrique du corps ; ses parois se composent du péritoine, d'une assise musculaire à fibres entre-croisées et d'une couche conjonctive ; les œufs au nombre de 25 y étaient disposés en quatre rangées. A la région postérieure de l'organe et d'abord appliqué à sa face inférieure, prend naissance le canal efférent contourné en spirale qui débouche sur une petite papille placée ventralement, un peu en arrière de la bouche ; il est fixé aux parois du corps par des brides, de même que la matrice qui porte aussi antérieurement un court tube élargi en entonnoir.

Chez l'*Epithetosoma norvegicum* (ibid.) l'organe segmentaire parait être représenté, à droite de l'intestin, par une poche cylindrique, atténuée en avant et débouchant au dehors par un orifice très petit qui est situé à côté et un peu en arrière de la bouche. Cet organe à parois musculaires et fixé par de nombreux filaments, paraissait muni d'un entonnoir et était vide. Le mauvais état de conservation n'a pas permis aux auteurs de pousser plus avant leurs recherches (4).

D'après HORST (24, 25) les deux organes segmentaires de l'*Hamingia glacialis* concordent avec ceux des autres Echiuriens par leur forme et leur structure ; chacun possède un entonnoir à rebord plissé. Chez l'*Hamingia arctica* RAY-LANKESTER (31) trouva habituellement deux matrices et deux pores génitaux, mais exceptionnellement aussi un seul organe comme chez la Bonellie.

Le même auteur (30) s'est occupé antérieurement des organes segmentaires (deux paires) du *Thalassema Neptuni*. En mars ils furent trouvés très petits, à entonnoir de forme semi-circulaire ; gonflés au contraire de produits sexuels ils peuvent atteindre les trois quarts de la longueur du corps ; la cavité générale est alors presque dépourvue de ces mêmes produits. Chez l'*Echiurus unicinctus* du Japon (expédition du CHALLENGER) les entonnoirs se prolongent en spires.

Le *Thalassema erythrogrammon* (SLUITER, 52) possède trois paires d'organes segmentaires, la 3me un peu plus reculée en arrière; les appendices spiralés, en forme de gouttière, sont

Digitized by Google

extrêmement longs, mais ne font pas plus de 4 à 5 tours, quelquefois ils sont étalés complètement. Leur bord libre est dentelé ; la face externe convexe est péritonéale, la face concave se compose d'un épithélium vibratile ; l'une et l'autre membrane se continuent sur l'entonnoir ; dans leur intervalle on trouve une masse hyaline avec fibres conjonctives et faibles faisceaux musculaires.

LAMPERT (29) trouve chez le *Thalassema exilii* FR. MULLER des entonnoirs semblables à ceux de l'Echiure; chez les autres espèces examinées par l'auteur, il y avait deux gouttières spiralées et ciliées, de longueur variable chez le même animal. Là où il y a trois paires de matrices la première est ordinairement située en avant et en dehors des soies.

Les poches génitales des Échiuriens sont évidemment homologues des organes segmentaires des Annélides. Leur nombre varie de une à quatre paires chez les Thalassèmes ; chez les Échiures on trouve constamment deux paires.

Dans l'un et l'autre genre les entonnoirs peuvent se terminer soit en deux longues gouttières spiralées, soit en deux lèvres très inégales dont la plus grande est évidemment aussi fort extensible. Ces entonnoirs prennent une forme plus régulière chez le *Thalassema gigas* qui ne possède qu'une paire de poches et dont on ne paraît encore avoir rencontré que des femelles; une forme analogue se retrouve chez l'Hamingia et la Bonellie. La première possède habituellement deux matrices, mais exceptionnellement aussi une seule; cette exception devient la règle chez la Bonellie. Ces faits et celui d'une *Bonellia viridis* à deux utérus, trouvée par DE LACAZE, ne permettent pas de séparer la matrice unique de ce dernier type des poches paires des autres Échiuriens, ni des organes segmentaires des Annélides.

La réduction à une paire de poches doit être rapprochée du dimorphisme sexuel : *Bonellia*, *Hamingia*, *(Thalassema gigas?)* ; avec des poches multiples une partie des œufs courrait risque de n'avoir pas le contact du mâle. L'avortement régulier de l'un des utérus chez la Bonellie doit donc être considéré comme une adaptation plus complète, comme un

Digitized by Google

perfectionnement. J'ai insisté plus haut sur la modification de structure éprouvée par la matrice unique et grâce à laquelle les mâles et les œufs se trouvent séparés dans deux compartiments distincts jusqu'au moment de la maturité sexuelle ; alors tous les œufs, expulsés à la fois et fécondés en même temps, sortent enveloppés par un mucus tenace qui maintient longtemps réunis les embryons et même les larves déjà mobiles ; il y a donc ainsi plus de probabilités pour que les jeunes animaux des deux sexes se rencontrent, au moment où les femelles sont devenues capables de se nourrir elles-mêmes, et les mâles de se fixer.

Il serait intéressant de voir si chez l'*Hamingia* il existe des *modifications analogues* des organes segmentaires.

## Vaisseau ovarique, Ovaire et développement des œufs.

*Bonellia minor*. L'ovaire occupe la partie postérieure du vaisseau ventral ; son aspect ressemble tout à fait à celui de la grande Bonellie figuré par DE LACAZE. Il commence un peu en arrière du point où se détache le vaisseau neuro-intestinal et s'étend jusqu'à l'extrémité postérieure de l'intestin. Le vaisseau ovarique est attaché au tronc nerveux par une double lame mésentérique (fig. 54, Pl. XIX) ; il semble encore résulter simplement de l'écartement de ces lames laissant entre elles une cavité qui devient de plus en plus étroite en allant d'avant en arrière, les deux lames se rapprochant jusqu'à soudure complète ; le vaisseau se trouve alors transformé en un cordon mésentérique (fig. 55) s'élevant depuis le tronc nerveux dans l'intérieur de la cavité générale, mince près de son insertion, renflé ensuite, enfin un peu atténué au sommet. La formation des œufs ne commence qu'en arrière du point où le vaisseau s'est oblitéré.

Digitized by Google

Les parois de celui-ci sont constituées comme celles des autres vaisseaux, par une membrane péritonéale à plusieurs assises cellulaires; il y a seulement une différenciation entre l'assise externe (*p*, fig. 54) qui conserve les caractères ordinaires du péritoine et se compose de cellules plates avec noyaux bien visibles sans limites cellulaires distinctives et les assises internes (*cp*) composées de cellules arrondies, ou plus ou moins polyédriques, à limites et noyau bien marqués. A la base du vaisseau, près du point d'insertion sur le cordon nerveux, on voit un rétrécissement notable, et les couches internes de droite et de gauche confondues peuvent se trouver réduites à deux assises cellulaires et même à une seule assise. Des fibres musculaires longitudinales sont incluses dans le mésentère ; d'autres fibres (*f*) remontent verticalement depuis le tronc nerveux et s'étendent jusque dans le vaisseau.

Dans la région de formation des œufs, les noyaux de la couche péritonéale externe deviennent plus nombreux, plus serrés (fig. 56), les cellules internes se multiplient activement, semblent devenir moins hyalines et forment de petites proéminences qui soulèvent la couche externe (fig. 58 *a*). La figure 57 représente de pareilles cellules en voie de division et d'accroissement. La petite proéminence augmente ensuite; elle s'arrondit en se rétrécissant à la base (fig. 58 *b* et 59); en même temps une cellule centrale devient plus volumineuse (fig. 59); mais cette modification n'est pas régulière, et souvent aussi la cellule centrale ne se distingue en rien des autres. L'assise péritonéale à cellules plates continue toujours à envelopper ces amas cellulaires qu'elle attache et fixe sur le cordon ovarique.

A un stade un peu plus avancé on voit une ou fréquemment plusieurs cellules augmenter de volume à la base de l'œuf (fig. 60, *a*) qui se rétrécit encore davantage et prend l'aspect d'un pédoncule. Dans la grande majorité des cas cet

Digitized by Google

accroissement se limite bientôt à une seule des cellules basales (fig. 60, *b*); son noyau augmente de volume, devient plus clair, plus hyalin, et montre ensuite plusieurs nucléoles. La cellule privilégiée ne tarde pas à occuper seule la base de la proéminence en repoussant vers le sommet les autres cellules qui continuent à se multiplier (fig. 70, *c*). Au centre de l'amas qu'elles forment, on remarque ordinairement la cellule centrale plus volumineuse; souvent encore à ce stade une ou plusieurs des cellules touchant à la cellule basale, se distinguent par leurs dimensions plus grandes (fig. 61); mais cette dernière différence s'efface successivement (fig. 62). La cellule basale continuant à croître rapidement forme bientôt la partie principale de l'œuf, tous les autres éléments constituant ensemble la coiffe; la couche péritonéale les enveloppe l'une et l'autre, et les fixe sur le cordon ovarique; les noyaux de cette couche ont continué à se multiplier et possèdent aussi maintenant des dimensions plus grandes. Ordinairement, je l'ai déjà dit, la base de l'œuf se rétrécit en un mince pédoncule, (fig. 60 *abc*, fig. 62); il n'est pas rare cependant de voir l'œuf rester assez longtemps en communication avec l'ovaire par une base large ou plutôt par un épais pédoncule formé de cellules tout à fait semblables à celles de la lame ovarique elle-même (fig. 61). Quelquefois aussi le développement est un peu différent; la proéminence peut acquérir un volume assez considérable sans que l'on y distingue ni cellule centrale, ni cellule basale (fig. 63); la figure 64 montre une autre proéminence plus grande encore avec une cellule centrale déjà en dégénérescence et plusieurs cellules basales volumineuses toutes en rapport avec l'ovaire et constituant un large pédoncule. Il peut arriver aussi qu'à la base d'un jeune œuf normal avec cellule centrale et cellule basale déjà privilégiée, il se développe une nouvelle cellule basale qui repousse la première dans la coiffe; on obtient alors des aspects comme ceux de

Digitized by Google

la fig. 65. Enfin j'ai vu des cas où deux proéminences formées côte à côte et très rapprochées étaient soulevées par une cellule basale unique, les ébauches distinctes de deux œufs peuvent alors se trouver confondues en une seule coiffe.

Quand la cellule privilégiée est arrivée à un volume assez grand pour constituer la majeure partie du jeune œuf, et quand la base de celui-ci s'est rétrécie en un mince pédoncule, toute la formation se détache pour tomber dans la cavité générale ; c'est sans doute la pression produite par les nouvelles proéminences ultérieurement constituées, qui détermine la rupture du pédoncule. Dans la cavité générale l'œuf continue son développement et augmente très notablement de volume ; si la coiffe elle-même s'accroît ce ne peut être que dans une faible mesure ; plus tard, quand la cellule basale a atteint à peu près tout son développement, coiffe et follicule disparaissent ; les œufs que l'on trouve dans la matrice en sont dépourvus.

La figure 66 *a* représente un œuf encore fixé à l'ovaire ; les figures 66 *b-h* sont les contours d'œufs trouvés dans la cavité générale ; *i* est un œuf de la matrice (les œufs de la matrice possèdent déjà parfois une couleur verte) ; il montre une enveloppe (chorion) sans noyaux ; c'est là une formation nouvelle qui prend naissance avant la chute de la coiffe qu'elle sépare de l'œuf. A la périphérie de celui-ci, on trouve une rangée presque régulière de globules graisseux ; ils prennent par l'acide osmique une teinte noire foncée et ne se colorent pas ultérieurement par le carmin ; leurs contours sont très nets ; à l'intérieur de cette rangée externe on ne trouve plus qu'un petit nombre de globules semblables épars dans l'œuf, mais rapprochés en général de la surface. Le protoplasma est finement granuleux. Le noyau est volumineux et montre un nucléole qui semble suspendu pas un réseau. Plus tard, quand l'œuf arrive à maturité, le nombre

Digitized by Google

des globules graisseux augmente encore; le protoplasma devient moins granuleux, plus homogène; il se colore moins par l'acide osmique; en même temps le noyau éprouve aussi des modifications; ses contours sont moins nets, souvent comme déchiquetés; le nucléole a disparu; on distingue parfois au milieu du noyau une bande longitudinale plus foncée, ou bien le noyau tout entier offre un aspect homogène, comme grumeleux.

La fig. 55, Pl. XIX montre l'aspect de la lame ovigère sur une coupe prise à peu près au milieu de l'organe. On voit que la lame pleine qui constitue le prolongement du vaisseau s'est notablement allongée; elle est renflée en son milieu et atténuée aux deux extrémités; ses deux tiers supérieurs sont couverts d'œufs étroitement pressés les uns contre les autres.

*Thalassema Neptuni.* Le vaisseau ventral, dans la région antérieure du corps, se trouve relié par un mésentère assez long au tronc nerveux ventral; derrière sa bifurcation en anastomose neuro-intestinale et en vaisseau ovarique, le mésentère s'est tellement raccourci que ce dernier vaisseau est presque sessile (fig. 108, Pl. XXII) sur la moelle ventrale. L'ovaire commence un peu en arrière de cette bifurcation et s'étend encore jusqu'à l'extrémité postérieure de l'intestin; dans sa dernière portion le mésentère s'allonge de nouveau considérablement, s'élève et va s'attacher au tube digestif.

Une coupe du vaisseau ovarique faite un peu en avant de l'extrémité antérieure de l'ovaire, montre que ce vaisseau possède une constitution plus simple que le vaisseau ventral antérieur et que le vaisseau ovarique de la Bonellie (fig. 54); ses parois ne se composent que d'une seule assise de cellules assez volumineuses, à noyau assez grand, à contours souvent un peu effacés (*c* fig. 108); elles ont tout à fait l'apparence d'être les prolongements de l'enveloppe péritonéale (*p*)

Digitized by Google

du tronc nerveux ventral, enveloppe dont les cellules sont seulement tout à fait confondues à leurs limites et distinctes uniquement par leurs noyaux. Le vaisseau ovarique est donc simplement un repli du péritoine; des prolongements cellulaires (*pr*) traversent la cavité reliant les cellules les unes aux autres; ça et là on distingue aussi un noyau sur un de ces prolongements qui sont plus nombreux vers la base d'insertion.

La fig. 109 représente une coupe faite plus en arrière et ayant rencontré l'ovaire. Le vaisseau se montre toujours formé par un repli péritonéal; ses cellules sont devenues en partie plus grandes, le noyau bien plus volumineux; leurs contours sont très tranchés; en un mot les cellules péritonéales se sont transformées en ovules primordiaux. Il est évident que ceux-ci sont en voie de multiplication active; ils sont souvent disposés en plusieurs assises, et leurs dimensions sont très inégales, les plus volumineux étant généralement extérieurs. La lumière du vaisseau paraît tout à fait obstruée par les prolongements des cellules périphériques et par quelques cellules internes isolées et ramifiées; les ovules absorbent plus fortement les matières colorantes que le protoplasma des cellules péritonéales ordinaires; leur noyau montre plusieurs formations nucléolaires.

Une coupe faite dans la région postérieure de l'ovaire (fig. 110) montre l'allongement de la lame mésentérique. Le vaisseau paraît obstrué comme tout à l'heure; dans sa partie supérieure on voit les coupes de quelques fibres musculaires longitudinales (*m*) qui n'existent que dans cette région postérieure plus allongée de la lame ovarique; d'autres fibres beaucoup plus minces (*f*) à direction verticale se distinguent à l'intérieur de la lame et dans toute sa hauteur. La multiplication des cellules périphériques ou ovules paraît plus active ici; ils forment des amas plus grands, plus épais. Plus en arrière encore sur l'extrémité postérieure de la lame

Digitized by Google

qui remonte vers l'intestin, les ovules deviennent très rares et le péritoine reparaît avec ses caractères ordinaires.

Les ovules se détachent isolément ou par amas et vont flotter dans la cavité générale. Faute de matériaux, je n'ai pu examiner les œufs entièrement développés qu'après l'action des réactifs. La fig. 111 représente un œuf (section optique) trouvé dans les organes segmentaires ; la membrane vitelline assez épaisse est percée de pores fins très nombreux ; le protoplasma est grossièrement granuleux, mais m'a paru dépourvu de gouttelettes huileuses ; la vésicule germinative, bien plus hyaline, est finement granuleuse et absorbe mieux les matières colorantes ; le nucléole se teint encore plus fortement ; il n'est pas homogène et laisse reconnaître une tache centrale ; noyau et nucléole possèdent des contours bien tranchés. La comparaison des figures 111 et 110 permettra de se rendre compte de l'accroissement que les œufs éprouvent dans la cavité générale. L'œuf du Thalassème est bien plus petit que celui de la Bonellie, et moins riche en deutoplasme.

Je n'ai pas eu à ma disposition de Thalassème mâle.

Le vaisseau ventral du Thalassème, composé de plusieurs assises de cellules, se simplifie donc en arrière de la bifurcation, ce qui est sans doute en rapport avec la circulation moins active, nulle peut-être, du sang dans ce conduit en cul-de-sac ; chez la Bonellie néanmoins cette simplification n'a pas lieu et les parois restent toujours composées de plusieurs assises, l'extérieure reprenant même tout à fait l'apparence du péritoine ordinaire, ce qui ne se voit pas sur les autres parties du système vasculaire. Plus loin le vaisseau s'obstrue chez les deux animaux ; chez le Thalassème les éléments cellulaires sont fort rares à l'intérieur de la zone péritonéale externe qui change de caractère et donne seule naissance aux ovules. Chez la Bonellie tout le cordon ovarique est formé presque uniquement de cellules qui offrent la plus

Digitized by Google

grande ressemblance avec celles qui composent les premières ébauches des œufs; la couche périphérique seule se compose de cellules plates; c'est aux grandes cellules internes que j'attribue la formation des ovules (on verra plus loin que je diffère d'opinion avec SPENGEL). Ces différences sont évidemment en rapport avec le développement différent (follicule, coiffe) de l'œuf de la Bonellie et avec la quantité plus grande de vitellus nutritif qu'il possède; mais ces différences ne sont pas fondamentales; car il me paraît évident que chez les Échiuriens les vaisseaux ne sont que des replis péritonéaux, et que, dans le vaisseau ovarique, les cellules externes du Thalassème et les cellules internes aussi bien qu'externes de la Bonellie ne sont en somme que des éléments du péritoine.

C'est H. DE LACAZE (28, p. 75) qui a découvert chez la *Bonellia viridis* le véritable ovaire des Échiuriens que jusque là les auteurs avaient toujours cherché ailleurs; il a montré en même temps le mode de développement de l'œuf. Il reconnut, sur la ligne médiane, dans les deux tiers postérieurs du corps, une petite traînée jaunâtre, d'apparence glandulaire qui au microscope fut reconnue pour l'ovaire (pl. III). Cet organe est fixé par un mésentère à la gaine du tronc nerveux; en arrière il semble remonter un peu sur l'intestin. La surface de la bandelette est mamelonnée. L'œuf encore attaché à l'ovaire se compose d'une enveloppe vitelline, du vitellus, de la vésicule germinative et de la tache germinative. Les œufs plus jeunes laissent reconnaître de petites masses cellulaires ayant à leur centre un espace obscur analogue à une cavité; ces amas sont bombés du côté du bord libre de l'ovaire et, à la base de chacun d'eux, se développe un œuf. Tandis que l'amas reste presque stationnaire, l'œuf augmente de volume, de sorte qu'il semble ensuite couronné par un mamelon cellulaire creusé d'une cavité. Les œufs sont enfermés dans une enveloppe extérieure qui est la continuation du mamelon et qui persiste quelque temps sur les œufs tombés dans la cavité générale; elle est bien distincte de la membrane vitelline. H. DE LACAZE n'a jamais vu naître l'œuf dans l'intérieur de la cavité placée au centre de la masse cellulaire.

Par compression réciproque les œufs s'effilent à leur base tout en restant adhérents au mésentère par leur capsule. Celle-ci finit par se rompre et l'œuf devient libre dans la cavité générale où il s'accroît beaucoup. Ceux contenus dans la matrice ont la même taille et ne possèdent plus de capuchon. Le vitellus contient extérieurement des gouttelettes de matière huileuse;

Digitized by Google

vers le milieu il devint granuleux, jaunâtre et de plus en plus foncé ; au milieu se trouve la vésicule germinative blanche et claire. Dans les œufs bien développés on ne distinguait pas de tache germinative. La cavité générale contient toujours des œufs ; ils y flottent quelque temps, puis sont recueillis par une trompe qui les conduit dans la matrice comme chez les animaux supérieurs ; il y a donc scission, interruption entre les organes producteurs des germes et la portion qui excrète, comme chez la plupart des vertébrés.

Chez divers Thalassèmes SEMPER (51) retrouva : 1° l'ovaire de H. DE LACAZE sur le tronc nerveux ; 2° des œufs à tous les degrés de développement flottant dans la cavité générale, et 3° des œufs mûrs dans les organes segmentaires. L'œuf se forme[1] dans un follicule pédonculé qui ne contient d'abord qu'une cellule ; celle-ci se divise transversalement et la nouvelle cellule inférieure s'accroît et constitue l'œuf, tandis que la supérieure diminue et disparaît. Le follicule éclate et l'œuf devient libre dans la cavité générale.

D'après VEJDOVSKY, (55, publié le 7 mars 1878) les œufs sont d'autant plus développés (l'auteur a voulu dire sans doute plus rapprochés) sur l'ovaire de la Bonellie qu'on le considère plus en arrière (p. 488). La première ébauche d'un œuf est une proéminence qui serait composée de cellules équivalentes : puis *une cellule centrale* devient plus volumineuse, s'accroît vers le mésentère et donnerait finalement l'œuf, les autres cellules de la proéminence, restées petites, enveloppent ce dernier d'un follicule à une seule assise, et s'accumulent à son sommet en une coiffe ; une cavité au centre de la coiffe indiquerait le point où l'œuf a pris niassance. L'accroissement de l'œuf se ferait uniquement aux dépens des cellules de la coiffe ; les cellules folliculaires s'aplatissent et s'appliquent contre la membrane vitelline. La membrane mésentérique qui jusque-là entourait toute la formation et la fixait à l'ovaire (il y aurait donc à ce moment trois enveloppes à l'œuf : membrane vitelline, follicule et enveloppe mésentérique) éclate et l'œuf tombe dans la cavité générale avec follicule et coiffe. Là le développement s'achève, la coiffe disparaît, les cellules folliculaires s'aplatissent encore. leurs noyaux s'effacent et l'œuf mûr reste pourvu de deux enveloppes ; l'une est la membrane vitelline, l'autre provient des cellules folliculaires.

D'après SPENGEL (53, p. 360-373. Manuscrit daté de janvier 1879) le tiers antérieur du vaisseau ventral de la *Bonellia viridis* montre la structure habituelle ; ses parois se composent d'une couche péritonéale externe et d'une membrane munie de fibres musculaires orientées dans diverses directions ; la cavité du vaisseau est traversée par des fibres formant un réseau assez serré, à travers les mailles duquel circule le sang (mes obser-

[1] SEMPER, in Ludwig, Die Eibildung im Thierreiche, p. 53.

Digitized by Google

vations sur *Bonellia minor* diffèrent un peu de ces résultats de SPENGEL). En avant de l'ovaire le péritoine du vaisseau se compose de cellules plates à petits noyaux allongés et sans contours distincts ; un peu en arrière de l'anastomose neuro-intestinale on trouve entre ces petits éléments des cellules beaucoup plus grandes, à noyau arrondi et volumineux, à contours très visibles ; ce sont là les ovules primordiaux. Au bord de chacun d'eux et disposées de façon à l'envelopper, on voit quelques-unes des cellules plates à petit noyau. On trouve ensuite des amas de deux, trois, quatre et plus de cellules à grand noyau, provenant évidemment de la multiplication des ovules primordiaux ; ces amas sont toujours recouverts d'une membrane formée par les cellules plates et rétrécie à sa base en un pédoncule qui fixe le tout à l'ovaire ; ces amas correspondent aux premières ébauches observées par VEJDOVSKY à qui l'enveloppe des cellules plates paraît avoir échappé à ce stade. Ces deux espèces de cellules, extérieures à petit noyau et intérieures à grand noyau, continuent à se multiplier ; au milieu de l'amas constitué par ces dernières on distingue ensuite une cellule centrale plus volumineuse, mais à noyau non agrandi ; ce n'est pas là l'œuf futur, comme le prétend VEJDOVSKY. Ultérieurement en effet une des cellules de la base de l'amas ou le plus souvent quelques-unes de ces cellules éprouvent un accroissement, lequel ne tarde pas à se restreindre (sauf de rares exceptions) à une cellule unique qui deviendra l'œuf. Cette cellule privilégiée peut-être en contact direct avec la cellule centrale ou en être séparée par une assise de cellules ordinaires ; dans le premier cas on s'explique jusqu'à un certain point qu'un observateur à qui échapperait la cellule centrale, peut croire que l'œuf provient de cet espace ; c'est là l'erreur dans laquelle est tombé VEJDOVSKY. La cellule privilégiée continuant à s'accroître forme bientôt la majeure partie de toute la proéminenee ; toutes les autres cellules, provenant de l'ovule primordiale, ont conservé leur volume ; néanmoins elles ne forment plus ensemble qu'un bouton (coiffe) relativement petit au sommet de l'œuf ; œuf et coiffe sont toujours enveloppés par la membrane des cellules plates à petit noyau qui ont continué à se multiplier. VEJDOVSKY n'a pas vu la partie de cette membrane qui recouvre la coiffe ; il n'a pas vu que dès l'origine le follicule se compose de cellules différentes de celles qui constituent l'amas et plus tard la coiffe ; il a cru par erreur que les cellules périphériques de la coiffe étaient la continuation du follicule ; il n'a pas vu enfin que le pédoncule n'est que la continuation du follicule rétréci à sa base et non point une membrane distincte, et il a doté les cellules folliculaires de contours tranchés que SPENGEL n'a jamais pu voir.

Ordinairement la cellule centrale dégénère de bonne heure ; quelquefois cependant elle se conserve longtemps intacte.

Par la pression des proéminences ultérieurement formées le pédoncule s'étire de plus en plus et finit par se rompre ; l'œuf

Digitized by Google

tombe dans la cavité générale où il continue à se développer, en conservant sa coiffe qui paraît même s'accroître quelque peu et son follicule dont les noyaux restent toujours bien distincts; au-dessous de ces deux appendices de l'œuf prend naissance la membrane vitelline homogène. C'est donc avec raison que H. DE LACAZE n'a décrit qu'une seule *membrane homogène*, et c'est à tort que VEJDOVSKY parle d'un exchorion résistant et homogène en dehors de la membrane vitelline; il n'y a en dehors de la membrane vitelline que le follicule avec ses noyaux. SPENGEL pense que la coiffe et le follicule ne se résorbent pas, mais se détachent par éclatement du second; on trouve, dans la cavité générale et dans l'organe segmentaire, des œufs qui en sont dépourvus et revêtus seulement de la membrane vitelline. L'œuf développé a un diamètre de $0^{mm},45$; dans le vitellus on distingue les deux couches décrites par DE LACAZE; la zone périphérique montre des gouttelettes huileuses fortement réfringentes, et toute la couche périphérique possède de nombreuses vésicules à contours très minces; la vésicule germinative, ordinairement excentrique, montre un réseau délicat et un nucléole également excentrique et pourvu à son tour d'un nucléolin.

Chez l'Échiure dont les organes segmentaires avaient été considérés par GREEF (17, 1874) comme des ovaires ou testicules, SPENGEL trouve la glande germinative à la même place que chez la Bonellie. De même chez le *Thalassema gigas* où cette glande est un cordon de $2^{mm}$ d'épaisseur au moins, composée d'un nombre considérable d'ovules grands et petits; le mauvais état de conservation n'a pas permis une étude détaillée; les ovules paraissaient enveloppés d'un épithélium à cellules plates et à grand noyau.

GREEF (20, p. 95) : Le mésentère qui relie chez la *Bonellia viridis* l'ovaire au tronc nerveux se compose de deux couches: l'extérieure péritonéale enveloppe l'ovaire et se continue sur l'intestin; l'intérieure provient de l'enveloppe fibro-cellulaire de la moelle, enveloppe qui constitue en quelque sorte un renforcement du péritoine général; cette couche intérieure est fibreuse et contient des cellules irrégulières de forme, de volume et de position; elle s'élargit supérieurement pour constituer un cordon dans lequel se forment les ovules. Le cordon se compose de cellules migratrices, irrégulières, munies de longs pseudopodes; en se multipliant et en s'accroissant, celles-ci soulèvent la couche péritonéale externe et constituent ainsi la première ébauche de l'œuf sous forme d'une petite proéminence composée de 2 ou 3 cellules. Le développement de ces ébauches est ensuite décrit d'une façon essentiellement conforme à ce que nous avons vu chez SPENGEL. La fécondation semble se faire dans la matrice.

Chez l'*Echiurus Pallasii* l'ovaire est plus petit, et les œufs se détachent à un stade bien antérieur. La couche extérieure péritonéale de l'ovaire serait encore soulevée par des amas cellulaires formés dans les couches intérieures; celles-ci fibreuses et

Digitized by Google

traversées par des muscles proviendraient encore des enveloppes du cordon nerveux (et du vaisseau ventral qui n'a jamais été trouvé que par GREEF). Les éléments, composant les amas cellulaires, sont tous des ovules qui se détachent et achèvent leur développement dans la cavité générale. L'œuf mûr est rempli d'un vitellus jaunâtre, granuleux, avec vacuoles; la vésicule germinative moins sombre contient une tache germinative pourvue de granulations réfringentes. GREEF dit avoir observé sur beaucoup d'œufs une deuxième tache germinative qui va se dissoudre dans le protoplasma. Du testicule GREEF dit simplement que par sa position et sa structure il concorde avec l'ovaire et que les ovules mâles évoluent en sperme dans la cavité générale; les spermatozoïdes se composent d'un long filament et d'une tête arrondie, surmontée de deux petits globules; ils montrent souvent une vésicule intérieure.

Chez le *Thalassema Baronii* la glande germinative occupe encore la même position. De même chez le *Th. Mœbii* où le développement des œufs semble conforme à celui de la Bonellie et où les œufs de la cavité générale sont munis d'une coiffe.

Le travail de GREEF daté du 15 octobre 1878 n'a été publié cependant qu'après le mémoire de SPENGEL sur la Bonellie.

Ce dernier auteur est arrivé sur l'*Echiurus Pallasii* (54, paru le 30 juillet 1880) à des résultats assez différents de ceux de GREEF. Les glandes germinatives, entièrement semblables dans les deux sexes, sont composées d'amas cellulaires accumulés surtout sur l'arête dorsale, moins serrés sur les côtés; leur limite postérieure est assez brusque; antérieurement il y a transition vers la structure ordinaire de la paroi vasculaire qui se compose de petites cellules sans contours distincts; mais à l'origine de l'ovaire on distingue, au milieu des noyaux longitudinaux de l'épithélium ordinaire, des cellules à contours tranchés, à noyaux arrondis deux fois plus grands, à nucléole réfringent; elles sont isolées ou réunies en petits amas. Les ovules primordiaux se détachent isolément ou par petites agglomérations; le sexe ne devient distinct que dans la cavité générale. Chez la femelle ils sont isolés ou réunis seulement en petit nombre; ils deviennent 4 à 5 fois plus grands en acquérant des granulations deutoplasmiques dans leur protoplasma qui reste pseudopodique jusqu'à la formation de la membrane vitelline; leur noyau est alors 6 fois plus grand que sur l'ovaire. Chez le mâle les cellules germinatives réunies par 30 à 40, se multiplient en devenant toujours plus petites; finalement leur diamètre est de 4 μ; leur noyau très réfringent devient alors une tête de spermatozoïde, tandis que toute la balle se hérisse de longs filaments agiles, pour se résoudre bientôt en spermatozoïdes libres. Le pôle postérieur de la tête (non l'antérieur, GREEF) porte deux granulations réfringentes. Les organes segmentaires du mâle sont remplis de produits sexuels avant ceux de la femelle, comme chez les Siponcles; les femelles sont au moins aussi nombreuses que les mâles.



Digitized by Google

SPENGEL maintient, contre GREEF, la formation des produits sexuels, chez la Bonellie comme chez l'Echiure, sur la portion postérieure du vaisseau ventral et non sur un repli mésentérique. Les cellules pseudopodiques à l'intérieur de l'ovaire (de GREEF) ne seraient que des corpuscules sanguins sans aucun rapport avec les éléments germinatifs ; ceux-ci proviennent non des couches intérieures de l'ovaire, mais uniquement de sa couverture péritonéale.

D'après DANIELSSEN et KOREN (4, p. 31) l'ovaire et la formation des œufs de l'*Hamingia arctica* sont analogues à ceux de la Bonellie ; dans chaque follicule on trouve un œuf provenant d'une cellule centrale ; l'œuf mûr ne possède qu'une seule enveloppe.

L'ovaire du *Saccosoma vitreum* s'étend dans la partie antérieure cylindrique du corps, le long du cordon nerveux, sur un mésentère reliant l'œsophage à la paroi du corps ; il consiste en follicules pyriformes formés par une membrane translucide qui contient des corpuscules connectifs et qui est tapissée intérieurement de larges cellules ; dans la partie étroite du follicule on voit un œuf rudimentaire qui semble entouré d'une ceinture de cellules. Les œufs possèdent une membrane vitelline épaisse et une couleur verte.

Chez l'*Epithetosoma norvegicum* les mêmes auteurs considèrent comme ovaire un organe en forme de ruban, attaché au mésentère ventral de la moitié antérieure de l'intestin ; il paraît consister en une série de dilatations sacciformes ; on y distingue des groupes de cellules paraissant être des œufs en voie de développement.

D'après HORST (24 et 25) l'ovaire de l'*Hamingia glacialis* occupe la même position que chez la Bonellie ; mais il ne se forme pas de coiffe sur les œufs.

Chez le *Thalassema erythrogrammon* (SLUITER, 52) œufs ou spermatozoïdes sont formés par les cellules péritonéales de la partie postérieure du vaisseau ventral ; les cellules germinatives primordiales tombent dans la cavité générale où les sexes deviennent distincts. Les spermatozoïdes restent réunis en balles et arrivent ainsi dans les organes segmentaires. L'œuf mûr, de $0^{mm},124$ de diamètre, possède noyau, nucléole, et une membrane vitelline striée radialement.

D'après VEJDOVSKY (55, p. 35-37. fig. 5 à 9) l'ovaire du *Thalassema gigas* s'étend en avant presque jusqu'aux organes segmentaires. Le vaisseau est traversé intérieurement par de nombreuses fibres connectives ; ses parois sont couvertes d'œufs à tous les états de développement. Ce sont les cellules épithéliales plates de la membrane péritonéale qui, en s'accroissant, se transforment en œufs, quelquefois après s'être d'abord segmentées ; les plus grands œufs s'allongent, se rétrécissent en pédoncule à leur base, puis se détachent. Dans le vitellus des œufs développés la couche externe montre des vésicules tout à fait analogues à celles de la Bonellie.

Digitized by Google

Les Échiuriens montrent donc deux types de développement des produits sexuels : dans l'un les ovules nus se transforment directement en œufs (Thalassèmes, Échiures, *Hamingia glacialis*) ; dans l'autre il y a formation de parties accessoires, follicule et coiffe. Dans ce second mode qui paraît exister chez certains Thalassèmes (SEMPER, SPENGEL, GREEF) et chez l'*Hamingia arctica* (DANIELSSEN et KOREN), mais qui n'a été bien établi et étudié que chez la Bonellie, les œufs acquièrent un volume bien plus grand et une quantité notable de vitellus nutritif, ce qui évidemment influe aussi sur l'embryogénie.

Dans le premier cas les cellules germinatives, mâles ou femelles, prennent naissance incontestablement aux dépens des cellules péritonéales qui forment l'enveloppe extérieure du vaisseau ventral. Dans le second cas elles auraient une origine identique, d'après SPENGEL (*Bonellia viridis*) ; elles proviendraient au contraire, d'après GREEF (*Bonellia viridis*), de cellules placées à l'intérieur de l'assise péritonéale. On a vu que je suis arrivé à une conclusion assez rapprochée de celle de GREEF (*Bonellia minor*) ; seulement je ne vois pas les cellules ovigères de la même manière que le savant professeur de Marburg (migratices, pseudopodiques, etc.). Je ne vois pas ce que ces cellules ont à faire avec la gaine conjonctive et musculaire de la moelle d'où GREEF paraît vouloir les tirer. Pour moi ce sont là des éléments du péritoine qui s'est épaissi en plusieurs couches pour la formation du vaisseau ovarique (obstrué d'ailleurs), comme pour la formation de la plupart des autres vaisseaux ; la seule différence c'est qu'ici l'assise externe a repris tous les caractères du péritoine ordinaire (à cellules plates sans limites distinctes) ; ce sont les cellules péritonéales situées sous cette assise qui, se segmentant et s'accroissant, formeraient, d'après moi, la première ébauche des œufs en soulevant l'assise externe. Ces cellules intérieures ne sont pas des cor-

Digitized by Google

puscules sanguins. Tout en maintenant ma manière de voir, je m'empresse de reconnaître, avec SPENGEL, qu'il sera bien difficile de fournir une preuve absolument concluante dans son sens ou dans le mien; comment reconnaître en effet si la membrane qui recouvre la première proéminence, provient du soulèvement de l'assise extérieure péritonéale, ou si elle a été formée à nouveau par les cellules non modifiées de cette assise, à mesure qu'une de leurs sœurs grandissait et se transformait en ovule? Mais il n'y a pas là de différence capitale, car dans l'un et l'autre cas c'est toujours une cellule péritonéale, externe ou interne, qui constitue le premier rudiment de l'œuf. Ce qui m'a semblé confirmer surtout que les ovules primordiaux provenaient des cellules intérieures, chez la Bonellie, c'est que les ébauches un peu irrégulières, telles que celles des figures 63 et 65, Pl. XIX, ne sont pas rares chez la *Bonellia minor*.

## Le mâle de la Bonellie.

H. DE LACAZE (28) a signalé l'existence chez presque toutes les Bonellies (*B. viridis*) d'Helminthes parasites, se tenant dans l'extrémité antérieure du tube digestif.

KOWALESKY (26 et 1) retrouva les mêmes animaux dans l'organe segmentaire, entre l'entonnoir et l'orifice externe, et les décrivit comme les mâles de la Bonellie. Il fit connaître les principaux traits de leur organisation : réservoir spermatique, tube digestif incomplet, couches tégumentaires, formation des éléments mâles aux dépens des cellules péritonéales qui se détachent et achèvent leur développement dans la cavité générale.

La découverte de KOWALEVSKY fut confirmée d'abord à la station zoologique de Marseille (1, p. 313); CATTA trouva dans quelques Bonellies des mâles au nombre de 5 à 6. MARION apporta un nouvel et important argument en faveur de l'interprétation de KOWALEVSKY par la découverte des mâles à crochets de la *Bonellia minor*.

Une autre confirmation est due à VEJDOVSKY (55) qui ajouta quelques détails anatomiques à ceux signalés par KOWALEVSKY, et découvrit notamment la moelle ventrale, dépourvue de ganglions comme chez la femelle. D'après cet auteur les mâles se tiennent dans l'œsophage des jeunes femelles jusqu'à leur maturité sexuelle et émigrent alors dans l'organe segmentaire. VEJ-

Digitized by Google

DOVSKY publia aussi les dessins du mâle à crochets, faits par MARION.

SELENKA (50) fit connaître la division en deux assises de la couche musculaire des téguments, l'absence de bouche, la présence du collier œsophagien et la symétrie bilatérale de la moelle ventrale, l'existence des organes segmentaires et de cellules migratrices à chlorophylle.

Enfin SPENGEL (53) reprit l'étude du mâle de la *Bonellia viridis*; il donna plus de détails sur son organisation, et surtout sur sa structure histologique. Il retrouva aussi le mâle à crochets découvert par MARION.

Je vais résumer les résultats acquis par ces différents travaux, en m'appuyant surtout sur le mémoire de SPENGEL qui a soumis à un examen critique les publications de ses prédécesseurs.

Sur les femelles du *Bonellia viridis* fraîchement capturées on trouve ordinairement des mâles dans l'œsophage et dans la chambre antérieure (KOWALEVSKY) de l'utérus; leur nombre varie de 2 à 18; ceux de l'œsophage n'ont souvent pas atteint la maturité sexuelle. Des mâles à un stade moins avancé encore se rencontrent également sur la trompe sous forme de petites écailles vertes fortement adhérentes (SPENGEL).

La longueur des mâles est d'un demi à deux millimètres; ils sont verdâtres, un peu aplatis dorso-ventralement, atténués en arrière, entièrement couverts de cils vibratiles.

Les parois du corps se composent :

1° D'un épiderme couvert d'une mince cuticule et de cils, et constitué par des cellules cylindriques assez hautes, qui sont entremêlées de cellules plus petites, qui se transforment partiellement en cellules à mucus, et qui contiennent des gouttelettes de pigment vert;

2° D'une couche musculaire dont les fibres forment des rubans parallèles; elles sont annulaires et en partie spiralées dans les assises externes, longitudinales dans les assises internes;

3° D'une épaisse couche de tissu réticulé qui remplit complètement le corps en avant et en arrière, et ne laisse de place à la cavité générale que dans la région médiane; le tissu se compose de cellules ramifiées et anastomosées; leurs prolongements forment des traînées fibreuses à direction surtout dorso-ventrale; en proéminant intérieurement ce tissu simule des dissépiments. Les mailles du réseau renferment des cellules vésiculeuses, à noyau pariétal, qui sont probablement des corpuscules sanguins restés en place; quelques-unes cependant flottent dans le liquide périviscéral.

De plus dans le tissu réticulé, surtout dans sa couche interne qui correspond au péritoine, il y a constamment formation de cellules germinatives; en se segmentant elles constituent des amas cellulaires qui plus tard tombent dans la cavité générale où leur développement s'achève. Comme chez la femelle, on distingue d'abord au milieu de ces amas une cellule centrale qui dégénère ensuite; les cellules périphériques se multiplient

Digitized by Google

en diminuant de volume ; finalement leur noyau constitue la tête du spermatozoïde, leur protoplasma sa queue. Les éléments sexuels mâles sont, comme les œufs, d'origine mésodermique ; mais leur formation ne se trouve pas localisée dans un organe spécial.

La moelle ventrale, recouverte par le péritoine, possède une symétrie bilatérale accusée 1° par un faible sillon dorsal (Selenka) et 2° par les cellules ganglionnaires formant surtout deux rubans longitudinaux sur les flancs de l'axe fibreux ; quelques cellules seulement se trouvent dans l'intérieur de ce dernier. Ces dispositions sont analogues à celles de la femelle. Les rubans portent des renflements irréguliers, ne se correspondant pas surtout dans les deux moitiés du cordon ; on ne peut donc les considérer comme des ganglions. En arrière la moelle ne s'étend pas dans tout le corps ; elle n'atteint même pas l'extrémité postérieure de la cavité générale. En avant elle forme un collier embrassant le tube spermatique. Les branches du collier sont placées en dehors de la cavité générale, au milieu des tissus ; elles sont moins riches que la moelle en éléments ganglionnaires. Le système nerveux est, relativement au moins, plus réduit chez les mâles de grande taille que chez les petits ; le collier a certainement subi une régression depuis les larves.

Le réservoir spermatique débouche au dehors à l'extrémité antérieure du corps ; on peut y distinguer :

1° Une partie antérieure tubuleuse, à parois relativement épaisses et constituées par une simple couche épithéliale que le péritoine vient recouvrir dans la cavité générale ;

2° Une partie moyenne large et à parois minces formées d'une assise de cellules épithéliales plates ;

3° Un entonnoir terminal qui ressemble entièrement par sa structure aux entonnoirs des glandes anales de la femelle et qui semble muni intérieurement d'une espèce de valvule empêchant le retour du sperme dans la cavité générale.

L'intestin, dépourvu de bouche et d'anus, se rétrécit postérieurement et son extrémité, en pointe, se soude aux téguments. Les parois sont formées d'un épithélium vibratile, d'une couche musculaire et d'une assise glandulaire externe à pigment jaune (Kowalevsky, Vejdovsky) ou seulement d'un épithélium non vibratile, à pigment jaune, et du péritoine (Spengel). La portion antérieure du tube digestif paraît avoir éprouvé une régression depuis l'état larvaire, comme du reste aussi la région antérieure du corps. Dans son intérieur on trouve encore un contenu huileux, reste des quatre balles endothéliales de la larve.

Les organes segmentaires sont placés dans la portion antérieure du tiers postérieur du corps ; celui de droite est toujours plus petit et situé plus en arrière que celui de gauche ; ils débouchent au dehors à la face ventrale ; leur lumen vibre d'une façon intermittente (Selenka). Leur paroi est composée d'un épithélium cylindrique (Spengel).

Le système vasculaire fait défaut ; la partie antérieure du

Digitized by Google

corps contenant le collier doit être considérée comme correspondant à la trompe.

En somme le mâle est resté stationnaire à l'état larvaire ; il y a même eu régression pour certains organes, et le développement s'est borné à la formation du réservoir spermatique et des produits sexuels.

Ma première intention, en m'occupant de la *Bonellia minor*, avait été de borner mon étude à la trompe ; quand je vis la possibilité d'avoir à Marseille des matériaux suffisants, j'étendis mes observations aux autres organes ; néanmoins je n'ai pas prêté d'abord grande attention aux mâles, principalement parce que SPENGEL avait annoncé une publication sur ce sujet (*Mitth. aus der zool. Stat. zu Neapel.* B. 3. H. 1 et 2, 1882). Je me suis donc borné à dessiner deux mâles trouvés dans la chambre antérieure de l'organe segmentaire des femelles et différents assez l'un de l'autre par leur aspect (fig. 88 et 89, Pl. XX). J'avais cependant fini par placer dans les réactifs un certain nombre de mâles, et je me proposais de m'en occuper ; mais l'invasion du choléra me fit bientôt employer tout mon temps à d'autres recherches, et quand je pus enfin revenir aux Géphyriens en 1885, ces exemplaires n'étaient plus dans un état de conservation suffisant pour entamer cette étude que je me suis vu obligé de remettre à une meilleure occasion.

La figure 88 représente un mâle qui a peut-être acquis la maturité sexuelle, mais qui n'a pas encore atteint tout son développement. La surface dorsale est dépourvue de cils qui ne recouvrent que la surface ventrale et les extrémités antérieure et postérieure. Les crochets et l'orifice du réservoir spermatique sont très visibles ; à la hauteur des soies, un peu en avant de leur insertion, il y a comme une apparence de bouche et peut-être le tube digestif est-il soudé en ce point aux téguments. La forme peu allongée et relativement large de l'animal, et l'aspect correspondant du tube digestif me font croire qu'il s'agit d'un mâle encore

Digitized by Google

jeune, peu éloigné de l'état larvaire et susceptible de transformations ultérieures.

L'animal représenté par la figure 89 est sans doute un mâle adulte. Il est allongé, bien moins large que le précédent, à peu près cylindrique. Je l'ai conservé quelques jours dans l'eau de mer et il se livrait à des mouvements vermiformes très vifs. Il n'est couvert de cils que sur la face ventrale et à l'extrémité antérieure ; l'extrémité postérieure et la face dorsale en sont dépourvues et m'ont paru par contre munies d'une cuticule assez épaisse. La moitié postérieure du corps est marquée d'anneaux, mais à la face dorsale seulement ; les deux ou trois premiers anneaux ne sont pas très nets ; mais j'en ai compté ensuite 18, qui étaient parfaitement accentués. Les soies sont bien visibles. L'orifice et la partie tubuleuse du réservoir spermatique s'aperçoivent assez nettement ; la portion élargie et l'extrémité postérieure sont moins distinctes ; je n'ai pas réussi à voir l'entonnoir. L'animal en effet était assez peu transparent ; il l'est devenu encore moins après l'action des réactifs. Néanmoins il était bien évident que l'extrémité antérieure du tube digestif ne se trouvait pas en relation avec les téguments, tandis que l'extrémité postérieure, comme chez le mâle de la *Bonellia viridis*, s'atténuait beaucoup en arrière et allait se fixer sur la peau. Des corpuscules flottants étaient ballotés dans la cavité générale. Enfin il m'a semblé voir vaguement comme un filament le long de la ligne médiane ventrale, mais je ne puis être affirmatif sur ce point. Ces deux exemples tendent à prouver que l'évolution du mâle peut continuer, même dans l'organe segmentaire de la femelle. Le dernier mâle diffère assez notablement de celui décrit jusqu'à présent chez la *Bonellia viridis*, non seulement par ses crochets, mais aussi par sa forme plus svelte, par l'absence de cils et la présence d'annelures à la face dorsale.

Les figures 90 et 91 ont été dessinées, il y a quelques an-

Digitized by Google

nées déjà, par MARION qui veut bien m'autoriser à les publier; elles feront bien voir la forme des crochets que SPENGEL a figurés d'une façon tout à fait conforme. Ces crochets diffèrent notablement de ceux de la femelle, mais se rapprochent par contre des soies du Thalassème et de l'Échiure.

Pour avoir des mâles il faut s'adresser aux femelles fraîchement pêchées ; chez celles qui sont en captivité depuis quelques jours il n'est pas rare de ne plus en trouver.

DANIELSSEN et KOREN ont vainement cherché des mâles parasites sur leur exemplaire unique d'*Haminyia arctica*. RAY-LANKESTER (31) par contre a découvert chez la même espèce des mâles analogues à ceux de la Bonellie et possédant deux grandes soies génitales.

## Quelques observations embryologiques sur la Bonellia minor.

Dans les cristallisoirs où je tenais mes *Bonellia minor* j'ai trouvé plusieurs fois des paquets d'œufs reliés, par un mucus très tenace et élastique, en une pelote, flottant dans l'eau ou fixée sur quelque pierre qu'on avait laissée dans le vase; mais ces œufs, même après plusieurs jours, ne montrèrent aucune segmentation. Je fus plus heureux au printemps de 1884 où je trouvai un paquet d'œufs fécondés; j'ai pu suivre alors le développement jusqu'au moment où le dimorphisme sexuel était déjà parfaitement accusé, ce qui dura à peu près deux mois. Les jeunes femelles conservées jusque-là moururent alors rapidement; les mâles ne subirent le même sort que plusieurs jours après.

Malheureusement mes occupations professionnelles ne me permettaient à ce moment que de consacrer un temps très limité à ces recherches. Je dus me borner à des observations souvent rapides, et à des dessins; j'ai bien placé dans

Digitized by Google

les réactifs des larves aux divers stades de développement et je me proposais, avec ces matériaux, de compléter et contrôler ultérieurement mes premières observations; mais, pour les raisons déjà indiquées à propos des mâles, j'ai dû ajourner d'abord ce travail, puis y renoncer tout à fait, ou du moins attendre une nouvelle occasion pour le reprendre.

Néanmoins, comme on n'a encore que fort peu de données sur le développement de la *Bonellia minor*, je crois bien faire de publier mes observations, quelque incomplètes qu'elles soient.

A l'état le plus jeune que j'ai pu examiner, les œufs devaient être pondus depuis vingt-quatre à quarante-huit heures.

A ce moment (fig. 67, Pl. XX) les embryons étaient enveloppés d'un chorion à double contour; les cellules ectodermiques, de volume assez inégal, entouraient déjà complètement les quatre balles grandes et réfringentes de vitellus nutritif. Sous le chorion je remarque un petit corpuscule (*p*) (polaire?) et en un point presque diamétralement opposé deux cellules ectodermiques (*e*) hyalines et plus proéminentes (indice d'une invagination?).

Cinq à six heures plus tard (fig. 68) les embryons se montrent très aplatis d'un côté; on dirait qu'il s'est fait un refoulement. Les cellules ectodermiques sont notablement plus petites. A côté des quatre balles réfringentes de vitellus nutritif, j'en vois quelques autres plus foncées, brunâtres (peut-être la première ébauche du tube digestif).

Quelques heures plus tard (fig. 69) : orifice d'invagination rétréci, comme échancré d'un côté; cellules évolutives plus petites.

Vingt-quatre heures après la première observation (fig. 70) ces deux modifications se sont accentuées; balles internes brunes plus nombreuses.

3$^{me}$ jour (d'observation) : orifice (d'invagination) réduit

Digitized by Google

le matin à un large pore, a disparu le soir; les cellules endodermiques encore plus nombreuses et plus petites; les quatre balles réfringentes toujours très visibles; les balles brunes semblent s'être fragmentées et remplir les intervalles entre les précédentes.

4me jour. — Apparition d'un pigment vert d'apparence granuleux. Le soir une partie des embryons montre les deux anneaux, vibratiles et sans pigment vert (voir SPENGEL 53); d'autres ne possèdent encore que l'anneau antérieur.

5me jour. — Les cils des anneaux sont en mouvement; larves cependant enfermées encore, la plupart, dans leur chorion. La figure 71 *a*, *b*, *c*, représente sous différents aspects une de celles qui sont déjà libres et nagent lentement la tête en avant; elles sont globuleuses et montrent en avant un plateau céphalique avec cils et sur la face ventrale postérieure une grande tache bombée sans pigment, ni cils. L'anneau antérieur, à cils plus longs, se prolonge jusqu'à cette tache ou en reste séparé par une mince bande verte; il peut aussi être coupé dorsalement par une bande semblable. L'anneau postérieur offre des variations analogues; il est encore dépourvu de cils, de même que toute la région postérieure dont le pôle est marqué par une tache dépourvue de pigment. La zone verte comprise entre les deux anneaux est ciliée. Sur certaines larves la partie du corps, antérieure au premier anneau, s'est allongée et montre un rétrécissement très marqué; le plateau céphalique prend une forme irrégulière (fig. 72).

6me jour. — Les larves, un peu allongées, sont couvertes de cils, sauf sur la tache ventrale et au pôle postérieur; leurs mouvements de natation deviennent plus rapides, de plus la larve s'allonge ou se contracte, surtout dans la portion antérieure du corps.

7me jour. — Le disque céphalique, sans pigment, se prolonge maintenant en deux bandes latérales; sur quelques

Digitized by Google

larves je remarque une vésicule sur la région postérieure de la ventouse (voir fig. 73). Granulations vertes plus petites et plus nombreuses.

8me jour. — Je remarque que certaines larves deviennent notablement plus claires en perdant en partie leur pigment vert; quelques-unes n'en possèdent plus sur toute la face ventrale.

10me jour. — Les larves s'aplatissent (fig. 74) dorso-ventralement; elles sont entièrement couvertes de cils sauf sur la tache ventrale. Les quatre balles réfringentes semblent renfermées dans un sac intestinal. Les larves nagent vivement et quand elles s'arrêtent la partie antérieure du corps se recourbe fréquemment vers la face ventrale.

Quelques individus, évidemment monstrueux (fig. 77, Pl. XX), montrent leur corps bifurqué à l'extrémité postérieure.

Beaucoup de larves, quoique mobiles, restent toujours emprisonnées dans le mucus qui enveloppait les œufs.

12me jour. — Les larves semblent ramper de préférence maintenant, au lieu de nager; elles s'accumulent en grand nombre dans les cristallisoirs, et je les trouve réunies presque toutes en deux ou trois amas. Au milieu de la tache ventrale commence à s'ébaucher la ventouse.

13me jour. — Larves allongées (fig. 75), renflées vers l'extrémité antérieure et plus fortement entre les deux anneaux. Bande blanche transversale toujours au pôle antérieur, et tache blanche au pôle postérieur qui peut être rétracté en dedans. Le tube digestif s'est beaucoup allongé; il possède toujours un contenu réfringent divisé en plusieurs grandes balles.

Les larves sont impressionnées par la lumière (naturelle ou artificielle) qui les attire; au lieu de rester réunies en petites pelotes elles viennent nager alors à la surface dans la partie plus éclairée du cristallisoir.

Digitized by Google

14me jour. — Les larves commencent à adhérer solidement aux objets par leur ventouse; on ne peut plus les entraîner par l'aspiration produite à l'aide d'une pipette à tube de caoutchouc.

17me jour. — La figure 76 qui a été dessinée après fixation par l'acide chromique, montre vers l'extrémité antérieure un rétrécissement marqué par une bande blanche transversale; quelques larves présentaient cette modification que je pris pour l'indice de l'allongement du lobe céphalique et de la métamorphose en femelle. D'après le développement ultérieur cette interprétation était très probablement erronée.

Pendant les vingt jours suivants l'évolution paraît lente (d'après les caractères extérieurs). Les larves de moins en moins pélagiques s'allongent encore; elles peuvent se fixer non seulement par leur ventouse, mais aussi par l'extrémité postérieure qu'elles invaginent; le disque ventral semble se rétrécir; les balles contenues dans le tube digestif paraissent plus petites et plus nombreuses; les parois intestinales sont brunâtres. Les larves sont toujours les unes plus vertes, les autres plus claires et jaunâtres.

38me jour. — Une partie des larves a perdu l'anneau vibratile antérieur; d'autres moins nombreuses ne possèdent plus l'anneau postérieur; d'autres encore ont conservé les deux. Les monstruosités bifides postérieurement périssent.

42me jour (fig. 78). — Il n'y a plus que des mouvements de reptation. Les anneaux ont perdu leurs cils, mais sont encore marqués, l'antérieur surtout, par un sillon. Allongement, surtout de la région antérieure.

46me jour. — Je trouve une larve verte plus transparente (fig. 79) dont l'extrémité antérieure semble se transformer en trompe; à la base de ce lobe et du côté ventral elle porte quelques longs cils, probablement un reste de la ciliation première. La ventouse semble avoir reculé en arrière, ce

Digitized by Google

qui indique que c'est surtout la partie antérieure du corps qui s'est allongée. Vague indication de la musculature longitudinale. Le tube digestif allongé pénètre en avant dans le lobe céphalique.

48$^{me}$ jour (fig. 80). — Les larves qui se métamorphosent en femelles sont toutes de la variété verte; allongement considérable, surtout du lobe céphalique que l'on dirait composé de trois segments inégaux (probablement un effet de contraction); le corps est marqué nettement de dix à douze anneaux. Je ne vois plus du tout de cils. La tache ventrale sans pigment existe toujours; la ventouse s'efface de plus en plus. Le tube digestif qui tout à l'heure pénétrait dans le lobe antérieur, s'arrête nettement à sa base maintenant; je ne vois point de bouche; en arrière il communique avec l'extérieur par un canal étroit, brun clair, qui semble aboutir à un refoulement de dehors en dedans du pôle postérieur du corps. Autour de l'intestin on voit circuler de nombreux globules dans le liquide périviscéral (je n'ai noté à ce moment aucun indice de glandes anales). La musculature longitudinale devient plus visible. Le corps de la larve est très contractile et extensible; pendant ces mouvements le large tube digestif subit de notables modifications de forme.

Les larves (ce sont les plus nombreuses) qui ne subissent pas de changement dans ce sens sont les unes jaunes, les autres vertes. La figure 81 représente une des premières; il n'y a à noter que l'absence de cils, l'aplatissement dorso-ventral et la ventouse bien développée et non changée de place (même en apparence).

50$^{me}$ jour. — La métamorphose des femelles continue rapidement. Corps plus long et plus large (fig. 82), renflé au milieu, rétréci en arrière et atténué à la base du lobe céphalique qui est lui-même élargi dans sa région médiane. La limite postérieure de ce lobe est indiquée par un sillon; vers son tiers postérieur il montre un léger étranglement

Digitized by Google

transversal et en avant de celui-ci deux taches un peu plus pigmentées (ce dernier caractère n'est peut-être pas constant). Je compte douze à quinze anneaux sur le corps.

Antérieurement le tube digestif est en rapport avec l'extérieur, à la face ventrale, par un œsophage hyalin, spiralé; au point où il s'insère sur les téguments ceux-ci paraissent refoulés de dehors en dedans; ce point est placé contre la base du lobe céphalique. Estomac large, brunâtre, contenant toujours plusieurs balles réfringentes. Intestin grêle postérieur également contourné en spire. Tout le tube digestif est fixé par des brides aux parois du corps.

On distingue nettement de grosses fibres longitudinales dans les téguments. Les globules simples et composés que charrie le liquide périviscéral, ne pénètrent pas dans le lobe céphalique.

La figure 83 montre un mâle du même jour. Les granulations de pigment vert sont assez peu nombreuses (c'est cependant un individu de la variété verte) : corps plus allongé qu'en fig. 81 ; étranglement dans la région antérieure; mais le tube digestif pénètre au delà; ce dernier est très visible, rempli d'un contenu réfringent; il occupe presque toute la longueur du corps. La tache ventrale est devenue tout à fait concave; à son centre une ventouse très proéminente est entourée d'un sillon assez profond.

51$^{me}$ jour. — Femelle. Même aspect que la veille. Pigment vert plus abondant à l'extrémité postérieure et sur le lobe céphalique, surtout dans sa région postérieure; taches pigmentées et sillon transversal comme la veille; seize anneaux sur le tronc. Tube digestif encore plus allongé et plus contourné en avant et en arrière de l'estomac. Vitellus nutritif en globules plus petits. Par le mouvement des corpuscules de la cavité générale on voit toujours que celle-ci ne pénètre pas dans le lobe céphalique.

Mâle. — Chez les larves vertes non métamorphosées en

Digitized by Google

femelle, le pigment vert disparaît maintenant en partie; la face ventrale en est à peu près dépourvue. Les petits mâles adhèrent fortement aux objets par leur ventouse : le jet d'eau lancé par un compte-goutte à caoutchouc, aussi fortement que possible, doit être répété plusieurs fois pour arriver à les détacher. Ils s'attachent aux femelles, mais aussi bien aux autres mâles et à tout ce qu'ils rencontrent.

52me jour. — La trompe se creuse inférieurement et se garnit de cils, l'extrémité antérieure paraît un peu bifide en dessous. Indice de trois segments (?) à la partie postérieure de la trompe, 16 à 18 anneaux bien marqués sur le tronc. Le collier œsophagien apparaît dans la trompe, il contourne la bouche et semble ensuite se continuer avec une vague traînée sur la ligne médiane ventrale.

53me jour. — Trompe plus fortement creusée; c'est un vrai cuilleron; elle ressemble beaucoup en ce moment à celle de l'Échiure ou du Thalassème. On y reconnaît des balles de pigment jaune. Quelques femelles ont déjà des crochets. Il y a encore des mâles bien verts et d'autres bien jaunes; ils sont moins transparents que les femelles et conservent plus de vitellus nutritif.

Je compte 29 femelles et 73 mâles.

55me jour. — Sur une larve je vois la trompe se diviser en trois lobes à son extrémité antérieure; mais je n'ai plus retrouvé cette modification ultérieurement (fig. 85). On distingue bien le tronc nerveux ventral et les nerfs qui en partent; il est évidemment bilatéral, et montre de plus des indices non douteux de métamérie; en effet chaque moitié longitudinale offre une série de renflements qui ne se correspondent pas en général dans les deux moitiés, sauf cependant dans la région postérieure où cette correspondance est à peu près régulière (fig. 84). On distingue bien le collier œsophagien dans la trompe; sa portion transversale antérieure, bien limitée en arrière, ne l'est pas du tout en avant.

Digitized by Google

L'estomac d'une des larves est presque vide de vitellus. Les brides se voient le long de l'intestin allant à la paroi du corps. A l'extrémité postérieure il me semble voir deux petits sacs (refoulements) à côté de l'anus, sur la limite des téguments; mais cette région est peu transparente et l'observation assez difficile à cause des mouvements de l'animal. Chez les mâles il n'y a pas de changement notable.

56$^{me}$ jour. — Larve plus allongée (fig. 86) 16 ou 17 anneaux. Trompe creusée à la face ventrale, élargie en avant. Collier œsophagien et tronc nerveux toujours très visibles; sur ce dernier dans la région moyenne et antérieure du corps, les renflements des deux moitiés semblent alterner presque régulièrement; en arrière ils se correspondent mieux. Les soies sont implantées dans de petits sacs qui me semblent être des refoulements de la paroi extérieure; leur pointe apparaît au dehors. Globules sanguins pigmentés de brun, les uns isolés, les autres réunis en amas. Ébauche des glandes anales sous forme de deux sacs hyalins, surmontés chacun d'une petite ampoule; ils sont creux intérieurement et débouchent à côté du tube digestif dans une petite fossette qui semble le résultat d'une invagination des téguments.

57$^{me}$ jour. — La partie du tube digestif située en avant de l'estomac devient moniliforme. Les glandes anales sont perforées à leur sommet. Les brides se multiplient. Chez les mâles il me semble voir une bande dorsale au-dessus de la masse intestinale; elle est plus distincte vers la région médiane de l'intestin.

61$^{me}$ jour. — Les dernières femelles meurent; leur estomac est vide. Leur trompe porte comme la trace de plusieurs anneaux. L'intestin est plus contourné; glandes anales toujours simples, non ramifiées.

63$^{me}$ jour. — Quelques mâles vivent encore (fig. 87); ils se sont allongés, ont acquis des crochets; la ventouse semble



Digitized by Google

avoir disparu; la comparaison avec les figures 88-91 ne permet pas de douter que l'on a bien réellement affaire à un mâle de *Bonellia minor*.

Les larves de *Bonellia minor*, englobées d'abord dans le mucus qui réunissait les œufs, montrant dès qu'on les en débarrasse (comme je l'ai fait), une grande tendance à adhérer aux parois des vases et à se réunir en grand nombre sur un même point, munies enfin de bonne heure de moyens de fixation particuliers, ces larves, dis-je, n'ont en somme qu'une existence pélagique restreinte et de courte durée. Ces faits sont en rapport avec le dimorphisme sexuel et avec la grande quantité de vitellus nutritif qui est contenue dans l'œuf et qui ne s'épuise guère qu'au bout de deux mois. Aussi le tube digestif n'acquiert-il que très tardivement un anus et une bouche; il ne m'a semblé prendre aucune part à la formation de la trompe; mais les coupes seules pourraient trancher cette question. Ce qui me paraît bien établi, c'est que la bouche ne se forme que quand la trompe est déjà ébauchée; celle-ci ne peut donc être considérée comme un prolongement de la lèvre supérieure; dès lors le lobe céphalique, si l'on tient à comparer ses éléments constituants avec ceux des téguments avant d'avoir établi l'histogenèse de cet organe, ne peut être qu'un refoulement de dedans en dehors des couches tégumentaires ou un allongement de celles-ci; en aucun cas la bande ventrale des muscles transversaux (horizontaux) de la trompe ne me paraît pouvoir être considérée comme provenant de l'assise musculaire interne (oblique) du corps (voir plus haut : Chapitre du lobe céphalique).

J'appelle surtout l'attention sur les indications de métamérisme que l'on trouve pendant la métamorphose de la femelle. Les téguments montrent à ce moment des anneaux bien marqués dont le nombre va croissant pendant plusieurs jours, sans atteindre cependant un chiffre considérable (à

Digitized by Google

peu près 17; fig. 80, 82, 86); les assises musculaires interne et externe de la Bonellie adulte conservent encore des traces de cette segmentation. Ces faits acquièrent plus d'importance, quand on se rappelle les ganglions qui se forment dans la moelle ventrale (fig. 84, 86); ces renflements ne se correspondent que pendant peu de temps dans les deux moitiés longitudinales du tronc nerveux; ils ne tardent pas à devenir alternes dans les régions moyenne et antérieure du corps; il n'en existe plus trace chez la femelle adulte.

Spengel (53) avait déjà fait quelques observations sur les larves de *Bonellia minor*; leur pigment vert, les deux anneaux vibratiles, les masses huileuses dans l'intestin, ne permettaient pas de douter qu'il s'agissait d'une Bonellie. Ces larves différaient cependant de celles de *B. viridis* par leur taille deux fois plus petite, par l'absence de taches oculaires, et par la présence d'une ventouse ventrale placée derrière la couronne vibratile antérieure et au milieu d'une surface dépourvue de pigment, ovale et un peu concave. Cette ventouse est de nature épidermique et se compose de hautes cellules glandulaires qui ont paru dépourvues de cils. Le même auteur a signalé la moelle ventrale avec un large collier, et a cru reconnaître deux ébauches, premiers rudiments soit des organes segmentaires, soit des crochets. Les différences entre les deux larves et entre les deux mâles lui font admettre que la petite Bonellie est une espèce différente.

Spengel a fait une étude approfondie du développement de la *Bonellia viridis* (53), à laquelle je ne puis que renvoyer en ce moment. Je dois cependant faire remarquer que ce savant investigateur a vu le mésoderme divisé en deux lames, somatique et splanchnique (à un stade antérieur à celui de mes figures 80, 82, 86) et qu'il n'a signalé aucun indice de segmentation, soit que la division des bandelettes mésodermiques en métamères s'efface très rapidement, soit

Digitized by Google

qu'elle n'ait même pas lieu. SPENGEL ne parle pas non plus de traces d'annulation chez la larve métamorphosée en femelle; il faut donc admettre ou bien qu'il y a sous ce rapport une différence entre les deux espèces (?), ou bien que les larves de SPENGEL n'ont pas vécu assez longtemps pour atteindre ce stade.

Pour ces raisons j'hésite quelque peu à considérer comme une preuve de division en métamères les anneaux, si nets cependant, des jeunes femelles de *Bonellia minor*, ainsi que les anneaux dont est marquée la face dorsale postérieure du mâle adulte (fig. 89, Pl. XX). Le cordon nerveux fournit cependant aussi des indications dans le même sens. SPENGEL a remarqué chez les larves, encore sexuellement indifférentes, de *Bonellia viridis*, que les cellules nerveuses se trouvent accumulées sur la moelle ventrale, dans le sens longitudinal, en agglomérations qui sont irrégulières et qui ne se correspondent pas dans les deux moitiés (p. 384); ces dispositions se retrouvent chez le mâle adulte (p. 405). Chez mes larves métamorphosées en femelles et devenues bien plus transparentes, j'ai remarqué sur la moelle ventrale des renflements ganglionnaires mieux prononcés que l'on serait bien tenté de prendre pour des indices de segmentation métamérique.

Ces différentes observations doivent être rapprochées de celles faites sur l'Échiure. Déjà SALENSKY (45, p. 326) a décrit comme segmenté le cordon nerveux ventral d'une larve à un seul anneau de soies anales qu'il avait trouvée à Naples. SPENGEL (54, p. 485) a vu que, chez les jeunes individus d'*Echiurus Pallasii*, la moelle ventrale présente, dans la disposition des cellules ganglionnaires, une segmentation irrégulière, et surtout ne se correspondant pas dans les deux moitiés longitudinales. Il remarque que c'est là un état intermédiaire entre l'Échiure adulte et la larve de la Méditerranée, chez laquelle le cordon ventral se compose d'amas ganglionnaires très réguliers.

Digitized by Google

Hatschek a fourni des données extrêmement intéressantes sur le développement d'un Échiure à deux anneaux de soies anales dont il pêcha les larves à Messine (22). Les bandelettes mésodermiques se divisent, d'avant en arrière, en segments primitifs dont chacun se dédouble en deux lames, somatique et splanchnique; au point de rencontre de deux segments successifs se constituent des dissépiments; enfin les deux rangées de métamères, en se touchant ventralement et dorsalement, forment des mésentères. Ce développement est tout à fait analogue à celui des Annélides; seulement la formation des métamères s'arrête bientôt (15 sont formés en tout, sans compter le terminal) et les dissépiments ne tardent pas à disparaître en laissant des trabécules qui fixent l'intestin aux parois du corps. La première ébauche du système nerveux ventral consiste en groupes de cellules ectodermiques proéminents à l'intérieur; une paire de ces groupes correspond à chaque segment mésodermique; d'autres groupes, moins régulièrement disposés, existent aussi en avant des premiers segments; puis tous ces groupes se réunissent en deux bandes longitudinales. La division métamérique se trouve encore exprimée chez les larves, déjà métamorphosées en jeunes Échiures, par des renflements ganglionnaires; la segmentation se reconnaît aussi extérieurement, d'abord par des bandes pigmentaires et des couronnes vibratiles correspondant aux anneaux, plus tard par des cercles de papilles.

Hatschek conclut (et d'après ce qui précède cette conclusion me paraît aussi applicable à la Bonellie) que les Échiuriens se rattachent aux Annélides métamériques, aux vrais Chétifères, dont ils se distinguent par le développement du lobe céphalique, par l'absence de ganglions chez l'adulte et par l'arrêt précoce de la division en métamères, ce qui entraîne une certaine regression exprimée par la perte des dissépiments et par le nombre restreint des soies et des organes segmentaires.

Digitized by Google

Dans un mémoire ultérieur HATSCHEK, se basant sur l'absence de toute indication métamérique pendant le développement du Siponcle (23), pense que les Siponculiens ne sauraient être affiliés aux Annélides segmentés. Le type des Annélides est un groupe plastique, susceptible de modifications fort différentes et montrant une gradation successive depuis les formes primitives très simples jusqu'aux formes les plus compliquées; c'est aux premières, ou même à un type ancestral plus simple, point de départ à la fois des Sagitta, des Mollusques et des Annélides, qu'il faudrait rapporter les Siponcles, tandis que les Échiuriens se rapprochent des secondes.

La nécessité d'un pareille séparation est indiquée non seulement par les raisons embryologiques mises en lumière par HATSCHEK, mais aussi par des différences anatomiques déjà indiquées en partie par le savant naturaliste autrichien.

Le lobe céphalique, si énormément développé chez les Échiuriens, est très réduit chez les Siponculiens qui possèdent par contre des tentacules et qui peuvent rétracter toute la partie antérieure de leur corps, de sorte que, ce qui a été désigné sous le nom commun de trompe dans les deux groupes, correspond à des parties morphologiquement très différentes.

Les deux soies ventrales des premiers manquent chez les seconds. Ceux-ci ont un anus dorsal situé dans la région antérieure du corps; chez ceux-là l'anus est terminal.

Les glandes anales des Siponcles, réduites et sans communication avec la cavité générale, ne peuvent être regardées comme homologues des poches anales des Échiuriens, surtout si ces dernières doivent être considérées comme des organes segmentaires tout à fait indépendants du tube digestif endodermique.

Les Géphyriens armés conservent encore, même à l'état adulte, des caractères de segmentation qui manquent aux

Digitized by Google

Inermes; il faut placer ici : 1° Les cercles de soies anales (Échiure), 2° Les papilles restées disposées en anneaux réguliers (Échiure), 3° Les organes segmentaires pairs et répétés 2 ou 3 fois; ils ne sont réduits à une seule paire que chez le *Thalassema gigas* dont on ne connaît encore que les femelles, et ordinairement chez l'*Hamingia* dont les mâles sont parasites des femelles; si la Bonellie ne possède plus qu'une seule matrice impaire (derrière les soies), DE LACAZE en a cependant trouvé une fois une paire; de plus chez la larve il s'en forme une paire transitoire en avant des soies (SPENGEL). Lors donc que l'on ne trouve plus dans les organes segmentaires aucun indice de division métamérique, on a des raisons pour admettre un avortement en rapport avec le dimorphisme sexuel et tendant à assurer la fécondation, tandis que chez les Siponcles où ce dimorphisme cependant n'existe pas, on ne trouve jamais qu'une seule paire d'organes segmentaires.

Les couches musculaires de la peau sont assez notablement différentes; chez les Siponcles il y a bien des faisceaux obliques, mais ils sont en dehors des muscles longitudinaux qui constituent l'assise interne; de plus les rétracteurs n'ont aucun représentant chez les Échiuriens.

Les Siponculiens possèdent bien dans leur tube digestif un sillon vibratile aboutissant à un diverticule, mais ils sont dépourvus d'intestin collatéral qui se rencontre, d'une façon constante, chez les Échiuriens.

Le collier œsophagien des premiers s'allonge *au-dessous* du tube digestif et se termine immédiatement au-dessus dans un ganglion double.

Leur système vasculaire est bien plus simple; les deux vaisseaux dorsal et ventral (quand ce dernier existe) ne s'étendent que sur l'intestin buccal et se terminent en arrière en cul-de-sac sans communiquer entre eux; chez les Échiuriens au contraire le système vasculaire offre des dispositions différentes et très constantes dans la classe entière.

Digitized by Google

Les deux groupes se relient certainement au vaste type des Annélides, mais leurs points d'attache apparaissent aujourd'hui fort éloignés l'un de l'autre. S'il est incontestable que DE QUATREFAGES a réalisé un notable progrès en instituant la classe des Géphyriens et en éloignant des Holothuries les divers animaux qui la composaient, pour les rapprocher des Annélides, il semble tout aussi indiqué aujourd'hui de disloquer ce groupe pour en faire deux classes bien distinctes, éloignées même l'une de l'autre. Celle des Échiuriens se rattachera aux Annélides supérieurs; elle est restreinte, mais remarquablement homogène; c'est le développement extraordinaire du lobe céphalique qui constitue certainement son caractère le plus marqué et en même temps le plus singulier.

---

Digitized by Google

# CLASSIFICATION

## ÉCHIURIENS ou GÉPHYRIENS ARMÉS

Annélides oligomériques. Lobe céphalique (trompe) très développé, très extensible, garni de cils et creusé en gouttière à la face ventrale, se continuant à la base avec l'entonnoir qui entoure la bouche. Bouche à la face ventrale du corps et à la base du lobe céphalique. Anus terminal. Deux soies ventrales (elles manquent chez l'*Hamingia*), ordinairement en forme de crochets pointus. Corps cylindrique, atténué en avant et en arrière, extensible et contractile, de sorte que sa forme et ses dimensions varient constamment. Surface du corps couverte de papilles proéminentes qui peuvent former des rangées transversales régulières et bien nettes (Échiure); ordinairement cette disposition régulière se trouve plus ou moins effacée. Orifices des organes segmentaires près de la ligne médiane ventrale et en arrière des soies; quelquefois cependant une partie des organes débouche aussi en avant des soies. Présence (générale peut-être) d'un pigment vert chez les larves; il disparaît souvent chez l'adulte. Couleurs souvent vives.

*Téguments.* Les éléments épidermiques sont transformés partiellement en glandes qui pénètrent profondément dans la couche conjonctive sous-jacente et qui s'accumulent surtout dans les papilles. Cutis plus ou moins épaisse. Trois couches musculaires : 1° annulaire, 2° longitudinale et 3° oblique (ou transversale : *Thalassema erythrogrammon, Th. Moebii*).

*Intestin* formant de nombreuses anses et circonvolutions. La première portion, ou intestin buccal, est musculeuse avec fibres longitudinales externes et transversales internes; elle se renfle

Digitized by Google

postérieurement en jabot. La deuxième portion, ou intestin intermédiaire, est glandulaire, peu musculeuse, à fibres disposées inversément; elle est munie à la face ventrale d'un intestin collatéral ou siphon, et d'une gouttière vibratile qui accompagne ce dernier et le dépasse en arrière pour ne se terminer qu'un peu en avant de l'anus; musculature intestinale plus forte le long de ces deux formations. Organe glandulaire ectodermique autour de l'anus (paraît manquer chez la Bonellie).

*Glandes anales* simples ou ramifiées s'ouvrant dans la cavité générale par de nombreux entonnoirs vibratiles et débouchant à l'extérieur dans la portion terminale ectodermique de l'intestin.

*Tronc nerveux* ventral à symétrie bilatérale, cellules nerveuses disposées en deux bandes longitudinales périphériques (une seule bande ventrale chez le *Thalassema erythrogrammon*); pas de renflements ganglionnaires chez l'adulte. Nerfs pairs, quoique leurs points d'émergence ne se correspondent pas ordinairement des deux côtés; les deux nerfs de chaque paire se soudent dorsalement (chez l'Échiure au moins) pour former un anneau complet. Collier œsophagien très allongé au-dessus du tube digestif et s'étendant à travers toute la trompe.

*Système vasculaire* ne communiquant pas avec la cavité générale et formé 1° d'un vaisseau ventral qui accompagne le tronc nerveux dans toute sa longueur, qui se termine postérieurement en cul-de-sac, qui forme antérieurement un collier vasculaire longeant le collier nerveux, 2° d'un vaisseau dorsal qui débouche en avant dans le collier vasculaire au sommet de la trompe et en arrière dans un sinus vasculaire plus ou moins large, 3° d'un anneau anastomotique neuro-intestinal dont les deux branches sont plus ou moins soudées et qui contracte le plus souvent des relations avec le muscle interbasal des soies. Le liquide des vaisseaux renferme des corpuscules amiboïdes, celui de la cavité générale des corpuscules analogues et de plus des globules sphériques (à hémoglobine, au moins chez *Thalassema* et *Hamingia*). Cavité générale dépourvue de dissépiments (exception partielle pour l'Échiure).

*Lobe céphalique* très extensible, avec fibres musculaires longitudinales, transversales et dorso-ventrales, parcouru par le collier vasculaire (vaisseaux latéraux), par le vaisseau dorsal (vaisseau médian) et par le collier nerveux. Ce dernier possède des relations très directes avec l'épiderme; il se constitue ainsi des organes neuro-glandulaires particuliers.

*Organes segmentaires* pairs, en nombre variable, ou impairs par suite d'un avortement corrélatif du dimorphisme sexuel; dans ce dernier cas la matrice est divisée en deux compartiments séparés et à structure différente (*Bonellia*). Ces organes très extensibles sont toujours en relation avec la cavité générale par un entonnoir cilié.

*Glande sexuelle* placée sur l'extrémité postérieure du vaisseau ventral transformée en un cordon solide; testicule diffus chez

Digitized by Google

les mâles nains et parasites. Éléments sexuels formés aux dépens de cellules péritonéales et achevant leur développement dans la cavité générale d'où ils passent dans les organes segmentaires.

*Pigment* brun rouge dans les téguments, la trompe et la plupart des organes.

*Larves* pélagiques du type Lovén; formation plus ou moins nette de métamères peu nombreux qui disparaissent bientôt ne laissant que des indices plus ou moins effacés de la segmentation primitive.

## ECHIURUS

Trompe non bifurquée au sommet, tronquée transversalement, portant à sa face ventrale et postérieure un bourrelet proéminent (chez l'*Ech. Pallasii* au moins).

*Soies anales disposées en 1 ou 2 anneaux.*

*Papilles formant*, en partie au moins, *des anneaux complets, réguliers.*

2 paires d'organes segmentaires.

Mâles et femelles semblables.

Glandes anales simples. Tronc nerveux flottant dans la cavité générale, fixé aux téguments par un mésentère. Entonnoirs des organes segmentaires formés de deux lèvres, antérieure et postérieure, très inégales, ou bien se prolongeant latéralement en deux gouttières spiralées et ciliées. Œufs petits procédant directement des cellules péritonéales de l'ovaire.

### 1. *Echiurus Pallasii* Guérin.

*Lumbricus echiurus* Pallas, Gmélin, Bruguières.
*Thalassema echiura* Cuvier, Schweigger, Bosc, Lamark, Blainville, Mettenheimer.
*Thalassema aquatica* Leach.
*Echiurus vulgaris* Forbes, Forbes et Goodsir, Sars, O. Schmidt, Metzger, Greef.
*Echiurus Gœrtneri* Quatrefages, Diesing.
*Echiurus Lutkeni* Diesing (d'après Greef).

Longueur moyenne 10 à 15 cm. dont 3 à 4 pour la trompe, largeur 3 à 4 cm. Corps gris jaune jusqu'à jaune-orange, quelquefois presque transparent dans la région médiane qui

Digitized by Google

laisse alors voir les viscères, marqué de petites taches blanchâtres produites par les papilles. Trompe à bords d'un rouge-orange plus foncé, avec quelques bandes longitudinales brunâtres à la surface ventrale; bourrelet ventral d'un d'un rouge-orange vif. *Soies anales formant deux anneaux* interrompus ventralement; l'antérieur de 5 à 9, ordinairement 7 soies; le postérieur de 5 à 8, ordinairement 6 soies. Papilles disposées à peu près régulièrement en cercles transversaux; 20-23 cercles de grandes papilles; dans chaque intervalle 3 à 5 rangées de petites papilles.

Habite des galeries à deux orifices qu'il creuse dans le sable vaseux. Parties septentrionales de l'océan Atlantique (mer du Nord, Manche, Sund, côtes d'Écosse, de Norvège, Helgoland, *Nordernei*). Peut-être Messine (larves HATSCHEK).

Tronc nerveux muni d'un canal neural. Sinus périvasculaire réduit à un anneau; cercle vasculaire du muscle interbasal formé par l'anastomose neuro-intestinale; dissépiment partiel en avant des soies ventrales. Trompe : fibres transversales localisées dans deux bandes dorsale et ventrale; une zone de fibres longitudinales au-dessous de la bande ventrale de fibres transversales; structure neuro-glandulaire sur tout le bord de la trompe, mais glandes abondantes seulement le long du bord antérieur transversal. Organes segmentaires blancs chez le mâle, jaunes chez la femelle; entonnoir à deux lèvres, ventrale et dorsale, la dernière bien plus volumineuse.

2. *Echiurus forcipatus* REINHARDT (? = E. Pallasii).

*Holothuria forcipata* FABRICIUS.
*Bonellia Fabricii* DIESING.

Semble différer du précédent par taille plus grande; soies plus fortes; papilles plus volumineuses, moins régulièrement disposées en cercles et groupées en plaques irrégulières. Couleur gris verdâtre (? DIESING).

3. *Echiurus unicinctus* DRASCHE.

Longueur 10 cm. sans la trompe qui manquait, largeur 3

Digitized by Google

cm. *Soies anales formant un cercle unique*, au nombre de 11 ; cercle fermé ventralement. Papilles plus nombreuses que dans *E. Pall*, toutes de même volume, généralement non disposées en cercles, sauf sur une ceinture de 5mm5 de largeur, située à 5 mm. en arrière des soies et formée de 13 cercles de papilles un peu plus grandes que les autres.

Organes segmentaires à entonnoir aplati dorso-ventralement et prolongé latéralement en deux gouttières spiralées.

Les larves de SALENSKY (45) tendent à faire supposer l'existence, dans le golfe de Naples, d'un Échiure à une rangée unique de soies.

4. *Echiurus chilensis* M. MULLER.

MULLER (35) dit seulement que le corps a 6½″ de longueur et les sacs respiratoires 1¾″ ; mais cet auteur ayant insisté sur la différence entre les genres Thalassème et Échiure (soies anales), il y a lieu de croire qu'il s'agit réellement d'un *Echiurus*. Chili.

Il n'en est pas de même des *E. sitchaensis* BRANDT, *E. caraibicus* DIESING, *E. chrysacanthophorus* POURTALÈS, que je me contente de mentionner.

## THALASSEMA

C'est le genre d'Échiuriens qui renferme le plus d'espèces. D'après ce que l'on en sait jusqu'à présent, ces espèces ne semblent pas différer entre elles par des caractères très importants ; mais étant donnée la grande homogénité de tout le groupe, ces différences en acquièrent plus de poids. Comme le genre Thalassème ne repose en somme que sur des caractères négatifs : ni soies anales (*Echiurus*), ni trompe bifide (*Bonellia*), il se pourrait qu'on soit amené

Digitized by Google

ultérieurement à le couper en sous-genres ou même à le scinder, en se basant par ex. sur le caractère invoqué par LAMPERT pour la clef des espèces; actuellement toute tentative dans ce sens paraît encore prématurée.

Trompe non bifurquée au sommet, mais tronquée transversalement ou atténuée en pointe.

Point de soies anales.

Grandes papilles ne laissant pas reconnaître une disposition régulière en cercles. 1 à 3 paires (4 SEMPER) d'organes segmentaires.

Mâles et femelles semblables (*Th. gigas?*).

La couche musculaire interne est oblique ou annulaire. Gouttière vibratile de l'intestin terminée postérieurement par un diverticule (dans toutes les espèces observées à ce point de vue). Glandes anales simples, quelquefois ramifiées (*Th. gigas?*, *Th. Baronii* GREEF). Tronc nerveux appliqué immédiatement sur un bourrelet longitudinal constitué par l'assise musculaire moyenne des téguments (*Th. gigas*, VEJDOVSKY; *Th. Neptuni*), ou bien flottant et fixé par un mésentère (*Th. erythrogrammon*, SLUITER). Sinus préviscéral large; anneau vasculaire du muscle interbasal formé directement par le vaisseau ventral (*Th. Neptuni*). Entonnoir des organes segmentaires à deux lèvres inégales ou à deux gouttières spiralées. Œufs petits procédant directement des cellules péritonéales de l'ovaire (*Th. erythrogrammon*, SLUITER; *Th. gigas*, VEJDOVSKY; *Th. Neptuni*) ou indirectement avec formation d'un follicule (SEMPER; *Th. gigas*, SPENGEL?; *Th. Moebii*, GREEF?).

*Clef synoptique des espèces* (d'après LAMPERT).

| | | |
|---|---|---|
| A. Musculature longitudinale non divisée en faisceaux. | 1 paire d'organes segmentaires .. | *Th. gigas.* |
| | 2 paires..... | *Th. Neptuni.* |
| | 3 paires..... | *Th. vegrande.* |
| B. Musculature longitudinale divisée en faisceaux..... | 2 paires..... | *Th. Baronii.* |
| | | *Th. formosulum.* |
| | | *Th. exilii.* |
| | 3 paires..... | *Th. Moebii.* |
| | | *Th. erythrogrammon.* |
| | | *Th. caudex.* |
| | | *Th. sorbillans.* |

Digitized by Google

Section A. Musculature longitudinale non divisée en faisceaux.

1. *Thalassema gigas* M. MULLER.

Longueur $1^1/_2$' dont plus de $^2/_5$ pour la trompe, largeur $^{21}/_{24}$". Corps cylindrique, conique postérieurement, de couleur vert noirâtre due principalement aux papilles qui sont plus nombreuses dorsalement que ventralement, et plus petites et plus serrées dans la région postérieure. Trompe tri-lobée antérieurement, de couleur cendrée qui passe au vert foncé à l'extrémité postérieure. Une seule paire d'organes segmentaires. Femelles seules connues.

Trieste.

Glandes anales assez courtes, munies peut-être de courtes ramifications (?). Tronc nerveux soudé sur un bourrelet longitudinal formé par l'assise musculaire médiane des téguments (VEJDOVSKY). Entonnoir des organes segmentaires de forme régulière (SPENGEL). Œufs procédant directement des cellules péritonéales (VEJDOVSKY).

2. *Thalassema Neptuni* GÆRTNER.

*Lumbricus Thalassema* PALLAS, GMÉLIN.
*Thalassina mutatoria* MONTAGU.
*Thalassema mutatorium* CUVIER.
*Ochetostomum mutatorium* DIESING.
*Ochetostomum Gærtneri* DIESING.

Longueur 2 cm. dont $^1/_3$ environ pour la trompe, largeur 5 mm. Corps bleuâtre ou jaune-orange antérieurement, blanchâtre postérieurement, souvent rose dans la région médiane par transparence et laissant alors voir les viscères; ligne blanche médiane sur la face ventrale. Trompe atténuée en pointe mousse, jaunâtre ou jaune d'or, plus claire dans la région antérieure, parfois avec une tache foncée à la pointe, striée transversalement à la face ventrale. Soies ventrales petites, fortement recourbées. Papilles ne laissant pas recon-

Digitized by Google

naître une disposition régulière en cercles, plus grandes et plus serrées dans la région postérieure, un peu effacées antérieurement. Plusieurs plis longitudinaux partant de la base de la trompe, visibles à l'état de contraction.

Habite les pierres perforées, trouvé souvent dans les trous creusés par les *Gastrochaena*. Côtes de Devonshire, Manche (Concarneau), Méditerranée (golfe de Marseille).

Intestin terminé postérieurement par une ampoule (glandulaire?). Tronc nerveux muni d'un canal neural. Trompe : fibres transversales localisées en deux bandes, dorsale et ventrale; structure neuro-glandulaire sur tout le bord de la trompe. Entonnoirs des organes segmentaires à lèvre dorsale beaucoup plus grande que la ventrale. Œufs procédant directement des cellules péritonéales.

### 3. *Thalassema vegrande* Lampert.

Téguments minces. Papilles réparties sur tout le corps, plus grandes et plus nombreuses à l'extrémité postérieure. Soies assez grandes. Les trois paires d'organes segmentaires débouchent tous en arrière des soies; entonnoirs munis de tubes spiralés. Glandes anales longues, brunes (dépourvues d'entonnoirs?).

Iles Philippines (Semper).

## Section B. Musculature longitudinale divisée en faisceaux.

α. 2 paires d'organes segmentaires.

### 4. *Thalassema Baronii* Greef.

Longueur 12-14 cm. dont 5-6 pour la trompe, largeur 3 cm. Corps vert foncé tirant parfois sur le vert bleuâtre, plus foncé postérieurement; bandes longitudinales violettes. Trompe élargie au sommet, vert clair dorsalement, brun couleur chair ventralement. Papilles très irrégulièrement dis-

Digitized by Google

posées en rangées transversales, apparaissent sur la peau comme des taches blanchâtres, plus nombreuses et plus petites vers l'extrémité postérieure. Soies fortes, pointues. Mâles et femelles semblables.

Iles Canaries (Lanzarote).

Musculature longitudinale divisée en 23 faisceaux, interrompue complètement entre ces faisceaux (d'après la figure de GREEF). Glandes anales de longueur moyenne, brunes, munies de courtes ramifications dendritiques dont chaque division porte un entonnoir. Les deux paires d'organes segmentaires ont leur entonnoir prolongé en deux gouttières spiralées.

### 5. *Thalassema formosulum* LAMPERT.

Longueur 3,8 cm. dont 0,8 pour la trompe, largeur 1 cm., largeur de la trompe 0,7 cm. Corps blanc (dans l'alcool), peau très mince. Trompe élargie en pelle, fortement plissée sur les bords. Papilles petites et nombreuses, paraissant réparties à peu près régulièrement sur tout le corps, mais non disposées en cercles. 7-8 sillons longitudinaux. Diverticule à l'extrémité postérieure de l'intestin. Glandes anales blanches et larges. 2 paires d'organes segmentaires, chacun avec deux tubes spiralés.

Manille, Shanghaï (MARTENS).

### 6. *Thalassema exilii* FRITZ MULLER.

Longueur 2,6 cm. Brun (alcool). Trompe ouverte dès la base, striée transversalement, élargie et ondulée comme un ruban, recourbée en arrière (chez tous les exemplaires de LAMPERT, 29). Soies moyennes. Corps élargi en arrière. 8-10 bandes longitudinales assez peu marquées. Papilles dans la moitié postérieure du corps irrégulièrement disposées, plus proéminentes dans la région médiane du corps. 2 paires d'organes segmentaires; entonnoirs en forme de vésicules plissées et frisées. Glandes anales petites.



Digitized by Google

Desterro, au Brésil (Fr. MULLER).

β. 3 paires d'organes segmentaires.

### 7. *Thalassema Moebii* GREEF.

Longueur 15 cm. dont 8 pour la trompe, largeur 2 cm. Corps gris jaune sale, avec taches violettes tendant à former des bandes spiralées. Trompe élargie au sommet, tronquée transversalement, jaune clair à rebords plus foncés. Papilles serrées sur tout le corps, souvent agglomérées en plaques irrégulières. Soies petites. Mâles et femelles semblables.

St-Maurice.

Glandes anales brunes, longues, étroites (sans entonnoirs?). Les trois paires d'organes segmentaires ont leurs entonnoirs prolongés chacun en deux gouttières spiralées. GREEF ne mentionne pas de bandes longitudinales dans la musculature.

### 7. (bis) *Thalassema de l'île de la Réunion* VON DRASCHE.

Considéré par VON DRASCHE comme identique avec le précédent et le suivant.

Longueur 4,6 cm. dont 1/4 pour la trompe. Corps vert avec bandes longitudinales rouges. Trompe blanchâtre. Papilles serrées recouvrant tout le corps sauf l'extrémité postérieure nue. 14 bandes longitudinales correspondant à des parties plus minces de la musculature longitudinale, larges de 0,3 mm., distantes entre elles de 2 mm.

Réunion (KÖRBL).

Les cellules glandulaires de la peau semblent, d'après la figure de R. VON DRASCHE (6, rien dans le texte) groupées en glandes différenciées. Musculature interne : annulaire et en faisceaux distincts. Diverticule à l'extrémité postérieure de l'intestin. Glandes anales étroites et longues avec entonnoirs vibratiles. Entonnoirs prolongés chacun en deux gouttières spiralées dans les 6 organes segmentaires.

Digitized by Google

8. *Thalassema erythrogrammon* M. MULLER.

*Ochetostoma erythrogrammon* LEUCKART et RUPPELL, DIESING.

Il n'est identique, d'après SLUITER (52), ni avec 7, ni avec 7 bis.

Longueur 22-24 cm. dont 6-8 pour la trompe, largeur 2,5 à 3 cm. Corps pointu en arrière, violet couleur chair, sillonné longitudinalement; proéminences longitudinales d'un rouge-cochenille plus ou moins foncé selon l'état de contraction. Trompe large à peu près de 0,75 cm., un peu élargie au sommet et tronquée transversalement, jaunâtre à la face ventrale, verdâtre à la face dorsale. Papilles petites plus accumulées à l'extrémité postérieure du corps et vers la base de la trompe, ce qui fait paraître ces régions plus claires; pas de papilles dans le voisinage immédiat de l'anus; cette région est lisse et un peu jaunâtre. 14 bandes longitudinales de 1,5 mm. de largeur, un peu moins colorées, correspondant aux bandes musculaires longitudinales qui sont reliées entre elles par des bandes larges de 5 à 5,5 mm. dans lesquelles la musculature longitudinale est très mince (chez le Th. de R. VON DRASCHE les bandes larges correspondent au contraire à des épaississements de la musculature longitudinale); ces bandes larges se transforment souvent sur une partie ou l'autre du corps en une série de coussinets proéminents.

Ile Billiton (SLUITER), mer Rouge (RUPPELL).

Cellules glandulaires de la peau groupées en glandes bien différenciées. Couche musculaire interne : annulaire et sans aucune trace de division en faisceaux. Diverticule. Glandes anales larges et courtes avec entonnoirs. Moelle flottant dans la cavité générale fixée par un mésentère en face duquel la musculature longitudinale des téguments est tout à fait interrompue; cellules ganglionnaires disposées en une seule bande longitudinale et ventrale (impaire). Entonnoir prolongé en deux gouttières spiralées dans les 6 organes segmentaires.

Digitized by Google

### 9. *Thalassema caudex* Lampert.

Taille des exemplaires examinés (Lampert 29) très variable. Trompe s'ouvrant très près de la bouche en une gouttière; non élargie au sommet. Soies très petites, de couleur foncée. 16-18 sillons longitudinaux. Papilles placées sur les proéminences longitudinales; plus nombreuses et réunies en plaques à l'extrémité postérieure. Peau très résistante et de couleur brune (exemplaires alcooliques). Glandes anales très longues, brunes (sans entonnoirs?). Dans les trois paires d'organes segmentaires l'entonnoir possède deux gouttières spiralées; la paire antérieure débouche en avant des soies.

Mer Rouge, océan Indien.

### 10. *Thalassema sorbillans* Lampert.

Longueur 6,5 cm. dont 2,1 cm. pour la trompe. Corps fortement atténué aux deux extrémités, strié transversalement par suite de la contraction, plus large au milieu où la peau mince est transparente; 13 faisceaux musculaires longitudinaux bien marqués. Papilles à l'extrémité postérieure du corps. A la base de la trompe les deux angles de ses rebords proéminent un peu. Dans les six organes segmentaires l'entonnoir se prolonge en deux tubes spiralés. Soies petites, peu proéminentes. Glandes anales longues, brunes, avec petits entonnoirs. Petit diverticule à l'extrémité de l'intestin.

Iles Philippines (Semper).

C. Espèces non comprises dans le tableau (voir Diesing 8).

### 11. *Thalassema Grohmanni* Diesing.

*Ochetostomum Grohmanni* Diesing.

Méditerranée.

Digitized by Google

12. *Thalassema Pelzelnii* DIESING.

Indes occidentales.

13. *Thalassema Lessonii* DIESING.

*Holothuria Edouari* LESSON.
*Ochetostomum Lessonii* DIESING.

Ile Borabora.
11 et 13 sont peut-être identiques au *Th. Neptuni.*

## BONELLIA

*Trompe bifurquée* au sommet en deux cornes recourbées en arrière, dans lesquelles se continue la gouttière; trompe extrêmement extensible, notablement moins large et au moins aussi longue que le corps, striée transversalement à la face ventrale. Corps et trompe de couleur verte.

Soies ventrales élargies au sommet de façon à former une pelle courbe.

Papilles grandes, se touchant à l'état de contraction du corps, ne laissant pas reconnaître une disposition régulière en anneaux.

Un seul organe segmentaire.

Dimorphisme sexuel très prononcé. Le mâle nain est parasite de la femelle et vit soit fixé sur sa trompe, soit à l'entrée du tube digestif, soit dans la chambre antérieure de l'organe segmentaire; ces mâles doivent être considérés comme des larves restées stationnaires et même frappées en partie de régression, le développement s'étant limité à la formation des produits sexuels et du réservoir spermatique.

Glandes anales ramifiées. Tronc nerveux flottant dans la cavité,

Digitized by Google

fixé par un mésentère; point de canal neural. Sinus périviscéral large. Anastomose neuro-intestinale insérée directement sur le vaisseau ventral. Trompe : fibres transversales réparties dans toute la masse, plus serrées seulement vers la périphérie dorsale et ventrale; structure neuro-glandulaire localisée dans le bord antérieur des cornes. Entonnoir de l'organe segmentaire régulier, en forme de fleur épanouie; organe segmentaire divisé en deux compartiments séparés et différents de structure. Œufs relativement volumineux, riches en vitellus nutritif, ne procédant des cellules péritonéales de l'ovaire qu'indirectement et après une segmentation qui donne naissance à une coiffe; l'œuf reste longtemps attaché à l'ovaire par une membrane qui est la continuation de la couche externe de celui-ci.

1. *Bonellia viridis* ROLANDO.

Longueur 15 cm. environ.

*Glandes anales doublement ramifiées.*

Branches de l'anastomose neuro-intestinale soudées entre elles sur une faible partie de leur longueur.

Organe segmentaire ordinairement placé à droite du tronc nerveux.

*Mâle dépourvu de crochets*, entièrement cilié, non annelé.

Œufs jaunes.

*Larves dépourvues de ventouse ventrale.*

Méditerranée, Bergen.

2. *Bonellia minor* MARION.

Longueur 1,5 à 3 cm.

*Glandes anales ramifiées une seule fois.*

Branches de l'anastomose neuro-intestinale soudées entre elles sur presque toute leur longueur.

Organe segmentaire ordinairement placé à gauche.

*Mâle pourvu de crochets* pointus et recourbés, non cilié sur le dos qui est marqué d'anneaux.

Œufs rouges, quelquefois verdâtres.

*Larves pourvues d'une ventouse ventrale.*

Méditerranée (golfe de Marseille, Naples).

3. *Bonellia fuliginosa* ROLANDO (?).

Digitized by Google

## HAMINGIA

*Trompe non bifurquée.*

*Point de soies ventrales.*

*Deux papilles ventrales* recourbées, au sommet desquelles débouchent les organes segmentaires.

Glandes anales doublement ramifiées.

Deux organes segmentaires, quelquefois un seul; entonnoir régulier.

Dimorphisme sexuel. Mâles parasites munis de forts crochets.

Développement des œufs analogue à celui de la Bonellie.

1. *Hamingia arctica* Danielssen et Koren.

Corps cylindrique, uni, 120 mm. de longueur (sans la trompe), 20 mm. d'épaisseur, couleur verte plus ou moins sombre. Région buccale blanc jaunâtre; papilles ventrales verdâtres avec extrémités blanc jaunâtre.

2. *Hamingia glacialis* Horst (?).

Corps cylindrique, 100 mm. de longueur, extrémité antérieure un peu renflée, extrémité postérieure en forme de gland. (Peut-être identique à l'Hamingia arctica.)

Les deux genres suivants ne sont pas de véritables Géphyriens armés; ils s'y rattachent d'après Danielssen et Koren (4).

## SACCOSOMA

Corps cylindrique antérieurement et opaque avec un orifice buccal arrondi à son extrémité antérieure; la partie moyenne, la plus grande du corps, est globuleuse, hyaline et contient la totalité de l'intestin; elle se termine posté-

Digitized by Google

rieurement en un cône opaque portant à sa pointe l'anus. Ovaire dans la partie antérieure de la cavité périviscérale. Point de soies, ni de glandes anales, ni de trompe.

*Saccosoma vitreum* DANIELSEN et KOREN.

Portion cylindrique 12 mm. de longueur, portion globuleuse et hyaline 18 mm. de longueur et 12-14 mm. de largeur. Couleur blanche avec une pâle teinte rose dans la partie cylindrique et dans l'extrémité postérieure conique; partie globuleuse incolore.

## EPITHETOSOMA

Corps cylindrique, muni antérieurement d'un long appendice creux, cylindrique, non rétractile, qui communique avec la cavité générale.

De chaque côté de la base d'insertion de ce tube sur le corps et un peu dorsalement, on voit une fente presque transversale; le fond de chaque fente est percé de plusieurs orifices.

Point de soies.

Orifice buccal arrondi et placé au-dessous de l'insertion de l'appendice.

Point de glandes anales.

Anus à l'extrémité postérieure du corps.

*Epithetosoma norvegicum* DANIELSSEN et KOREN.

Corps cylindrique, longueur 12 mm., diamètre 2 mm. L'appendice a deux fois et demie la longueur du corps. Intestin droit avec plis proéminents. Couleur du corps vert-olive, de la trompe vert pâle.

---

Digitized by Google

## INDEX BIBLIOGRAPHIQUE


1. Catta, J. D. Du Mâle planariforme de la Bonellie, in : Revue Sciences Nat. de Dubreuil, 1875, t. 4, nº 3, p. 313-319, pl. 7.
2. Cuvier. Règne animal. t. III, Paris, 1830.
3. Danielssen et Koren. Fra den norske Nordhavs expedition (Gephyreer), avec 1 pl. in : Nyt. Mag. f. Nat. Vid. vol. 26, p. 44-66.
4. Id. Gephyrea, 6 pl. et 1 carte, in : Den Norske Nordhavs-Expedition, 1876-78, Christiana 1881.
5. Drasche, R. von, Zur Kenntniss des Baues der Segmentalorgane bei Echiuren, in : Zool. Anzeiger, 1880, nº 67.
6. Id. Ueber eine neue Echiurus Art aus Japan nebst Bemerkungen über Thalassema erythrogrammon S. Leuckart, von der Insel Bourbon, 1 pl., in : Verhandl. der zool. bot. Gesellsch. Wien, 1880, p. 621-628.
7. Diesing, Systema helminthum, Vienne 1851, vol. 2, p. 72.
8. Id. Revision der Rhyngoden, 1859, p. 54.
9. Eisig, Hugo, Biologische Studien angestellt in der zool. Stat. Neapel, in : Kosmos, B. 13, p. 128-131.
10. Fabricius, Fauna Groenlandica.
11. Farran, The Annals and Magazine of nat. hist., vol. 2, sér. 2, p. 156.
12. Forbes et Goodsir, On the natural history and anatomie of Thalassema and Echiurus, in : The Edimbourg New Philos. Journ. 1841, vol. 30, pl. VII.
13. Forbes, A history of British Starfishes, p. 263.
14. Geddes, Patrick, Sur la chlorophylle animale, etc, in : Archives de zoologie expérimentale, 1879, p. 58.
15. Graber, Sitzber. der kais. Akad. der Wissensch., Wien, 1e Abth., 1873.
16. Greef, Ueber die borstentragenden Gephyreen, in : Sitzunsber. der Ges. zur Beförd. der gesam. Naturw. zu Marburg, 1872, nº 6.
17. Id. Ueber die Organisation der Echiuriden, ibid. 1874, nº 2.
18. Id. Ueber den Bau und die Entwicklung der Echiuren, ibid. 1877, nº 4.
19. Id. Ueber den Bau der Echiuren, ibid. 1879, nº 4.
20. Id. Die Echiuren (Gephyrea armata), in-4, 172 p., 9 pl. in : Nova Act. Leop. Carol., vol. 41, Pars 2, nº 1, 1879.
21. Hæckel. Zeitschr. f. wissensch. Zoologie, vol. 30, suppl., p. 424.
22. Hatschek. Ueber Entwicklungsgeschichte von Echiurus und die syst. Stellung der Echiuridæ (Gephyrei chaetiferi), in: Arbeiten aus der zool. Stat. in Triest, 1880, t. 3, H. 1, p. 45-79, pl. 4-6.


Digitized by Google

23. Hatschek. Ueber Entwicklung von Sipunculus nudus, ibid. 1883, t. 5, H. 1, p. 61-140, 6 pl.
24. Horst, Hamingia glacialis n. sp., eine borstenlose Echiure, in: Zool. Anz. 1881, n° 91, p. 448-450.
25. Id. Die Gephyrea, gesammelt während der zwei ersten Fahrten des Willem Barents, I Echiurida, 1 pl., in: Niederl. Arch. f. Zool., Suppl. vol. 1, 12 p.
26. Kowalevsky, Mâle de la Bonellie, in: Travaux de la Société des sciences nat. de Kiew, vol. 1.
27. Id. Zur Anatomie und Entwicklung von Thalassema, in: Zeitschr. f. wiss. Zool., vol. 22, p. 284, 1872.
28. Lacaze Duthiers, H. de, Recherches sur la Bonellie (Bonellia viridis), in : Ann. Sc. Nat., Zool., Sér. 4, t. 10, 1858, pl. 1-4.
29. Lampert, Ueber einige neue Thalassemen, in : Zeitschr. f. wiss. Zool., vol. 39, p. 334-342.
30. Lankester, E. Ray, On Thalassema Neptuni Gaertner, in : Zool. Anz. 1881, n° 87, p. 350-356.
31. Id. On specimens of the Gephyrean Hamingia arctica, Kor. and Dan., from the Hardanger Fjord., in : Ann. and Mag. Nat. Hist., vol. 11, p. 37-43, 1883.
32. Mettenheimer, Ueber den Bau und das Leben einiger wirbelloser Thiere aus den deutschen Meeren, in : Abhandl. der Senkenberg'schen naturf. Ges., Frankfurt 1854, Vol. 1, p. 6 ; pl. 1, fig. 19.
33. Milne-Edwards, H., Règne animal, Zoophytes, 1840, pl. 21, fig. 3-5
34. Montagu, Descriptions of several new or rare animals, principally marine, discovered on the South of Devonshire, in: The transactions of the Linnean Society of London, Vol. 11, Pars 1, p. 24 ; pl. 5, fig. 2, 1815.
35. Muller, Max, Observationes anatomicæ de vermibus quibusdam maritimis, Berlin 1852, p. 14-22 ; pl. 3, fig. 1-12.
36. Pallas, P. S., Miscellanea zoologica, Hagæ comitum, 1766.
37. Id. Spicilegia zoologica, Fasc. 10, Berolini 1774.
38. Quatrefages, A. de, Etudes sur les types inférieurs de l'embranchement des Annelés ; Mémoire sur l'Echiure de Pallas (Echiurus Pallasii Nob.), in : C. R. de l'Ac. des sc. de Paris, T. 24, 1847.
39. Id. Mémoire sur l'Echiure de Gaertner (Echiurus Gaertneri Nob.), in : Ann. Sc. Nat., Sér. 3, t. 8, 1847.
40. Id. Histoire naturelle des Annelés marins et d'eau douce, Paris, 1865.
41. Ranzani, Opuscoli scientifici, Fasc. 2, Bologna 1817, p. 112, pl. 4, et Isis XI et XII, 183, 1817.
42. Rietsch, M., Sur la structure histologique de la trompe de la Bonellie, in : Bulletin de la Soc. philom. de Paris, 9 février 1884, 7 p.
43. Rolando. Bonellia viridis, in : Mém. della reale Acad. delle scienze di Turino, 1821, t. 26. p. 539-551 ; pl. 14, fig. 1-3 ; pl. 15, fig. 5-7.

Digitized by Google

44. Ruppell et Leuckart, Atlas zu der Reise im nördlichen Africa, 1828, Zoologie, p. 7 ; pl. 2, fig 3.
45. Salensky, Ueber die Metamorphose des Echiurus, in : Morphol. Jahrbücher von Gegenbaur, vol. 2, 1876.
46. Sars, Nyt Magazin for Naturvidenskaberne, Christiana 1851, vol. 6, p. 197.
47. Schenk, Der grüne Farbstoff der Bonellia viridis, in : Sitzber. der kais. Ak. der Wiss. zu Wien, vol. 72, H. 2 (Extra Heft), 1875.
48. Schmarda, Zur Naturgesch. der Adria : 1. Bonellia viridis, pl. 4-7, in : Mémoires de l'Acad. de Vienne, 1852, t. 2.
49. Schmidt, O., Ueber Sipunculoiden, in : Zeitschr. f. die gesammte Naturw. von Giebel, 1854, vol. 3, p. 5 ; pl. 2, fig. 5.
50. Selenka, Das Männchen der Bonellia, in : Zool. Anzeiger, 1878, n° 6, p. 120-121,
51. Semper, Zeitschr. f. wiss Zool., 1864, vol. 14, p. 419.
52. Sluiter, Beiträge zu der Kenntniss der Gephyreen aus dem Malayischen Archipel, Batavia 1883, 56 p., 3 pl.
53. Spengel, Die Eibildung, die Entwicklung und das Männchen der Bonellia, in : Mitth. aux der zool. Stat. zu Neapel, vol. 1, H. 3, 1879, p. 357-419, pl. 8-12.
54. Id. Die Organisation des Echiurus Pallasii, in : Zeitschr. f, wiss. Zool., vol. 34, H. 2, 1880, p. 458-538, pl. 23-26.
55. Vejdovsky, Ueber die Eibilbung und die Männchen von Bonellia viridis, in : Zeitschr. f. w. Zool., vol. 30, H. 1, p. 487-500, pl. 30.
56. Id. Untersuchungen über die Anat., Physiol. und Entwickl. von Sternaspis, in : Denkschr. des Kais. Ak. der Wiss., Wien 1881, vol. 43, 54 p. in-4, 10 pl.
57. Willemoes-Suhm, Zeitsch. f. wiss. Zool., vol. 27, 1876, p. CII.

Digitized by Google

Digitized by Google

# RECHERCHES

SUR LE

# DÉVELOPPEMENT DU THYMUS

ET DE LA

# GLANDE THYROÏDE

PAR

**Pierre de MEURON**

Avec les planches XXIII à XXVII.

## INTRODUCTION

L'attention des naturalistes s'est portée d'une façon particulière, durant ces dernières années, sur la glande thyroïde et le thymus. L'évolution singulière de l'un, la structure particulière de l'autre de ces organes, comme aussi le mystère qui règne sur leur rôle physiologique expliquent l'intérêt qu'on leur a voué.

Les observateurs furent tout naturellement conduits à envisager ces organes au point de vue embryogénique. C'est dans cette direction, en effet, qu'ils pouvaient s'attendre à trouver de précieux renseignements sur la nature primitive de ces glandes.

La plus grande confusion régnait encore dans ce domaine il y a quelque vingt ans. Rangés dans le groupe des glandes vasculaires ou mésodermales, groupe qui est en quelque sorte à l'anatomie comparée ce que l'embranchement des vers est à la zoologie, c'est-à-dire un pêle-mêle de ce qui

Digitized by Google

ne peut trouver place ailleurs, le thymus et la glande thyroïde avaient été constatés dans toutes les classes des vertébrés, mais les auteurs étaient loin d'être d'accord sur ce qui devait être considéré comme appartenant à l'un ou à l'autre de ces organes.

Se basant sur des considérations purement anatomiques et histologiques, Ecker (9) parvint à introduire un peu d'ordre parmi les données éparses des auteurs antérieurs. Ses conclusions furent plus tard confirmées par des observations embryogéniques. Déjà Remak (33) et, plus tard, Gœtte (18) reconnurent la formation de la glande thyroïde aux dépens de la paroi ventrale du pharynx chez l'embryon de poulet. W. Müller (32) donna plus tard une étude comparée de la formation du corps thyroïde dans la série des vertébrés, en confirmant les observations de Remak. Une nouvelle confirmation leur fut apportée par Seessel (35). Par contre, elles furent combattues par Stieda (38), His (21) et Wölfler (42). Ces derniers auteurs attribuent à la thyroïde une origine paire des deux côtés du pharynx.

Le mémoire de Stieda marque cependant un progrès dans nos connaissances en ce que le premier il réunit dans ses recherches la glande thyroïde et le thymus; s'il arriva à des résultats inexacts ou plutôt incomplets, cela doit être attribué à l'insuffisance de ses méthodes.

Il faut arriver à ces dernières années pour trouver l'explication de ces contradictions. En effet Born (6) vint concilier les deux manières de voir, exposées plus haut, en montrant que chez le porc la glande thyroïde de l'adulte est composée de deux parties originairement distinctes et prenant naissance, l'une, d'une manière impaire de la paroi ventrale du pharynx (Remak, W. Müller, etc.), l'autre, sur les côtés et symétriquement aux dépens des quatrièmes poches branchiales (Stieda).

Cette explication a été tout récemment confirmée par Fischelis (12),

Digitized by Google

La thyroïde des poissons et des amphibiens fut également étudiée par BALFOUR (3), DOHRN (8), GÖTTE (19), et tout dernièrement par F. MAURER (28), qui montrèrent que chez ces animaux la thyroïde se forme exclusivement aux dépens de la paroi antérieure du pharynx, au niveau de la seconde fente branchiale.

La nature épithéliale du *thymus* fut reconnue en premier lieu par KÖLLIKER (25). Le développement de cet organe chez les mammifères a été décrit par STIEDA (38), BORN (6) et FISCHELIS (12), qui montrèrent qu'il provient de la troisième fente branchiale. REMAK, par contre, le faisait naître dans le mésoderme chez le poulet. GÖTTE, chez *bombinator*, DOHRN (7), chez les Sélaciens, et MAURER (28), chez les poissons osseux, ont montré les rapports étroits qui unissent cet organe à l'intestin branchial [1].

Après avoir lu tous ces mémoires, ainsi que ceux qui sont indiqués dans mon index bibliographique, on sera frappé immédiatement de la position particulière que prennent le thymus et la thyroïde des mammifères vis-à-vis de ces organes dans les autres classes des vertébrés. Ici, en effet, le thymus débute par des bourgeons solides placés du côté dorsal des fentes branchiales, et la thyroïde par un diverticule médian de la paroi ventrale du pharynx; là, au contraire, l'origine du thymus est représentée par un long prolongement creux situé du côté ventral de la troisième fente branchiale, et la thyroïde résulte de la réunion de deux portions distinctes, dont une seulement correspond à ce que nous avons rencontré chez les ichtyopsides et les oiseaux.

Y a-t-il là des différences fondamentales? ou pouvons-nous trouver, sinon des formes de passage, tout au moins

[1] On trouvera dans le mémoire de FISCHELIS (12) un historique très complet des travaux concernant le développement de la thyroïde et du thymus des mammifères. Je puis donc n'en donner ici qu'un très bref aperçu.

Digitized by Google

quelques indices qui nous permettent de comparer ce que l'on voit chez les mammifères et ce que l'on sait des autres vertébrés?

Nous ne trouvons dans la bibliographie aucune réponse à ces questions. En effet, tous les travaux qui ont traité ce sujet se rapportent ou bien à une seule espèce ou une seule classe, ou bien, comme c'est le cas du mémoire de W. Müller, ont trait à un seul organe et datent d'une époque où la technique était encore trop peu perfectionnée pour permettre d'arriver à des résultats complets.

On voit donc que dans ce domaine, comme dans tant d'autres, un vaste champ restait ouvert à des nouvelles recherches.

Aussi est-ce avec empressement que j'entrepris ce travail sur le conseil de M. le prof. Fol. Je suis heureux d'avoir cette occasion de lui exprimer ma très vive reconnaissance. En effet, c'est uniquement grâce à ses précieuses directions, grâce au matériel abondant mis à ma disposition, grâce aussi aux ressources de toute nature qu'on trouvait en abondance au laboratoire de la chaire de morphologie de l'université de Genève, que j'ai pu achever cette étude.

Il va sans dire que l'on ne trouvera pas dans les pages qui vont suivre la solution définitive du problème que j'ai abordé. Néanmoins, la comparaison de formes diverses aura peut-être contribué à déblayer le terrain et à indiquer les points qui restent à élucider.

A ce point de vue ce mémoire n'est en quelque sorte qu'une introduction à l'étude du développement du thymus et du corps thyroïde, étude que j'espère avoir l'occasion de continuer et de développer plus tard.

*Objets d'étude.* Je me suis attaché à choisir parmi les embryons des différentes espèces ceux qui avaient été déjà étudiés au point de vue qui nous occupe. C'était afin de pouvoir plus facilement contrôler les observations des auteurs, tout en les complétant ou les rectifiant, s'il y avait lieu.

Digitized by Google

Ces espèces étaient en même temps celles qu'il m'était le plus facile de me procurer, à savoir : pour les poissons, des embryons d'un sélacien très abondant dans toutes les mers, l'*Acanthias vulgaris;* parmi les amphibiens, les larves de *Rana* et de *Bufo*, ainsi que les larves d'axolotl; pour les reptiles, des embryons de *Lacerta agilis;* parmi les oiseaux, les embryons de poulet; et enfin, pour les mammifères, des embryons de mouton et quelques stades du développement de l'homme.

Ces différents types ne représentent pas absolument, il est vrai, la classe dont ils font partie. Cependant les résultats que j'ai obtenus sont assez comparables entre eux pour nous permettre d'en combler facilement les lacunes et pour en dégager une idée approximative de l'évolution de la glande thyroïde et du thymus dans la série des vertébrés.

*Méthode.* J'ai étudié les embryons presque exclusivement à l'aide de la méthode des coupes. De nombreuses dissections d'animaux adultes, de lézard principalement, ont, en outre, été faites afin d'établir d'une façon précise la nature des parties envisagées chez les embryons.

La méthode des coupes est tellement entrée maintenant dans la pratique des études embryologiques que je peux me dispenser d'insister longtemps sur ce point.

Qu'il me suffise donc d'indiquer que j'ai constamment employé le carmin-borax de Grenacher pour la coloration totale des embryons. Les résultats qu'il m'a fournis ont toujours été excellents. Pour la pénétration avant l'inclusion à la paraffine, j'ai employé, dans les derniers temps, l'essence de bois de cèdre, de préférence à l'essence de girofle. Cette essence présente, en effet, l'avantage de se mélanger plus rapidement à la paraffine; en outre, elle ne rend jamais les objets cassants, quelle que soit la durée de leur séjour dans l'essence.

J'ai fait mes coupes avec le microtome Schanze, de



Digitized by Google

Leipzig ; elles ont pour la plupart une épaisseur de 0,02, 0,015 ou même 0,01 mm. Quant aux figures qui accompagnent ce mémoire, elles ont été dessinées à l'aide de la chambre claire de Abbé. Dans la plupart des cas, je n'ai représenté que des portions de coupes, afin de gagner du temps et pour ne pas multiplier le nombre des planches. Le fragment dessiné contient presque toujours une portion du pharynx ou de l'œsophage ; il sera donc facile d'orienter le dessin qui est toujours tourné de façon que la partie dorsale soit en haut et la partie ventrale en bas.

## POISSONS

Un organe aussi volumineux et aussi nettement spécialisé que la glande thyroïde des sélaciens ne pouvait échapper à l'attention des naturalistes ; aussi en trouvons-nous plusieurs mentions dans les ouvrages du dernier siècle. Cependant il ne fut véritablement reconnu et décrit comme tel qu'en 1806, par Meckel (29).

Depuis lors, un grand nombre d'auteurs s'en sont occupés. Stannius (37) la décrivit sous le nom de thymus, et Ecker (9) la reconnut dans plusieurs groupes de poissons. Leydig (27) étudia particulièrement la thyroïde de l'esturgeon, etc.

Sans vouloir revenir sur les descriptions de tous ces auteurs, je me bornerai à les résumer en quelques mots, en y ajoutant une ou deux observations personnelles.

Chez les *sélaciens* et l'*esturgeon*, la glande thyroïde est placée en avant de la bifurcation terminale de l'artère branchiale. Sa forme est très variable. Tandis que chez certains squales (*scyllium*) elle est en forme de poire allongée, elle est très aplatie dans les genres *galeus* et *acanthias*. Chez les raies, elle offre toujours une forme plus ou moins pyramidale et arrondie.

Digitized by Google

Une forme curieuse est celle de la glande thyroïde de *Myliobates aquila*. Chez cette espèce, on trouve immédiatement en arrière de l'os hyoïde et sous le muscle sterno-mandibulaire une portion de la glande thyroïde à peu près triangulaire et ne différant en rien de celles des autres raies. Elle repose en quelque sorte sur les parois des cavités branchiales qui affectent une forme particulièrement globuleuse chez le *Myliobates*. A cette portion et en continuité avec elle s'en ajoute une seconde qui s'enfonce entre les sacs branchiaux et vient se rattacher à la bifurcation de l'artère branchiale.

Cette portion est aplatie dans le sens longitudinal de l'animal, élargie transversalement et légèrement bilobée à sa partie profonde; elle atteint une longueur d'un et demi à deux centimètres.

Chez *Acanthias*, la glande thyroïde présente un contour irrégulier, déchiqueté; certains groupes de follicules peuvent même en être complètement détachés et placés autour du groupe principal.

Chez les *poissons osseux*, la thyroïde serait paire et placée, suivant les anciens auteurs, dans le domaine du premier arc branchial, non loin des grands vaisseaux. Suivant Maurer (28), elle consiste en un amas de follicules plus ou moins séparés qui entourent le tronc des artères branchiales, depuis sa sortie du cœur jusqu'à son extrémité.

Quant à sa structure histologique, la glande thyroïde des poissons offre constamment la même disposition. Elle est formée de follicules clos dont les parois sont de nature épithéliale et qui contiennent un liquide plus ou moins épais. Ces follicules sont réunis par du tissu conjonctif, et dans leurs intervalles circulent de nombreux vaisseaux sanguins.

La glande thyroïde de l'Ammocète présente une structure beaucoup plus compliquée, décrite dernièrement par Dohrn (8). L'organe reste longtemps en communication avec

Digitized by Google

le pharynx. Plus tard, chez le pétromyzonte adulte, cette communication disparaît, la glande subit une métamorphose régressive et revient au type ordinaire, composé de follicules.

Le *thymus* des poissons a été décrit en premier lieu par Ecker (9). Robin (34) qui l'avait trouvé chez les raies le considérait comme homologue des organes électriques des torpilles. Il a été dernièrement étudié par Maurer (28) chez les poissons osseux, où Leydig l'avait déjà signalé [1].

C'est chez les sélaciens que cet organe est le plus volumineux. Il est placé au-dessus des sacs branchiaux et près de la musculature dorsale en rapport plus ou moins étroit avec la veine jugulaire et les racines du nerf vague.

J'ai étudié la formation de la thyroïde et du thymus sur des embryons d'*Acanthias vulgaris* recueillis au laboratoire de zoologie expérimentale de Roscoff. Grâce à la bienveillance du directeur et à la bonne volonté du personnel de ce bel établissement, j'ai pu réunir un matériel abondant. Je suis heureux d'avoir cette occasion d'exprimer ma reconnaissance pour l'hospitalité si large et si aimable que M. de Lacaze-Duthiers veut bien accorder aux étrangers.

Les embryons ont été fixés par l'acide picro-sulfurique de Kleinenberg et colorés ensuite au carmin-borax.

## Embryons *d'Acanthias vulgaris*.

Les embryons de chiens de mer sont universellement connus, grâce à la facilité avec laquelle on peut se les procurer dans toutes les pêcheries maritimes. Presque tous les naturalistes en ont eu entre les mains. Il est donc inutile d'entrer dans des détails circonstanciés sur leur aspect et leur organisation générale. Il ne sera peut-être pas cepen-

[1] Le thymus des poissons osseux semble avoir été souvent confondu avec la pseudo-branchie ou branchie de l'évent. Voir à ce sujet Dohrn (7).

Digitized by Google

dant hors de propos de rappeler quelques détails se rapportant surtout à la région branchiale.

Les filaments branchiaux sont extrêmement allongés; ils dépassent de beaucoup les fentes branchiales et viennent s'étaler librement dans l'espace compris entre la membrane coquillière et le sac vitellin. L'évent présente aussi quelques filaments qui cependant se développent plus tard que les autres et sont toujours moins nombreux.

La bouche des embryons est d'abord très largement ouverte. Il en est de même de l'évent et des fentes branchiales qui vont en décroissant de grandeur de la première (hyo-branchiale) à la cinquième. Le plancher de la cavité pharyngienne est donc très étroit entre les deux premières fentes et va en s'élargissant jusqu'à la cinquième.

Plus tard, la bouche devient transversale et les fentes branchiales diminuent beaucoup de grandeur relative; le plancher de la cavité pharyngienne occupe alors tout le travers de la face ventrale de l'embryon.

Plus tard encore, les lèvres des fentes se rapprochent à se toucher, ne laissant entre elles qu'un étroit espace pour la sortie des filaments branchiaux externes. Enfin ceux-ci s'atrophient peu à peu et finissent par disparaître complètement.

Chez *Acanthias* deux groupes d'organes prennent naissance aux dépens de l'épithélium de l'intestin branchial, à savoir : du côté ventral la glande thyroïde, du côté dorsal le ou plutôt les thymus.

### a. *Glande thyroïde.*

D'après Müller la glande thyroïde vient de se séparer de l'épithélium pharyngien chez des embryons de 30$^{mm}$ de longueur. A ce moment la glande présente une lumière centrale bien distincte et Müller en conclut qu'elle a dû se former par plissement de la paroi du pharynx.

Digitized by Google

J'ai pu facilement m'assurer que la formation de la thyroïde a lieu à une époque notablement plus précoce. On la rencontre en effet, déjà complètement libre au milieu du tissu mésodermal chez des embryons de 16$^{mm}$,5.

Ces embryons sont les plus jeunes qui me soient parvenus entre les mains ; je n'ai malheureusement pu me procurer des stades antérieurs, de sorte qu'il m'a été impossible d'observer l'origine première de la glande thyroïde non plus que le lieu précis de son apparition. Cependant si l'on s'en rapporte aux figures de Balfour (3) concernant les genres *Pristiurus* et *Scyllium*, il paraît probable que chez l'*Acanthias* cet organe prend naissance à peu près au niveau de l'arc mandibulaire et au-devant de la fente hyo-mandibulaire.

En cet endroit l'épithélium de la paroi ventrale du pharynx s'infléchit sur la ligne médiane et forme un petit diverticule dirigé du côté ventral et un peu en arrière. Le fond de ce diverticule s'épaissit et constitue ainsi une sorte de bourgeon solide qui s'étend en arrière. Ce bourgeon finit par se séparer par étranglement de la paroi du pharynx.

C'est dans cet état que nous trouvons la glande thyroïde chez des embryons de 17$^{mm}$. Elle présente une section longitudinale à peu près quadrangulaire, n'offre pas trace de lumière dans son intérieur et se compose de cellules d'aspect épithélial, serrées les unes contre les autres. La circonférence est occupée par des cellules plus grandes, tandis qu'au centre on trouve des cellules plus petites et disposées moins régulièrement.

Les cellules du mésoderme l'entourent de très près et constituent à sa surface une enveloppe conjonctive très mince.

Chez des embryons de 20$^{mm}$ la glande s'est beaucoup allongée dans le sens longitudinal. Elle présente une section triangulaire dont le sommet très obtus est tourné vers le pharynx. On ne peut pas encore y distinguer un lumen mais

Digitized by Google

ses cellules se sont repoussées les unes les autres et disposées de façon à constituer une sorte de sac aplati dont les parois sont accolées. A la partie supérieure et dorsale la paroi est assez notablement épaissie et forme une saillie prononcée.

Cette forme triangulaire ne subsiste pas longtemps ; car des coupes longitudinales d'embryons de $25^{mm}$ montrent que la glande thyroïde a pris la forme d'un disque aplati. Le tissu embryonnaire qui l'entoure est devenu notablement moins dense, et présente de nombreuses lacunes parcourues par des trabécules protoplasmiques. Les dimensions de la glande sont de $450\mu$ de longueur et $88\mu$ d'épaisseur. Elle est un peu éloignée de la paroi du pharynx et située immédiatement en avant de la bifurcation de l'artère branchiale.

Elle est séparée de ces vaisseaux chez les embryons de $28^{mm}$ par les muscles sternohyoïdiens. Ici encore elle présente la forme d'un sac aplati mais ses parois se sont écartées pour constituer une lumière médiane. Celle-ci n'est pas encore continue mais présente de place en place des étranglements où les parois opposées restent en contact. La partie postérieure de la glande est épaissie et allongée en une sorte de pointe, comprise entre les muscles sterno-hyoïdiens et sterno-mandibulaires. Les lacunes du tissu mésodermal qui l'entourent ont pris un plus grand développement et l'on y rencontre de nombreux globules sanguins.

Les embryons de 30 à $37^{mm}$ présentent à peu près les mêmes rapports. La glande thyroïde, plus large, possède un lumen irrégulier. Elle se trouve du côté ventral de l'arc hyoïde (fig. 2 *thr.*). Elle est encore formée d'un simple sac à parois continues.

Ce n'est que plus tard, chez des embryons de $40^{mm}$, que la couche conjonctive qui l'entoure pénètre à l'intérieur et la divise en boyaux cellulaires. Ceux-ci à leur tour donneront naissance par étranglement aux follicules thyroïdes, de la façon qui a été décrite par Müller, Wölfler, etc.

Digitized by Google

L'intervalle qui existe entre les boyaux cellulaires est rempli par des globules sanguins. On en rencontre en outre un grand nombre dans les lacunes qui entourent la glande. Ces lacunes ont acquis une importance beaucoup plus grande et sont gorgées de sang qui baigne la glande thyroïde, surtout au côté ventral et vers sa partie inférieure. Celle-ci est comprise entre les insertions des sterno-hyoïdiens sur l'os hyoïde.

Plus tard la forme de la glande devient de plus en plus irrégulière, et les follicules se réunissent par groupes plus ou moins séparés les uns des autres.

Le développement ultérieur du corps thyroïde passe d'une manière générale par les mêmes phases que chez les mammifères où il a été décrit minutieusement par Wölfler (42)[1].

### b. *Thymus.*

La partie antérieure du tube digestif et les poches branchiales des embryons d'*Acanthias* sont revêtues d'un épithélium en palissade régulier. Dans les stades jeunes il présente à peu près partout la même épaisseur. Cependant déjà chez des embryons de 17 à 20$^{mm}$ on peut constater une inégalité dans la croissance de cet épithélium.

En effet la paroi interne de l'angle antérieur et dorsal des fentes branchiales montre une tendance à s'épaissir considérablement (fig. 1 $t$, $t_2$, $t_3$, $t_4$ et fig. 2 *thm*).

La figure 1 représente un fragment d'une coupe longitudinale de la région branchiale d'un embryon de 25$^{mm}$. On y voit le nerf glosso-pharyngien et les différentes racines du nerf vague qui viennent innerver les arcs branchiaux.

[1] La formation de la glande thyroïde des Sélaciens a été brièvement décrite dans un récent mémoire de Dohrn (7). Ayant eu à sa disposition de très jeunes embryons d'*Acanthias*, cet auteur a pu constater que la thyroïde se forme réellement ici de la même manière que chez *Pristiurus* et *Scyllium*.

Digitized by Google

Arrivés au niveau des fentes branchiales ces nerfs présentent un léger renflement ganglionnaire et s'approchent de l'épithélium jusqu'à le toucher. Celui-ci présente également en cet endroit un léger épaississement. Je n'ai pu parvenir à constater si les nerfs entrent en relation intime et directe avec l'épithélium et s'il y a fusion des deux éléments. Il m'a paru au contraire que les deux parties restaient distinctes. Ce n'est pas l'opinion de VAN WIJHE (41) qui le premier a attiré l'attention sur ces rapports du nerf vague et des fentes branchiales et qui parle d'une véritable fusion du rameau nerveux et de l'épithélium. FRORIEP (16) considère (avec une certaine réserve il est vrai) ces contacts comme l'homologue des organes des sens rudimentaires qu'il a décrits chez les mammifères et sur lesquels nous aurons plus tard à revenir.

Je ne veux point ici discuter le rôle que l'épithélium peut être appelé à jouer vis-à-vis du nerf, ni l'interprétation que l'on doit accorder à ce phénomène. Je tenais cependant à mentionner cette disposition particulière des racines du nerf pneumo-gastrique, parce que nous la retrouverons plus tard chez des vertébrés bien supérieurs.

L'épaississement de l'épithélium de la fente branchiale ne se borne pas à la partie qui avoisine le ganglion du nerf vague. Il se continue encore en dedans et c'est en cet endroit que se formera le thymus. Celui-ci en effet n'est pas autre chose que le produit d'une sorte de bourgeonnement de l'épithélium de la partie dorsale des fentes branchiales.

Le développement du thymus des sélaciens a été décrit dernièrement par DOHRN (7) dans ses « Studien zur Urgeschichte des Wirbelthierkörpers. » Le résultat de mes recherches coïncide complètement avec celui de l'éminent naturaliste, je me bornerai à le résumer succinctement.

Chez les embryons de 30$^{mm}$ l'épaississement épithélial dont il a été question plus haut a pris un développement de plus en plus considérable (fig. 2 *thm.*). Il se distingue à pre-

Digitized by Google

mière vue par la nature particulière des cellules qui le composent. Celles-ci sont fort petites et extrêmement serrées les unes contre les autres. Sur des coupes d'embryons traités à l'acide picro-sulfurique et colorés au carmin, l'ébauche du thymus se présente comme une masse compacte de noyaux très fortement colorée. Il est évident qu'en cet endroit les cellules sont soumises à une prolifération très active. Cette prolifération n'est pas limitée à l'extrémité dorsale de la fente branchiale ; elle s'étend sur la paroi interne jusque près de l'ouverture de la poche dans le pharynx. Du côté externe elle est beaucoup moins étendue et limitée à la portion dorsale.

Cette prolifération s'accentue de plus en plus sur les embryons plus avancés et amène la formation d'un prolongement de l'épithélium dorsal de la fente branchiale. Ce prolongement s'allonge et en même temps se recourbe en arrière et un peu en dehors. Enfin il finit par se séparer par étranglement de l'épithélium de la fente branchiale et il ne tarde pas à se diviser en lobes indépendants plus ou moins réguliers (fig. 2, fig. 3, fig. 4 *thm*).

Ce processus se répète de la même manière sur les quatre premières fentes branchiales. Les prolongements diminuent cependant d'importance de la première à la quatrième et la cinquième fente ne présente plus qu'un simple épaississement de son épithélium ; cet épaississement s'arrête bientôt et n'aboutit pas à la séparation de la partie épaissie.

Les quatre portions provenant des quatre premières fentes se trouvent alors placées au-dessus des cavités branchiales. Elles sont comprises entre la musculature dorsale, la musculature de l'arc branchial et la veine jugulaire (fig. 4 *thm*).

Chacune de ces portions se sépare alors en plusieurs lobes ; ceux-ci s'écartent les uns des autres et se subdivisent encore en lobules secondaires. Chacune des parties primitives aura ainsi donné naissance à un petit groupe de follicu-

Digitized by Google

les. Ces quatre groupes entrent en rapport les uns avec les autres et finissent par se confondre. Ils se groupent alors le long de la veine jugulaire et constituent le thymus proprement dit du jeune *Acanthias*. Un réseau de tissu conjonctif assez lâche réunit ultérieurement les différents lobules.

La structure intime du thymus demeure assez longtemps ce qu'elle était à l'origine de l'organe. Les embryons de 45$^{mm}$ présentent un thymus volumineux, mais dont les lobules offrent la même structure que ceux du thymus d'un embryon de 35$^{mm}$.

Certains éléments mésodermiques pénètrent secondairement à l'intérieur du thymus. Il ne semble pas cependant que leur rôle soit bien considérable ; en tout cas ils restent bien à l'arrière-plan vis-à-vis du tissu primitif. Dohrn, il est vrai, attribue à ces éléments une certaine importance dans l'évolution de l'organe et décrit leur apparition très précoce à l'intérieur du thymus.

Je crois pour ma part que ces cellules conjonctives n'y pénètrent que très tard. Si dès l'abord on voit dans l'ébauche du thymus encore relié à l'épithélium branchial deux sortes de cellules, je ne crois pas que l'on doive en conclure à la présence d'éléments mésodermiques dans l'intérieur de l'organe. On doit penser plutôt qu'il y a ici les cellules épithéliales primitives et les produits de leur prolifération. En effet je n'ai pas vu dans le mésoderme avoisinant de cellules semblables à celles qui composent les ébauches du thymus. Dohrn par contre dit avoir constaté la présence d'éléments semblables autour et à l'intérieur de cet organe. Sur ce point seulement mes observations ne coïncident pas avec les siennes.

Avant de quitter les embryons d'*Acanthias* je dois encore mentionner un petit organe qui se forme aux dépens de l'intestin branchial en arrière des fentes. Cet organe a été découvert récemment par van Bemmelen (5) et nommé

Digitized by Google

par lui *corpuscules supra-péricardiaux* (supra-pericardialkörper).

J'ai pu constater la complète exactitude des données de cet auteur relatives à l'*Acanthias*. En effet chez des embryons de 25$^{mm}$, à peu près en arrière de la dernière fente branchiale, au niveau de la partie antérieure du cœur, on voit apparaître du côté gauche de la paroi ventrale du pharynx un petit diverticule assez allongé. Ce cæcum s'étend dans le tissu conjonctif embryonnaire entre la paroi du pharynx et celle du péricarde.

Tandis que chez l'*Acanthias* cet organe ne se trouve que du côté gauche, il existe chez d'autres sélaciens des deux côtés de la ligne médiane. On peut donc admettre avec VAN BEMMELEN que chez l'*Acanthias* un de ces organes celui du côté droit a disparu, tandis que l'autre continuait à se développer.

Le diverticule se sépare ensuite du pharynx, à une époque plus ou moins tardive suivant les genres. Après sa séparation il se scinde en plusieurs petits follicules très petits qui restent ensevelis dans les tissus mésodermaux entre le pharynx et le péricarde.

VAN BEMMELEN à qui l'analogie de cet organe avec la glande thyroïde n'a pas échappé, l'envisage plutôt comme une fente branchiale rudimentaire. Nous aurons du reste à revenir sur ce sujet dans les conclusions de ce mémoire ; qu'il me suffise d'indiquer pour le moment que nous retrouverons les corpuscules supra-péricardiaux chez les batraciens, et peut-être même chez les vertébrés supérieurs, sauropsides et mammifères.

## AMPHIBIENS

L'étude microscopique des jeunes amphibiens n'est pas sans offrir quelques difficultés. Celles-ci sont dues à l'abon-

Digitized by Google

dance des corpuscules de lécithe qui remplissent les cellules et empêchent de distinguer facilement les différents tissus les uns des autres. En outre les phénomènes de métamorphose portent spécialement sur les branchies et les organes qui s'y rattachent ; ils contribuent aussi à compliquer l'anatomie de cette région. Il faut encore mentionner la fragilité des tissus durcis et la difficulté d'obtenir de bonnes colorations.

C'est en fixant les larves au moyen de l'acide nitrique faible et en les colorant au carmin-borax très étendu d'alcool que j'ai obtenu les meilleurs résultats. Encore doit-on prendre garde de ne pas laisser l'acide agir trop longtemps, car son action prolongée rend les objets cassants et impossibles à couper régulièrement.

J'ai étudié le développement du thymus et de la glande thyroïde chez des larves de *rana* et de *bufo*.

### a. *Glande thyroïde.*

La position de la glande thyroïde est très variable dans les différents groupes des amphibiens.

Chez les urodèles on la rencontre presque immédiatement sous le derme à la circonférence postérieure du second arc branchial dans le voisinage immédiat de la veine jugulaire. Elle est paire et se présente sous la forme de deux corps jaunâtres ovales et aplatis, placés obliquement des deux côtés du cou, l'extrémité antérieure dirigée en avant. Elle est plus arrondie chez les tritons.

Chez les anoures la glande thyroïde est également paire et représentée par deux masses de fort petites dimensions, arrondies et situées à la naissance des grandes cornes de l'os hyoïde dans l'angle qu'elles forment avec le corps de cet os[1].

[1] Wiedersheim. *Lehrbuch der vergleichenden Anatomie der Wirbelthiere*, page 528.

Digitized by Google

Le développement de la glande thyroïde de la grenouille a été étudié par W. Müller (32). Au moment où les larves viennent de quitter leur enveloppe gélatineuse la paroi ventrale du pharynx présente un diverticule qui communique par un canal légèrement rétréci avec la cavité pharyngienne. A son apparition, il forme une double paroi épithéliale qui rattache le pharynx à l'épiderme. Dans la suite il se sépare de l'épiderme, devient solide et finit par se séparer également de l'épithélium pharyngien. Il se divise ensuite en deux lobes de manière à constituer un corps pair.

Götte (19) donne une description de la thyroïde de *bombinator* qui se rattache complètement à la précédente.

J'ai pu constater par mes propres observations que la glande thyroïde est au contraire solide dès le début et que le contact de l'épithélium pharyngien et de l'épiderme ne l'intéresse pas directement.

Lorsque les jeunes larves quittent l'œuf pour venir se fixer à la surface inférieure des feuilles et des herbes flottantes, elles possèdent un système digestif déjà bien nettement individualisé. On y distingue facilement trois parties, une portion pharyngienne, un espace moyen solide et un intestin postérieur creux et déjà recourbé sur lui-même. La portion qui sera plus tard l'œsophage et l'estomac est donc encore complètement oblitérée par les cellules du jaune et constitue une masse absolument compacte.

Balfour a signalé quelque chose d'analogue chez les embryons d'Élasmobranches et de Téléostéens. Chez ces poissons la lumière de l'œsophage s'oblitère complètement et par conséquent la cavité digestive se transforme en cet endroit en un cordon solide de cellules. Nous verrons par la suite que ce fait est généralement répandu dans l'embranchement des vertébrés et que, sauf chez les mammifères, il existe toujours un moment où l'œsophage est solide et ne présente plus de lumière continue.

Digitized by Google

La cavité pharyngienne des jeunes larves est spacieuse, plus large en avant, atténuée en arrière. Elle est séparée du stomodaeum, d'origine ectodermique, par une mince lamelle formée de deux couches de cellules juxtaposées. Sa partie dorsale est régulièrement arrondie en forme de voûte. La portion ventrale présente une gouttière profonde et largement béante dans la cavité pharyngienne à la partie antérieure de celle-ci.

Cette gouttière se rétrécit d'avant en arrière et ses parois se rapprochent de plus en plus sur la ligne médiane. Arrivée à peu près au tiers antérieur de la cavité du pharynx elle se termine brusquement. Le fond de la gouttière présente dans la partie postérieure et rétrécie de celle-ci, un épaississement qui va en augmentant rapidement d'avant en arrière. La gouttière présente près de son extrémité deux sillons longitudinaux qui la séparent de l'épaississement du fond (fig. 5). L'épaississement se continue en arrière plus loin que la gouttière elle-même, de sorte que sur des coupes qui passent un peu plus bas que le tiers antérieur du pharynx on voit la partie désignée fig. 5 par *thr* complètement indépendante de l'épithélium intestinal.

On saisira plus facilement cette disposition en comparant les figures 5 et 6 qui représentent des coupes de larves de *rana* et de *bufo* à peu près au même degré de développement.

Cet épaississement de l'épithélium est le rudiment de la glande thyroïde. Il est dirigé en arrière à peu près parallèlement à l'axe du pharynx et de la larve elle-même et se compose d'un petit nombre de cellules serrées les unes contre les autres sur plusieurs couches. Elles contiennent une quantité assez notable de pigment. Les corpuscules pigmentaires persistent assez longtemps dans la glande thyroïde et permettent, jusque chez l'adulte, de la distinguer facilement au milieu des tissus mésodermaux qui l'entourent.

Digitized by Google

Je n'ai pas parlé jusqu'ici de communication avec l'épiderme de la face ventrale. Ce n'est pas en effet la glande thyroïde elle-même qui entre en relation avec l'enveloppe extérieure du corps, mais seulement comme j'ai pu m'en assurer la gouttière pharyngienne et ce contact a lieu bien en avant de l'endroit où naît la thyroïde, immédiatement en arrière de la cloison qui sépare le pharynx du stomodaeum. La gouttière pharyngienne à déjà à peu près disparu dans le stade que représente la figure 6. Elle ne laisse pas de traces et ne représente qu'une disposition transitoire.

Il est difficile de dire jusqu'à quel point son apparition est liée au développement de la glande thyroïde et quelle peut être la signification de sa connexion avec l'épiderme. Nous ne connaissons en effet rien de semblable ni chez les poissons ni chez les vertébrés supérieurs.

Comme on le verra en examinant la figure 5 c'est à peu près au niveau de la première fente branchiale et un peu en arrière que la glande thyroïde prend naissance. Nous avons donc à peu près ici les mêmes rapports que chez les sélaciens.

Le rudiment de la thyroïde continue à croître et à s'allonger. Ce n'est que lorsqu'il a atteint la bifurcation des artères branchiales qu'il se sépare par étranglement du pharynx. Le corps thyroïde est alors constitué par un amas de cellules assez riches en pigment et en globules lécithiques. A la partie antérieure il présente un petit appendice pointu, dernier vestige du cordon qui le réunissait au pharynx.

Après être resté quelque temps stationnaire, la glande thyroïde augmente rapidement de volume et s'étale en largeur. Le neuvième jour après l'éclosion elle se divise en deux portions symétriques. Celles-ci abandonnent la position qu'occupait la glande encore impaire ; elles viennent alors prendre leur situation définitive aux deux côtés du cartilage basihyoïdien en voie de formation. En même temps on voit le

Digitized by Google

tissu de la glande s'étirer en boyaux cellulaires recourbés qui ne tardent pas à se scinder en follicules distincts.

Toute cette partie du développement a été suivie exactement par W. Müller. Il y a seulement quelques points sur lesquels je voudrais insister.

C'est d'abord le petit nombre de cellules qui constituent la glande thyroïde dans les premiers temps qui suivent sa formation. Les boyaux cellulaires ont par conséquent un développement très peu considérable et le nombre des follicules auxquels ils donnent naissance est également très restreint. Tandis que chez l'*Acanthias* nous voyons des boyaux cellulaires très allongés, contournés et enchevêtrés les uns dans les autres, il en est tout autrement chez *Rana* et *Bufo*. Ici les boyaux sont courts et très peu recourbés. Ils ne présentent sur leur section que deux ou trois cellules munies de gros noyaux et d'une certaine quantité de pigment.

La cause de ce phénomène doit évidemment être cherchée dans la grande quantité de globules de lécithe qui remplissent les cellules de la larve. Ces globules constituent un obstacle à la plasticité des tissus et retardent leur division. Ils augmentent en outre notablement le volume des cellules, de sorte que la taille remplace ici la quantité.

C'est sans doute à cette même cause qu'il faut rapporter ce fait que la glande thyroïde des batraciens ne présente de lumen à aucune période de son développement. En effet, depuis son apparition au fond de la gouttière pharyngienne jusqu'à la formation des follicules, le rudiment de la glande est constamment solide et ne présente de cavité interne que lorsque la matière colloïde commence à s'y déposer.

L'apparition de cette substance est, en effet, très précoce. A peine les follicules sont-ils constitués qu'on la voit se déposer sous forme d'une masse homogène, prenant assez fortement la couleur et disposée en couches concentriques.



Digitized by Google

### b. *Thymus.*

La première mention d'un thymus chez les amphibiens remonte à Simon (36). Cet auteur décrivit le thymus de l'axolotl et de plusieurs autres amphibiens ichtyomorphes. Chez la grenouille il crut l'avoir trouvé dans le voisinage du cœur alors qu'il est placé comme chez les poissons du côté dorsal et au-dessus des branchies du têtard.

Simon croyait le thymus particulièrement lié à la respiration pulmonaire. Il pensait qu'il devait manquer aux larves des batraciens, diminuer peu à peu dans ce groupe pour disparaître tout à fait chez les poissons.

Parmi les autres auteurs qui ont écrit sur ce sujet il faut citer en particulier Leydig (27) qui décrit et figure le thymus de la grenouille, celui du protée qui avait échappé à Simon et enfin celui de *Cecilia*.

La position du thymus de la grenouille a été définitivement établie par Wiedersheim dans la troisième partie de l' « Anatomie de la Grenouille » (11). Chez ce batracien le thymus atteint son maximum de développement au moment où la larve munie de ses quatre extrémités va perdre sa queue. On le rencontre sous le muscle *depressor mandibulæ* au-dessus des houppes branchiales, un peu en avant et en dessous de la capsule auditive et sur le trajet de la commissure qui unit le nerf facial au glosso-pharyngien. La forme est celle d'un ovale assez régulier. Il présente une division en deux lobes indiquée par un sillon transversal médian. Sa structure histologique est bien celle d'un thymus et correspond tout à fait à celle de cet organe chez les poissons et les reptiles. C'est à tort que Leydig lui attribue une cavité centrale.

Le thymus du crapaud occupe la même situation, sa structure est la même que celle du thymus de la grenouille.

Digitized by Google

Götte (19) décrit chez *Bombinator* le développement du thymus aux dépens de la seconde fente branchiale. Sa description correspond pleinement à celle qui va suivre et qui se rapporte aux genres *Rana* et *Bufo*. C'est donc à tort qu'il se refuse à voir dans cet organe un véritable thymus et qu'il lui donne le nom de *glande du cou* (*Halsdrüse*). Nous verrons que cette partie est homologue du thymus des autres vertébrés et que par conséquent l'appellation de Leydig doit lui être conservée.

La première ébauche du thymus est déjà bien visible sur des larves qui ont quitté l'œuf depuis quatre ou cinq jours et qui sont munies de branchies externes bien développées.

La figure 7 représente une coupe transversale d'une larve de crapaud parvenue à ce stade. La coupe est légèrement inclinée sur l'axe longitudinal de la larve, en sorte qu'elle passe un peu plus bas à gauche qu'à droite. Elle se trouve au niveau de la seconde poche branchiale. Celle-ci a déjà complètement disparu et nous trouvons à sa place la paroi du pharynx très épaissie et faisant saillie vers l'extérieur (*f. br.* 2.).

En cet endroit l'épithélium présente du côté dorsal un petit prolongement en forme de corne qui se recourbe légèrement en dedans (*thm.*). Cette disposition se présente sur deux ou trois coupes consécutives, puis le prolongement disparaît : il est donc évident que nous avons affaire à une sorte de bourgeon dorsal de l'épithélium pharyngien, occupant la place où se trouvait la seconde fente branchiale.

Ce bourgeon est le rudiment du thymus.

Dans son voisinage immédiat et du côté dorsal se trouve une branche du nerf facial (*n. f.*) qui se bifurque à ce niveau. Un de ses rameaux va se perdre vers la face ventrale de la larve et l'autre ira s'unir au nerf glosso-pharyngien.

Sur la même coupe on voit une portion de la glande thyroïde (*thr.*) qui se distingue facilement des tissus avoisinants par la grande quantité de pigment qu'elle contient.

Digitized by Google

Chez des larves plus avancées de quelques jours le pharynx s'est considérablement élargi et aplati dans le sens dorso-ventral. Son épithélium est encore fortement épaissi dans la partie dorsale et latérale. En cet endroit il se compose de plusieurs couches de cellules serrées les unes contre les autres. Le rudiment du thymus est complètement séparé du pharynx. Il constitue maintenant une petite masse arrondie placée immédiatement en avant du ganglion du glosso-pharyngien et en dessous de la partie antérieure de la vésicule auditive. Il contient une certaine quantité de pigment ; et les cellules qui le composent ont à peu près le même aspect que celles du tissu conjonctif avoisinant.

Une fois devenu libre, le thymus se met à croître rapidement. Il s'allonge d'abord un peu vers le bas, de manière à prendre une forme ellipsoïde. En même temps il augmente de diamètre et ses contours deviennent plus nets. Les cellules qui le composent sont soumises à une prolifération rapide. Quelques éléments du tissu conjonctif environnant pénètrent dans son intérieur. Il est ainsi constitué d'une masse compacte de petites cellules arrondies au milieu desquelles on reconnaît encore quelques cellules conjonctives allongées.

Tandis que ces modifications s'accomplissent dans son intérieur, le thymus s'éloigne un peu de sa situation primitive. Il vient se placer immédiatement au-dessous de la vésicule auditive et en avant du ganglion du glosso-pharyngien. La commissure qui unit ce nerf au facial passe tout près du thymus et, à première vue, on serait tenté de prendre ce dernier pour un ganglion dépendant d'un de ces deux nerfs. Un examen attentif permettra bientôt de le reconnaître. L'absence ou la très minime quantité de pigment qu'il contient, ses cellules très petites et serrées les unes contre les autres, suffiront vite à le faire distinguer à des yeux un peu exercés. En outre on peut constater sur toutes les coupes, du côté interne du thymus, la section de la commissure qui unit les nerfs de la septième et de la neuvième paire.

Digitized by Google

Lorsque l'organe est parvenu à un certain volume, il acquiert une gaine ou enveloppe, formée par des cellules conjonctives avoisinantes qui s'appliquent à sa surface.

Chez les jeunes grenouilles, au moment où elles perdent leur queue et quittent l'eau, le thymus est complétement recouvert par le muscle *depressor mandibulæ* et situé au-dessus des houppes branchiales internes.

En résumé, le thymus des grenouilles et des crapauds se forme aux dépens de l'épithélium du pharynx. Il est constitué à l'origine par un bourgeon solide, situé du côté dorsal et au niveau de la fente hyo-mandibulaire dans le voisinage immédiat du nerf glosso-pharyngien. Ce bourgeon se détache ensuite et constitue la totalité du thymus.

L'ébauche de cet organe est donc unique et doit être comparée à la partie du thymus des sélaciens qui provient de la première fente branchiale (hyo-mandibulaire). Quant aux autres parties du thymus elles paraissent manquer aux anoures et être représentées chez eux par la portion dorsale fortement épaissie de l'épithélium des fentes branchiales.

J'ai déjà indiqué plus haut que nous trouverions chez les batraciens l'homologue des *corpuscules supra-péricardiaux* des sélaciens, découverts et décrits par VAN BEMMELEN (5).

La figure 8 représente une coupe de larve de *bufo vulgaris* au moment de l'apparition de ces organes (*c.s.p.*). La coupe passe dans la partie postérieure de la cavité branchiale, en arrière de la troisième fente et au niveau de l'ouverture de la trachée artère (*l.*). A cet endroit le pharynx est considérablement aplati et communique de chaque côté avec les cavités branchiales qui viennent se réunir en avant du cœur.

De chaque côté de l'ouverture de la trachée la paroi ventrale du pharynx fournit un diverticule qui fait saillie vers la paroi du péricarde. A peine formé ce diverticule se sépare par étranglement de l'épithélium pharyngien. C'est

Digitized by Google

ce qui a eu lieu du côté gauche de la figure 8, tandis que du côté droit le diverticule est encore à l'état de simple repli de l'épithélium. Après leur séparation ces corpuscules représentent une petite sphère formée de quelques grosses cellules entourant une petite cavité centrale. Ces cellules contiennent une notable quantité de pigment accumulé surtout à leur surface externe.

Ces corpuscules ainsi formés restent assez longtemps sans subir de grandes modifications. Chez des larves d'une vingtaine de jours on les trouve non loin de leur lieu d'origine entre la paroi du pharynx et celle du péricarde, mais un peu plus éloignés de la ligne médiane. Ils se sont un peu allongés mais présentent toujours une certaine quantité de pigment et une cavité centrale (fig. 8 A).

Chez le jeune crapaud ou la jeune grenouille au moment de la perte de la queue on les retrouve toujours à peu près dans la même situation. Ils ont peu augmenté de volume. La cavité centrale a disparu et ils sont entourés d'une enveloppe conjonctive qui pénètre à l'intérieur et les divise en deux ou trois lobules.

J'ai vainement cherché dans la bibliographie quelque renseignement sur ces petits organes. Les seules données que l'on puisse en rapprocher me semblent être celles fournies par Leydig (17). Cet auteur décrit en effet chez le crapaud et la grenouille des glandes thyroïdes accessoires qui pourraient correspondre à ces corpuscules supra-péricardiaux. Suivant Leydig ces glandes sont situées non loin de la thyroïde proprement dite et un peu en arrière de cette dernière sans avoir de relations avec elle. Ils ne contiennent qu'un petit nombre de follicules.

Ce dernier point correspond bien à la petite dimension des corpuscules dont j'ai observé l'origine. Quant à leur situation près de la thyroïde, c'est-à-dire de l'arc hyoïdien et du larynx, elle exprime assez bien les rapports que doivent pré-

Digitized by Google

senter les corpuscules supra-péricardiaux après la disparition des branchies et la métamorphose de la larve. Il ne m'a malheureusement pas été possible de poursuivre directement la transformation de ces corpuscules en thyroïdes accessoires de l'adulte, mais je n'en crois pas moins que cette transformation peut et doit être admise. Les grenouilles ont été de tous temps les animaux favoris des anatomistes. Leur anatomie a été plusieurs fois poursuivie jusque dans ses détails les plus intimes, et parmi les organes dont l'origine est inconnue je ne vois guère que les thyroïdes accessoires de Leydig que l'on puisse rapporter aux corpuscules supra-péricardiaux.

Quant au rapprochement que j'ai fait entre ces organes et les corpuscules de van Bemmelen des sélaciens, il me paraît suffisamment justifié par le lieu et le mode de leur origine.

Chez les batraciens comme chez les élasmobranches les corpuscules supra-péricardiaux apparaissent sous forme d'un diverticule de la paroi ventrale du pharynx, des deux côtés de la ligne médiane et en arrière des fentes branchiales ; ils se séparent ensuite plus ou moins tardivement du tube digestif et donnent naissance à des follicules clos pareils à ceux de la glande thyroïde.

Mais chez les sélaciens, ces organes restent toujours au lieu de leur origine et demeurent compris entre la paroi ventrale de l'œsophage et la paroi dorsale du péricarde. Chez les batraciens par contre ils se déplacent et viennent se mettre près de la glande thyroïde dont ils constituent les glandes accessoires.

## REPTILES

La situation de la glande thyroïde et du thymus est très variable chez les reptiles ; aussi les auteurs qui s'en sont

Digitized by Google

occupés nous fournissent-ils les données les plus contradictoires sur ce sujet.

C'est encore à Ecker (9) que nous devons les premières descriptions précises de ces organes chez les tortues et les serpents. Il est certainement moins explicite quant aux sauriens et aux crocodiles. Stannius (37) en traitant des glandes vasculaires des reptiles n'est pas toujours parvenu à séparer nettement la glande thyroïde du thymus et les a souvent confondus. Leydig (27) a rencontré ces organes chez une tortue et chez la couleuvre.

Chez le lézard des souches (*Lacerta agilis*) sur lequel ont porté mes recherches, la glande thyroïde impaire se rencontre en avant de la trachée, immédiatement au-dessus des clavicules. Elle s'étend transversalement jusque sur les côtés du cou où elle se termine par une extrémité amincie. Les follicules qui la composent sont assez gros et réunis entre eux par un tissu conjonctif très résistant.

Le thymus est situé sur les côtés du cou à peu près au même niveau que la grande thyroïde un peu en avant et en dedans de la veine jugulaire et tout près du nerf vague. Il est habituellement divisé en deux lobes de forme pyramidale, réunis par leur base. Le lobe postérieur est en général un peu plus en dehors que l'antérieur. Tous deux sont réunis par des fibres conjonctives très résistantes.

J'ai étudié spécialement des embryons de *Lacerta agilis*. Je dois ici remercier particulièrement Monsieur le professeur Béraneck qui a bien voulu mettre à ma disposition un grand nombre de coupes de ces embryons. Il m'a épargné ainsi une grande perte de temps et un travail ennuyeux.

La grande complication de la région à étudier m'a obligé à recourir à des reconstructions graphiques. C'est par ce moyen seulement que l'on peut arriver à se rendre un compte exact de la disposition des fentes branchiales et des organes qui en dérivent.

Digitized by Google

a. *Glande thyroïde.*

Nous avons vu que chez les élasmobranches et les amphibiens la glande thyroïde apparaît comme un prolongement solide de la paroi ventrale du pharynx. Il n'en est pas absolument de même chez le lézard.

Un embryon de *Lacerta agilis* mesurant environ 2$^{mm}$ présente deux fentes branchiales bien ouvertes. La paroi ventrale du pharynx présente sur la ligne médiane et au niveau de la fente hyo-mandibulaire un épaisissement bien caractérisé. En cet endroit l'épithélium ne tarde pas à se replier de façon à constituer un petit diverticule comprenant la portion épaissie et qui vient se placer exactement dans la bifurcation des troncs artériels. C'est le rudiment de la glande thyroïde.

Ce diverticule se sépare ensuite du pharynx par étranglement. L'ébauche de la thyroïde présente alors une forme à peu près sphérique. Les parois de l'organe sont formées de cellules épithéliales allongées, disposées les unes à côté des autres en palissade et munies de noyaux peu volumineux. Il n'y a pas de lumière centrale mais les parois sont exactement appliquées l'une contre l'autre. La glande est entourée par des cellules conjonctives qui s'appliquent à sa surface et forment ainsi une sorte de gaine fibreuse. Ces cellules proviennent du tissu embryonnaire avoisinant et l'on peut facilement voir des formes de passage entre celles qui se sont déjà étalées à la surface de la glande et celles qui sont encore dans leur état indifférent primitif. L'apparition de la gaine conjonctive a lieu simultanément sur toute la surface de l'organe.

Le sort ultérieur de la glande thyroïde du lézard est en gros le même que chez l'*Acanthias*. L'ébauche augmente rapidement de volume. Cette augmentation se traduit d'abord par l'écartement des parois et par l'apparition d'une cavité

Digitized by Google

centrale, puis par le plissement plus ou moins considérable de ses parois. La gaine conjonctive pénètre dans les replis de l'organe et la divise en lobes dont le nombre est très variable. Ils contiennent quelquefois une lumière distincte.

Plus tard, les cellules continuant à se diviser rapidement la cavité centrale disparaît et la glande s'allonge dans le sens transversal. Elle présente alors sur la ligne médiane un léger étranglement qui semble indiquer une division en deux portions symétriques. Cette division ne s'effectue pas régulièrement. J'ai cependant observé un cas, évidemment tératologique où la glande thyroïde était séparée en deux moitiés placées des deux côtés de la trachée.

Le tissu conjonctif continuant à pénétrer à l'intérieur détermine la formation de boyaux cellulaires solides entre lesquels s'insinuent de nombreux vaisseaux sanguins. Ceux-ci forment à l'intérieur de l'organe un réseau qui s'enchevêtre avec les boyaux cellulaires. Cette vascularisation abondante atteint son maximum chez des embryons de 9$^{mm}$ environ. A ce stade les vaisseaux sanguins occupent la plus grande partie de l'ébauche de la thyroïde et les boyaux cellulaires paraissent relégués à l'arrière-plan. Plus tard ils reprennent leur importance et se scindent alors en follicules qui ne tardent pas à se gonfler de matière colloïde. Le nombre des vaisseaux diminue un peu, mais la glande thyroïde reste toujours très richement vascularisée.

Pendant que ces changements s'accomplissent dans son intérieur la position de la glande est assez peu modifiée. Chez un embryon de 6$^{mm}$ on la rencontre au niveau de l'insertion antérieure du péricarde à la paroi du corps. C'est à cet endroit qu'on la retrouve encore chez des embryons de huit à neuf millimètres. Elle est alors comprise dans la bifurcation des troisièmes arcs aortiques.

Après l'apparition de la trachée la glande thyroïde vient se placer au-devant de celle-ci et quitte alors les gros vais-

Digitized by Google

seaux qui descendent un peu plus bas et pénètrent dans le thorax. C'est cette situation qu'elle occupe encore chez l'adulte (voir Pl. XXVII fig. 1, *tr*).

Au moment de l'apparition des boyaux cellulaires le tissu conjonctif qui entoure la glande s'en écarte de tous les côtés et constitue une sorte de grande lacune, au milieu de laquelle la glande est suspendue par quelques brides connectives. Celles-ci s'attachent à plusieurs points de sa surface, mais principalement à ses deux extrémités latérales.

Disons encore, pour terminer ce sujet, que le corps thyroïde des embryons de 9$^{mm}$ et jusque chez l'adulte présente sur les coupes longitudinales une section triangulaire dont la base est tournée du côté dorsal et le sommet du côté ventral.

### b. *Thymus.*

La première ébauche du thymus se montre chez *Lacerta agilis*, dans des embryons qui mesurent six millimètres. A ce stade une seule fente branchiale est encore ouverte, la seconde. La première est déjà refermée quoi qu'on puisse encore facilement distinguer à l'extérieur l'enfoncement correspondant de l'ectoderme. Les deux fentes postérieures sont complètement fermées.

La seconde fente ou poche branchiale est placée presque à angle droit avec le pharynx et elle s'ouvre à l'extérieur du côté ventral de l'embryon (voir Pl. XXV fig. 9, *p. br. 2*). Elle communique avec le pharynx à peu près à son tiers supérieur par une ouverture assez large. Au-dessus de cette ouverture la poche branchiale se continue en un sillon dorsal, légèrement incliné en dehors.

Toute la poche est revêtue d'un épithélium en palissade, assez régulier, à cellules peu allongées. Près de l'extrémité du sillon dorsal et au côté interne de celui-ci l'épithélium émet un prolongement en forme de bourgeon qui pénètre

Digitized by Google

dans les tissus mésodermaux en avant de la veine jugulaire et qui s'approche du renflement ganglionnaire du nerf glosso-pharyngien. Ce prolongement paraît formé par un plissement de l'épithélium soumis en cet endroit à une prolifération extrêmement active. Il se recourbe légèrement en arrière, de sorte que sur la coupe suivante, on rencontre en avant et en dedans de la veine jugulaire une petite masse de cellules épithéliales isolées au milieu du tissu mésodermique. C'est précisément l'extrémité recourbée du prolongement visible sur la coupe précédente.

Les cellules dont il est composé ont, sur les bords, un caractère nettement épithélial ; elles sont arrangées régulièrement en palissade et présentent des contours nettement accusés. Le centre au contraire est occupé par les produits dans leur prolifération, c'est-à-dire par des cellules plus petites, arrondies et très serrées les unes contre les autres.

Chez les embryons d'un stade légèrement plus avancé, celui auquel se rapporte la figure 9, nous retrouvons le prolongement dans la même situation. Il s'est cependant considérablement allongé de façon que son extrémité atteint presque l'artère carotide (*ca.*). Cette extrémité est aussi fortement renflée de sorte que l'ensemble du bourgeon prend la forme d'une massue (*ap. b. 2*) dont la tête est comprise entre la carotide (*ca.*) et le nerf glosso-pharyngien (*n. g. p.*) en avant de son ganglion.

Cette partie renflée continue ensuite à croître et se recourbe en arrière parallèlement au ganglion du glosso-pharyngien et en dedans de celui-ci. Elle n'est plus alors reliée à l'épithélium de la seconde fente branchiale que par un étroit cordon de cellules qui s'amincit de plus en plus et finit par se rompre tout à fait.

La portion terminale est alors (embryons de 8$^{mm}$) complètement indépendante. Elle est plus ou moins arrondie et située en dedans et un peu au-dessous du ganglion du

Digitized by Google

glosso-pharyngien, en dedans et en avant de la veine jugulaire, en dehors et en arrière de l'artère carotide. Les cellules des bords sont d'aspect épithélial et celles du centre petites, arrondies et en voie de prolifération rapide (Pl. XXV, fig. 10, *ap. b. 2*).

Nous pouvons donc dire en résumant ce qui précède, que la seconde fente branchiale fournit un prolongement épithélial dorsal solide, que ce prolongement se détache et forme ainsi une masse arrondie placée dans le voisinage du nerf glosso-pharyngien au niveau de son ganglion.

Cette masse est une ébauche du thymus. Elle donnera naissance à une grande partie de cet organe dont le reste est fourni par la troisième et la quatrième fentes branchiales.

La troisième poche branchiale diffère considérablement de la seconde. Chez les embryons de 6$^{mm}$, elle ne s'ouvre déjà plus à l'extérieur et s'étend beaucoup moins sur les côtés du cou. Elle est placée parallèlement au pharynx avec lequel elle communique par une fente étroite qui règne sur toute sa longueur. Cependant la partie postérieure qui est légèrement dilatée s'étend un peu plus en arrière que la communication et se prolonge en un cul-de-sac placé sur les côtés du pharynx. Il résulte de cette disposition qu'une coupe menée au niveau du cul-de-sac laisse voir sa lumière complètement indépendante de celle du pharynx (Pl. XXV, fig. 11, *p. br. 3*).

Toute la poche branchiale est tapissée d'un épithélium à cellules assez élevées. Le cul-de-sac présente, par contre, un revêtement moins régulier, constitué par des cellules plus petites et plus arrondies. Chez les embryons de six millimètres il est du reste à peine accusé. Il s'allonge plus tard et atteint son maximum chez des embryons de 7$^{mm}$ environ, pour diminuer ensuite rapidement.

Déjà chez les embryons de 6$^{mm}$ on peut remarquer au

Digitized by Google

fond de la troisième poche branchiale un petit prolongement dorsal. Il paraît produit par un plissement du revêtement épithélial et par la prolifération active de cette couche. Cette saillie est légèrement arrondie, étroite et un peu courbée en arrière. Elle se continue directement avec le fond de la troisième poche.

Si nous nous adressons maintenant à des coupes d'embryons un peu plus avancés, nous constaterons tout d'abord que le cul-de-sac terminal de la troisième poche s'est assez notablement allongé en arrière. La partie supérieure de la poche est élargie et ses parois se sont écartées de manière à laisser une lumière arrondie spacieuse qui communique par une fente très large avec le pharynx.

Le prolongement dorsal est aussi considérablement allongé. Il s'étend maintenant entre les troisièmes et quatrièmes arcs aortiques jusque près de la veine jugulaire, au-dessus et en dedans du ganglion du nerf pneumo-gastrique. Comme dans le stade précédent il se dirige d'abord du côté dorsal et en arrière, mais son extrémité en s'allongeant se recourbe un peu. Le prolongement décrit ainsi une courbe dont la convexité est tournée en arrière.

La figure 10 représente une portion de coupe longitudinale faite par un embryon d'environ 8$^{mm}$. La coupe passe par le côté du cou au niveau du cinquième arc aortique (*a. a. 5*). En *p. br. 3* se voit la troisième poche branchiale avec son prolongement épithélial dorsal recourbé *ap. br. 3*. On remarquera que l'extrémité de celui-ci est légèrement renflée et séparée du reste par une portion étranglée. Cet étranglement apparaît de très bonne heure et dès que le prolongement a atteint une certaine longueur. Un peu en avant, en *ap. br. 2*, on peut voir la coupe de la partie du thymus qui provient de la seconde poche branchiale.

La figure 11 se rapporte à un embryon de 9$^{mm}$, elle représente une coupe transversale passant à la hauteur du

Digitized by Google

cul-de-sac de la troisième poche branchiale et au niveau de son appendice dorsal (*ap. br. 3*). L'extrémité de celui-ci est venue se placer en dedans de la veine jugulaire entre la partie supérieure du ganglion du nerf vague (*g. n. v*) et la portion descendante du troisième arc aortique (*a. a. 3. d*).

A cette époque la courbure du prolongement est moins accentuée et ses contours sont plus ou moins irréguliers. Les cellules qui le composent ont sur les bords un caractère bien nettement épithélial ; tandis que celles du centre sont plus petites, arrondies ou allongées et de forme un peu irrégulière.

Enfin, dans un stade un peu plus avancé le cul-de-sac de la troisième poche branchiale disparaît de manière que le prolongement est en quelque sorte abandonné au milieu du tissu mésodermique. Il n'y a pas ici à proprement parler de séparation par étranglement ; il s'agit bien plutôt d'une sorte de désagrégation de toute la partie de la troisième poche qui a donné naissance à l'appendice dorsal.

Les cellules épithéliales désagrégées forment alors une masse plus ou moins compacte autour des arcs aortiques et toute la région prend en ce moment un aspect confus et nuageux qui ne laisse pas que de dérouter un peu l'observateur.

Le prolongement dorsal de la troisième poche branchiale reste alors sous forme d'un corps irrégulier, d'un aspect légèrement lobé, situé à peu près au-dessus et en dedans du ganglion du nerf vague.

Il se trouve alors bien rapproché du corps analogue provenant de la seconde poche branchiale et ne tarde pas à se fusionner avec lui pour constituer le thymus définitif. Cette fusion n'est du reste pas absolument complète. C'est plutôt une juxtaposition ; et jusque chez l'adulte, on retrouve dans le thymus une division bien nette en deux parties qui paraissent tirer leur origine des deux portions du thymus embryon-

Digitized by Google

naire. On peut cependant reconnaître quelques points, peu étendus il est vrai, où les deux corps se confondent plus ou moins et où la substance de l'un passe sans interruption à la substance de l'autre.

Au moment où la réunion s'est effectuée la structure histologique des deux portions s'est déjà complètement modifiée. L'organe offre alors absolument le même aspect que le thymus d'embryons avancés d'*Acanthias* et des larves bien développées de la grenouille et du crapand. C'est une masse presque homogène formée d'un quantité innombrable de très petites cellules arrondies très serrées les unes contre les autres et qui se colorent très fortement par le carmin-borax. A peine distingue-t-on dans la masse quelques cellules conjonctives qui séparent les lobes plus ou moins distincts de l'organe.

Le thymus ainsi constitué présente une forme irrégulièrement mamelonnée. Il est placé immédiatement en dedans de la veine jugulaire, au-dessus du ganglion du nerf vague qu'il entoure en quelque sorte. La figure 14 représente une portion d'une coupe transversale passant par le cou d'un embryon de lézard de 27$^{mm}$ environ au moment où la queue commence à se dérouler. La coupe est légèrement oblique et passe à droite du dessin un peu plus en avant qu'à gauche. Le thymus se voit en *thm*. A droite on voit qu'il enveloppe à peu près le ganglion du nerf vague et à gauche on pourra constater qu'il est réduit à une petite masse arrondie placée derrière le ganglion qui est ainsi entouré par le thymus en avant, en dedans et au côté dorsal.

La figure 14 nous montre encore d'autres parties épithéliales placées immédiatement auprès des arcs aortiques (*ap. br. 4*) et à côté de la trachée (*thr. ac*). Pour nous renseigner sur leur origine et leur signification il nous faut revenir en arrière et reprendre nos embryons de six millimètres qui nous ont déjà servi de point de départ pour les deux parties du thymus.

Digitized by Google

La quatrième poche branchiale des embryons de ce stade présente à peu près les mêmes dispositions que la troisième : Sa portion distale est cependant légèrement recourbée vers la face ventrale. A sa partie postérieure c'est-à-dire au fond de la poche, l'épithélium qui la tapisse est fortement épaissi et forme une ou deux saillies irrégulières dirigées vers les arcs artériels et dont les contours sont peu nettement accusés. Chez les embryons un peu plus avancés elles se réduisent à une seule qui vient se placer entre le quatrième et le cinquième arc artériel. Son extrémité est un peu renflée et légèrement recourbée en arrière.

Plus tard (embryons de 9$^{mm}$) la quatrième poche branchiale est beaucoup réduite. Elle constitue maintenant une sorte de canal placé sur les côtés du pharynx, à lumière plus ou moins irrégulière et dilatée (fig. 12 *p. br. 4*). Le prolongement ou la saillie dont il a été question plus haut est représenté en *ap. br. 4*. Il n'est plus dirigé du côté dorsal mais directement en dehors et décrit même une légère courbe à convexité ventrale. Son extrémité est renflée et séparée du reste par étranglement. Elle vient se placer immédiatement du côté ventral du ganglion du nerf vague (*g. n. v.*) et non loin de la veine jugulaire.

La partie terminale renflée et la portion qui la précède immédiatement persistent seules dans la suite du développement. Le reste du tissu qui les unissait aux parois pharyngiennes disparaît en subissant une sorte de désagrégation comme le cul-de-sac terminal de la troisième poche. Les parties qui sont destinées à persister se reconnaissent de prime abord à ce qu'elles offrent des contours plus nets et un caractère épithélial plus accentué (voir fig. 12 *ap. br. 4*).

Cet appendice de la quatrième poche branchiale paraît avoir des rapports particuliers avec les quatrième et cinquième arcs aortiques, aux parois desquels il est plus ou moins attaché après sa séparation du pharynx (fig. 14 *ap.*



Digitized by Google

*br. 4*). Il s'approche ensuite du thymus et finit même par entrer en communication directe avec cet organe. Dans les embryons les plus avancés que j'ai mis en coupes, l'appendice de la quatrième poche branchiale était uni au thymus par sa partie supérieure dont la structure se rapprochait considérablement de celle de cet organe ; la partie inférieure, par contre, avait encore pleinement conservé son aspect épithélial.

Je suis donc porté à croire qu'il s'agit encore ici d'une *portion constitutive du thymus*, qui s'ajouterait assez tard aux portions déjà formées et dont la structure histologique se modifierait également plus tardivement. *On doit la considérer comme homologue de la partie du thymus des sélaciens qui provient de la troisième fente branchiale.*

Il n'est pas impossible que ce soit cette partie que quelques auteurs, Leydig et Afanassiew par exemple, ont décrite chez la tortue et certains reptiles sous le nom de *glande carotidienne*. Le fait qu'elle est plus ou moins attachée à un certain moment de son développement aux arcs artériels pourrait autoriser cette manière de voir. Néanmoins la réunion de cette partie au thymus et son mode d'apparition si semblable à celui des appendices des seconde et troisième fentes branchiales me paraissent devoir trancher la question en faveur de la première interprétation. Je dois ajouter que je n'ai jamais réussi à trouver la glande carotidienne chez le lézard adulte (*Lacerta agilis*), et que la présence de cet organe chez tous les reptiles est loin d'être démontrée.

On pourrait peut-être admettre que chez les tortues, la partie provenant de la quatrième poche branchiale ne se joint pas au thymus et reste indépendante sous forme de glande carotidienne ; tandis que le contraire aurait lieu chez le lézard. C'est ce que des recherches faites sur des embryons de tortues pourraient seules élucider, et malheureusement, le matériel me manquait pour les entreprendre.

Digitized by Google

Au-dessous de la quatrième fente branchiale le pharynx est encore bien élargi et présente une lumière spacieuse sur une certaine longueur, après laquelle ses parois latérales se rapprochent pour passer à l'œsophage proprement dit. On pourrait comparer cette région à une cinquième poche branchiale qui ne s'ouvrirait jamais à l'extérieur.

C'est aux dépens de la paroi ventrale de cette partie post-branchiale du pharynx que se forme l'organe particulier désigné figure 14 par les lettres *thr. ac.* et que, en raison du lieu et du mode de son apparition on peut comparer aux corpuscules supra-péricardiaux des sélaciens. Cet organe est la *thyroïde accessoire*.

Dans la région qui nous occupe le pharynx présente sur les côtés une courbure très marquée du côté ventral, ce qui donne à sa section la forme d'un fer à cheval (Pl. XXV, fig. 13).

Chez les embryons de 6$^{mm}$ les portions latérales recourbées du pharynx présentent à leur extrémité un épithélium d'aspect particulier. Il est constitué par des cellules élevées, rangées en palissade et munies d'un gros noyau à leur partie externe.

Ces caractères se manifestent également des deux côtés du pharynx à gauche et à droite et les deux parties recourbées ont dans le stade qui nous occupe des dimensions parfaitement égales.

Il n'en est déjà plus de même chez des embryons un peu plus avancés. Le côté *gauche* du pharynx s'est notablement plus développé que le côté droit. Son extrémité distale s'est étendue vers la face ventrale ; elle est dilatée et présente un lumen largement ouvert tandis que les cellules qui composent ses parois se sont encore allongées. A droite par contre la lumière du pharynx s'est plutôt rétrécie, les cellules de ses parois se sont raccourcies et sont revenues au même aspect que celles qui tapissent le reste du pharynx.

Digitized by Google

Cette dyssymétrie est encore plus accentuée dans le stade suivant (embryons de 8$^{mm}$) auquel se rapporte la figure 13. Du côté droit on ne voit rien de particulier, mais du côté gauche (à droite de la figure) le pharynx présente un diverticule à parois épaisses formées de cellules très allongées entourant une cavité centrale spacieuse (fig. 13 *thr. ac.*). Un léger étranglement sépare le diverticule du reste du pharynx indiquant ainsi une séparation qui ne tardera pas à s'effectuer.

Cette séparation s'accomplit lorsque l'embryon atteint une longueur d'environ 9$^{mm}$. Il existe alors en avant du pharynx du côté gauche de l'entrée de la trachée une vésicule à parois très épaisses, mesurant environ 134 $\mu$ de diamètre. Les parois sont formées par des cellules allongées, rangées en palissades sur deux ou trois couches. Elles contiennent un noyau volumineux placé à leur partie externe. L'organe entier est entouré d'une mince enveloppe de nature conjonctive (fig. 14 *thr. ac.*).

Bientôt la forme de cette vésicule devient irrégulière, la cavité centrale tend à se rétrécir considérablement et l'enveloppe conjonctive augmente d'épaisseur. Elle pénètre bientôt à l'intérieur et divise l'organe en lobules séparés.

Pendant ce temps la vésicule se rapproche de la trachée et descend un peu le long du cou pour venir se placer près de la base du cœur et de la crosse gauche de l'aorte. C'est dans cette situation que nous la retrouvons chez des embryons sur le point d'éclore (fig. 15 *th. ac.*). Chez les tout jeunes lézards elle est à peu près pyriforme ; la base est tournée du côté ventral et la pointe vers la trachée à laquelle elle est rattachée par quelques fibres conjonctives. Son diamètre est de 1$^{mm}$ environ.

Étudiée au point de vue histologique elle se montre formée de follicules clos, solides, contenus dans les mailles d'un réseau de trabécules conjonctifs et entre lesquels circulent un très grand nombre de vaisseaux sanguins.

Digitized by Google

J'ai retrouvé cet organe chez l'adulte. On le rencontre près de la base du cœur, à gauche de la trachée sous la forme d'un ou quelquefois deux petits corps arrondis, d'apparence folliculaire, perdus dans le tissu conjonctif qui relie les gros vaisseaux aux organes environnants. En les examinant de près j'ai pu facilement m'assurer que leur structure est la même que celle de l'organe que je viens de décrire chez les embryons. Les vaisseaux sanguins sont cependant en moins grande abondance et les follicules sont serrés les uns contre les autres. Ils présentent une cavité centrale, remplie d'une matière semi-fluide et d'apparence graisseuse.

Quelle peut être la signification de ce singulier organe ?

La réponse ne saurait être douteuse. C'est une glande thyroïde accessoire. La structure si semblable à celle de la thyroïde proprement dite ne peut nous laisser l'ombre d'un doute à cet égard. Cette opinion sera en outre confirmée de la manière la plus formelle par les données que nous fournira l'étude des embryons d'oiseaux et de mammifères. Nous trouverons chez eux des glandes thyroïdes accessoires bien caractérisées et connues depuis longtemps, qui prennent naissance absolument de la même manière et au même endroit.

Mais ce que la glande thyroïde accessoire du lézard présente de particulier c'est qu'elle est asymétrique. Elle apparaît bien tout d'abord simultanément des deux côtés du pharynx, mais elle ne se développe complètement que du côté gauche, tandis qu'elle s'atrophie de bonne heure du côté droit.

Cette atrophie portant sur le côté droit seulement nous rappelle le phénomène identique que présentent les corpuscules supra-péricardiaux de l'*Acanthias* et de quelques autres sélaciens.

J'essaierai du reste de démontrer dans les conclusions de cette étude que les glandes thyroïdes accessoires doivent en

Digitized by Google

effet être considérées comme les homologues des corps supra-péricardiaux des sélaciens et des amphibiens. Le développement unilatéral de ces organes pourra nous fournir un nouvel argument à l'appui de cette opinion.

Avant d'aller plus loin il peut n'être pas inutile de résumer en quelques mots le résultat de nos études sur le lézard. Les faits acquis seront ainsi dégagés des longueurs obligées de l'exposition.

Chez *Lacerta agilis* trois organes ou groupes d'organes prennent naissance aux dépens de l'épithélium du pharynx, à savoir :

1° *la glande thyroïde proprement dite* qui apparaît comme un diverticule de la paroi ventrale du pharynx au niveau de la fente hyo-mandibulaire.

2° *le thymus* qui provient d'appendices dorsaux solides de l'épithélium des secondes, troisièmes, quatrièmes poches branchiales. On doit peut-être faire une réserve pour cette dernière. En effet, il serait possible que la portion qui en provient fut à rapprocher de la glande carotidienne que quelques auteurs ont décrite chez certains reptiles.

3° *une glande thyroïde accessoire* primitivement paire et symétrique et devenant impaire par suite de l'atrophie de l'organe du côté droit. Elle naît comme un diverticule de la paroi ventrale du pharynx en arrière de la quatrième poche branchiale.

## OISEAUX

Les embryons de poulet ont été de tout temps l'objet favori des embryologistes ; aussi n'est-il pas étonnant que le développement de leur thymus et de leur thyroïde ait été déjà plusieurs fois décrit.

Les auteurs qui ont écrit sur ces organes ont du reste été

Digitized by Google

assez longtemps indécis sur leur véritable signification. STANNIUS (37) prit la glande thyroïde pour le thymus et c'est encore ECKER (9) qui assigna leur nom véritable aux glandes en question. D'après cet auteur le thymus des gallinacés se trouve sur les côtés du cou en dehors de la veine jugulaire et paraît composé de deux parties plus ou moins séparées. Par contre chez les oiseaux chanteurs il remonte beaucoup plus haut et atteint l'angle de la mâchoire inférieure. Chez le canard et les fringillides, ECKER a trouvé le thymus composé de cinq à six parties tout à fait indépendantes.

J'ai pu constater le même fait chez un embryon d'oiseau malheureusement indéterminé, mais qui était probablement un embryon d'alouette. Le thymus se composait d'une douzaine environ de corpuscules arrondis allant en augmentant de grosseur de la base du cou vers la tête et échelonnés tout le long du cou un peu en dehors de la veine jugulaire. L'inférieur était presque en contact avec la thyroïde près de la naissance de l'artère carotide et les deux supérieurs s'étendaient sous la gorge jusqu'à la moitié environ de la mâchoire inférieure.

Chez le poulet le thymus est composé d'une portion inférieure plus ou moins arrondie, placée non loin de la glande thyroïde à la limite du cou et de la poitrine, et d'une autre portion allongée qui remonte le long de la veine jugulaire jusqu'au milieu du cou. Sur la figure qu'en donne ECKER (10) cette partie supérieure paraît se perdre dans un corps de forme lobée qu'il désigne simplement sous le nom de graisse (fett). Je n'ai rien vu de semblable dans mes embryons et j'ai toujours trouvé au contraire l'extrémité supérieure du thymus libre, légèrement renflée, appliquée contre la veine jugulaire et maintenue en place par une simple lame de tissu conjonctif.

La glande thyroïde est paire. Elle est située à la naissance

Digitized by Google

des carotides et de l'artère vertébrale. Elle se présente sous la forme de deux corps arrondis, volumineux, de couleur rouge foncé et légèrement concaves sur leur face postérieure.

Dans leur voisinage immédiat, entre elles et le thymus, près de l'artère carotide on rencontre un petit corpuscule rond d'aspect tout à fait semblable à la thyroïde. Ce sont les glandes thyroïdes accessoires qu'il est facile de mettre en évidence sur des embryons très avancés ou des poulets qui viennent d'éclore. Elles sont de fort petite taille et contiennent un nombre restreint de follicules.

Remak (33) nous donne déjà une description exacte du développement de la glande thyroïde du poulet. Il est moins explicite quant au thymus. La formation de cet organe aux dépens des troisièmes et quatrièmes fentes branchiales ne lui avait pas échappé ; cependant, après en avoir donné une description très sommaire mais fidèle, il semble quelques pages plus loin revenir sur sa première interprétation et croit devoir attribuer au thymus une origine mésodermique ; les formations dérivées des fentes branchiales ne seraient alors que des thyroïdes accessoires.

W. Müller (32) a suivi la thyroïde du poulet depuis son apparition jusqu'à ce qu'elle ait pris sa place définitive. Götte (18) et Seessel (35) décrivent aussi le développement de cet organe ainsi que des glandes accessoires, que le premier envisage comme l'homologue des sacs branchiaux des poissons et des amphibiens.

Il est curieux de voir un embryologiste aussi sagace et aussi consciencieux que His (21) attribuer à la thyroïde du poulet une origine paire et symétrique. Il me paraît évident que l'auteur a fait une confusion et pris pour l'ébauche de la thyroïde proprement dite ce qui n'est que l'ébauche des thyroïdes accessoires.

Digitized by Google

a. *Glande thyroïde.*

On a vu par ce qui précède que le développement de la glande thyroïde du poulet est connu depuis longtemps. Il était cependant nécessaire à l'ensemble de mon travail d'en donner une description, au risque de répéter ce que d'autres auteurs ont dit avant moi. J'aurai du reste à insister sur quelques détails et à rectifier quelques erreurs d'ailleurs de peu d'importance.

Au commencement du troisième jour d'incubation le pharynx est très large et son diamètre dorso-ventral très considérable. L'épithélium qui le revêt, formé de cellules allongées et pressées les unes contre les autres est sensiblement épaissi du côté ventral. Sur la ligne médiane il présente un sillon peu profond, à lèvres étalées, s'étendant à peu près jusqu'au niveau de la troisième fente branchiale. Le fond de ce sillon est aplati et s'appuie directement sur le tronc des artères branchiales.

Au niveau de la seconde fente, au point où les arcs aortiques antérieurs se bifurquent, l'épithélium présente une légère dépression en même temps qu'une augmentation sensible de son épaisseur. Cette dépression que l'on rencontre sur deux ou trois coupes successives indique que la paroi du pharynx donne naissance en cet endroit à un petit diverticule. Ce diverticule est la première ébauche de la glande thyroïde (Pl. XXV fig. 16, *thr.*).

On peut voir très nettement sur la figure 16 les rapports qui existent primitivement entre cette glande et les arcs artériels. L'enfoncement de la paroi pharyngienne vient se placer précisément au-dessus de leur bifurcation et dans ce stade primitif elle paraît être directement en contact avec l'endothélium de ces vaisseaux. Lorsque l'embryon a subi quelques heures d'incubation de plus, ces rapports sont mo-

Digitized by Google

difiés en ce sens que des cellules conjonctives viennent séparer le pharynx des branches artérielles sur la ligne médiane comme sur les parties latérales. Les cellules qui sont dans le voisinage immédiat du rudiment du corps thyroïde s'aplatissent, s'allongent et, s'appliquant à sa surface, constituent autour de lui une enveloppe fibro-conjonctive.

Cette enveloppe n'est donc point fournie par l'endothélium du bulbe artériel ou des troncs branchiaux, comme le prétend SEESSEL (35). Si l'on n'envisageait que le stade qui correspond à la figure 16 et celui où la glande thyroïde déjà séparée du pharynx est complètement entourée de son enveloppe, on pourrait à la rigueur admettre qu'il en soit ainsi; mais il suffit pour se rendre compte du contraire d'envisager quelques stades intermédiaires [1].

Chez l'embryon de quatre jours nous rencontrons la glande thyroïde sous la forme d'une sphère à peu près régulière, encore en relation avec l'épithélium pharyngien par un pédoncule très fin. Au-dessus de l'insertion de ce pédoncule la paroi du pharynx ne présente plus de dépression et toute trace de plissement a disparu. La glande thyroïde entourée de son enveloppe conjonctive est formée par des cellules de nature bien nettement épithéliale pressées les unes contre les autres et disposées sur plusieurs couches. L'épaisseur des parois de l'organe dépasse de beaucoup celle de l'épithélium du pharynx et la cavité centrale est très petite.

Bientôt le pédoncule s'amincissant de plus en plus finit

[1] L'erreur de SEESSEL pourrait bien aussi provenir de la direction qu'il a choisie pour ses coupes. En effet au moment de sa séparation du pharynx la thyroïde encore impaire est placée dans la bifurcation du tronc artériel. Si les coupes sont menées suivant un plan fortement incliné d'arrière en avant sur l'axe longitudinal de l'embryon la glande se présentera naturellement en saillie entre les deux premiers arcs aortiques. Elle paraîtra alors directement appliquée contre l'endothélium de ces vaisseaux. Il faut donc un examen très attentif pour distinguer l'enveloppe fibreuse proprement dite qui l'entoure.

Digitized by Google

par se rompre et l'ébauche de la thyroïde devient libre au milieu du tissu mésodermal.

Immédiatement après sa séparation du pharynx elle s'étend en largeur. La cavité centrale s'allonge aussi transversalement, mais sa cavité est encore diminuée par l'accolement des parois de la glande l'une contre l'autre. Bientôt même, la cavité disparaît sans laisser de trace et l'organe constitue un corps compact. On peut alors y distinguer facilement une couche corticale formée par des cellules régulières en palissade et une masse interne composée de cellules plus ou moins polyédriques serrées les unes contre les autres sans ordre apparent. Ces deux couches n'ont du reste aucune importance pour les modifications ultérieures que la glande aura à subir et auxquelles elles prendront part indifféremment.

Un peu plus tard, chez l'embryon de quatre jours et demi, la séparation du corps thyroïde en deux moitiés symétriques est déjà indiquée. La partie médiane présente un étranglement encore peu profond. Dans les stades suivants, cet étranglement s'accentue de plus en plus et la division complète a lieu le cinquième jour de l'incubation.

Pendant ce temps, la position de l'organe n'a pas varié sensiblement, il est toujours placé en avant de la bifurcation des artères.

Le moment de sa séparation en deux moitiés coïncide avec celui de l'allongement du cou. Pendant que cet allongement très rapide a lieu, les arcs aortiques restent à la partie supérieure du thorax et la glande thyroïde demeure dans leur voisinage immédiat. Les deux moitiés s'écartent seulement un peu sur les côtés et viennent occuper leur place définitive en avant et en dedans des veines jugulaires et près de la naissance des carotides.

Le changement de situation du corps thyroïde a donc lieu non d'une manière active mais d'une manière purement

Digitized by Google

passive, en ce sens qu'il reste toujours à peu près dans la même situation vis-à-vis des arcs aortiques, et que ce sont les organes avoisinants qui se déplacent. Ce déplacement est causé par l'allongement du cou.

Ce n'est qu'après la division en deux portions, environ au sixième jour, que se manifestent à l'intérieur de la glande thyroïde les changements qui la conduiront à sa structure histologique définitive. Pour la description de ces modifications, je renvoie le lecteur au travail de W. Müller (32) ou au traité d'embryologie de Kölliker, où elles sont traitées avec détails. Je veux seulement faire remarquer une chose : c'est qu'au moment où ces phénomènes s'accomplissent la thyroïde est renfermée dans une enveloppe conjonctive épaisse. Les boyaux cellulaires ne peuvent donc pas prendre une extension bien grande et sont contraints à se pelotonner et à s'enrouler sur eux-mêmes. Il en résulte que l'ensemble de l'organe offre un aspect beaucoup plus compact et plus nettement délimité que ce n'était le cas chez l'*Acanthias*, par exemple, où les boyaux cellulaires s'étendaient un peu dans toutes les directions.

Un mot encore avant de quitter ce sujet. Götte (18) prétend que lorsque la thyroïde du poulet se divise en deux elle présente encore une lumière, et que les produits de sa division sont deux vésicules qui se placent des deux côtés de l'aorte. Cette erreur a déjà été relevée par Seessel (35) qui fit voir que lors de sa division, la glande constitue une masse compacte sans trace de lumière. L'observation erronée de Götte doit sans doute être attribuée aux méthodes encore peu perfectionnées dont il disposait lors de la publication de son travail.

### b. *Thymus.*

Les seules données que nous possédons sur le développement du thymus chez le poulet sont dues à Remak (33) et à Ecker (9).

Digitized by Google

D'après ces deux auteurs, le thymus prend naissance aux dépens du tissu mésodermal du cou. Le premier avait d'abord considéré le thymus, ainsi que je l'ai dit plus haut, comme dérivant des fentes branchiales, mais il abandonna cette manière de voir après que Ecker eut publié ses recherches sur cet organe.

D'après ce que nous avons appris jusqu'ici, nous pouvons nous attendre à voir les faits venir confirmer la première idée de Remak, et sans vouloir donner de son erreur une explication qui sera mieux à sa place plus loin, nous passerons directement à l'étude d'un embryon de poulet de quatre jours et demi d'incubation.

A cette époque, la troisième et la quatrième fentes branchiales sont déjà fermées et se trouvent réduites à deux cordons de cellules aplaties allant de la paroi externe du corps au tube digestif et reliant ainsi l'épiderme à l'épithélium du pharynx. Elles ne sont pas exactement transversales mais légèrement inclinées en arrière.

La lumière de ces fentes n'a du reste pas complètement disparu. La troisième présente dans sa partie moyenne une dilatation dans laquelle les deux lames épithéliales sont écartées et laissent entre elles un espace étroit et allongé. La partie postérieure et dorsale de la paroi de cette cavité est assez fortement renflée et l'épithélium se montre en cet endroit composé de plusieurs couches de cellules. Ce renflement de la paroi fait légèrement saillie du côté dorsal et se trouve un peu en dehors du nerf vague et de la partie descendante du troisième arc aortique.

La figure 17 montre la cavité que contient la troisième fente branchiale (*p. br. 3*). Le prolongement de la paroi postérieure n'est pas visible dans cette figure qui représente une coupe passant un peu en avant de lui. Sur la même figure, on remarquera que l'épithélium du pharynx se soulève du côté dorsal pour aller à la rencontre de l'élargisse-

Digitized by Google

ment médian de la troisième fente, avec lequel on le voit se réunir quelques coupes plus en avant.

La saillie que présente du côté dorsal la troisième poche branchiale est l'origine de la plus grande partie du thymus.

On la retrouvera en *thm* sur la figure 18 (portion d'une coupe longitudinale d'un embryon de cinq jours et demi).

La quatrième fente branchiale de l'embryon de quatre jours et demi présente en petit les mêmes caractères que la troisième. La lumière qui existe dans sa partie moyenne est encore plus étroite et de moindre étendue. Sa direction est passablement moins oblique que celle de la troisième et elle communique avec le pharynx au niveau de l'ouverture de la trachée. La quatrième fente présente aussi un épaississement de sa paroi faisant saillie du côté dorsal.

Ce prolongement, bien moins considérable et situé plus en dedans que celui de la troisième fente, donnera naissance au reste du thymus, à savoir à la partie inférieure de cet organe. Pour le moment, il se trouve compris entre les quatrième et cinquième arcs aortiques, et plus rapproché du quatrième.

Passons maintenant à l'examen d'un embryon ayant un jour d'incubation de plus. Le volume total est déjà notablement plus considérable, le cou est bien distinct et les troisièmes et quatrièmes fentes branchiales ne sont plus visibles à l'extérieur. Nous en trouvons encore les restes sur les coupes sous la forme de cordons de cellules allant de la paroi extérieure du corps jusqu'à celle du pharynx. Ces cordons très minces et ténus à leurs deux extrémités présentent dans leur portion moyenne un renflement considérable placé à peu près au niveau de la veine jugulaire, en avant de ce vaisseau (fig. 18, *thm* et *p. br.* 4).

Les coupes longitudinales sont particulièrement favorables à l'étude de ce stade, et si l'on a soin de les contrôler par des coupes transversales, de façon à bien saisir la disposi-

Digitized by Google

tion de cette région au sixième jour, on aura facilement la clef de l'aspect passablement embrouillé qu'elle prend dans les stades ultérieurs.

Examinons d'abord ce qui reste de la troisième fente. Nous avons vu qu'elle était réduite à un cordon épithélial aminci aux deux bouts et dont la partie moyenne est fortement dilatée. Dans cette partie, nous pouvons distinguer : une portion placée dans l'axe de la fente branchiale et une portion située du côté dorsal de cet axe (fig. 18, *thm*). La partie axiale est formée de cellules épithéliales disposées en rayonnant autour du centre. La portion dorsale présente une couche corticale de cellules en palissade et une couche interne composée de cellules arrondies, arrangées sans ordre et pressées les unes contre les autres.

La portion axiale correspond à la partie renflée du stade précédent et la portion dorsale à l'épaississement de la paroi de la troisième poche branchiale. Les principaux changements survenus dans ces parties peuvent se résumer comme suit : disparition complète de la lumière de la fente branchiale ; réduction des parties terminales de la fente, tant en dedans qu'en dehors ; accroissement considérable de l'épaississement de la partie moyenne. Ce prolongement se dirige d'abord directement du côté dorsal vers la veine jugulaire et se recourbe légèrement en avant parallèlement à ce vaisseau.

La quatrième fente présente encore en gros les mêmes rapports. Ici aussi les extrémités internes et externes sont devenues très minces et il existe une partie moyenne renflée, mais cette dernière est passablement plus petite que celle de la troisième poche. Le prolongement dorsal est réduit à un épaississement de l'épithélium, assez peu marqué et situé légèrement plus en dedans que celui de la fente précédente.

Les deux parties constituantes du thymus se trouvent

Digitized by Google

maintenant placées en dehors des arcs artériels et immédiatement en avant de la veine jugulaire. Elles sont aussi rapprochées des ganglions des nerfs glosso-pharyngien et pneumo-gastrique ainsi que des rameaux qui en partent.

La suite du développement du thymus est bien facile à comprendre. Les restes des parties internes et externes des fentes branchiales disparaissent complètement, de sorte que les parties moyennes se trouvent libres dans les tissus mésodermaux. Le prolongement de la troisième fente se met à croître très rapidement et remonte le long de la veine jugulaire. Ce processus coïncide avec l'allongement rapide et considérable du cou.

Cet allongement portant principalement sur la portion comprise entre l'ébauche du thymus (fig. 18, *thm.*) et celle des cartilages du larynx (*c. l.*) toutes les parties qui se trouvaient immédiatement au-dessus du thymus se trouvent reportées à la partie supérieure du cou, tandis que les restes des deux dernières fentes branchiales demeurent à sa base. Le prolongement dorsal de la troisième fente prend seul part à cet allongement.

Il se sépare en même temps par étranglement de la portion axiale [1]; mais il reste cependant accolé à cette dernière qui se rapproche de la veine jugulaire. Les deux parties ne sont séparées que par une mince membrane conjonctive. Celle-ci provient de l'enveloppe fibreuse qui est apparue de très bonne heure autour de l'ébauche du thymus.

La portion dérivée de la quatrième fente branchiale se rapproche alors aussi du reste de l'organe auquel elle est bientôt rattachée par des fibres conjonctives.

C'est dans cet état que nous retrouvons le thymus chez

[1] Son accroissement très rapide (qui s'accomplit en quelques heures), et sa séparation du reste de la fente font facilement comprendre comment Remak et Ecker ont pu croire qu'il naissait dans le mésoderme.

Digitized by Google

l'embryon de sept jours (fig. 19, *thm. f. br.* 4) et jusque chez le jeune. *Thm.* fig. 19 désigne la portion de l'organe qui provient directement de la troisième fente, la coupe passant en arrière du prolongement dorsal.

Le thymus du poulet comprend donc trois lobes distincts, séparés par des cloisons fibreuses, à savoir :

Un lobe supérieur très allongé, s'étendant sur la moitié inférieure du cou ; il provient du prolongement dorsal de la troisième fente ;

Un lobe moyen arrondi provenant de la portion moyenne de la même fente ;

Un lobe inférieur également arrondi provenant de la portion moyenne et du prolongement de la quatrième fente.

Ces trois lobes sont réunis par une enveloppe fibreuse commune à réseau lâche (Pl. XXVII, fig. 2).

Il n'en est pas ainsi chez tous les oiseaux. Nous avons vu que chez le canard, l'alouette, les fringillides, le thymus se compose de plusieurs parties, complètement séparées les unes des autres et échelonnées le long du cou. Il nous faut donc supposer que les trois lobes primitifs n'arrivent pas en connexion directe, et qu'en outre le lobe supérieur se divise en une chaîne de lobules secondaires distincts.

Une indication de cette division se trouve déjà chez le poulet. Le lobe supérieur du thymus de cet oiseau présente en effet de place en place des étranglements plus ou moins marqués. Si nous supposons qu'il vienne à se diviser complètement à chacune de ces parties rétrécies, et qu'en même temps les lobes inférieurs restent indépendants, nous obtenons absolument la disposition du thymus de l'alouette.

### c. *Glandes thyroïdes accessoires.*

L'apparition de ces organes a lieu chez l'embryon de quatre jours et demi et est représentée sur la fig. 17 en *p*



Digitized by Google

*br* 4. A peu près à l'endroit où débouche la quatrième fente branchiale et où se trouve l'ouverture de la trachée, c'est-à-dire à l'extrémité postérieure du pharynx, celui-ci présente une section assez aplatie et allant en s'amincissant vers les bords.

Les parties latérales s'infléchissent légèrement du côté ventral, leur extrémité est revêtue d'un épithélium assez épais et sans lumière notablement dilatée. En examinant les coupes qui précèdent et qui suivent immédiatement celle qui est représentée fig. 17, on reconnaît facilement que la paroi ventrale du pharynx présente à ce niveau deux diverticules ventraux. Ces diverticules sont symétriques, placés des deux côtés de l'ouverture de la trachée et dans le voisinage des quatrième et cinquième arcs aortiques, mais en dedans de ces vaisseaux.

Chez un embryon plus avancé (de cinq jours et demi), ces diverticules latéraux sont beaucoup plus prononcés. Ils occupent encore la même position et se présentent sous la forme de sphères creuses dont les parois sont formées par des cellules épithéliales allongées. Elles sont séparées du pharynx par un étranglement très prononcé, mais leur cavité centrale communique avec la lumière du pharynx par un canal assez étroit situé à l'intérieur de la partie étranglée.

Une coupe d'un embryon de ce stade passant à ce niveau reproduit absolument l'aspect de la figure 13 qui se rapporte au lézard. Mais chez le poulet la glande thyroïde accessoire (*thr. ac.*) est paire. Les deux diverticules ventraux se développent également et symétriquement sans qu'il y ait atrophie de l'un d'eux comme c'était le cas chez le lézard.

La suite de leur développement nous montre que ces diverticules ne sont pas autre chose que les glandes thyroïdes accessoires. Le canal, qui les fait primitivement communiquer avec le pharynx, ne tarde pas à s'oblitérer, et l'étranglement s'accentuant de plus en plus, l'organe devient

Digitized by Google

indépendant. Cette séparation a lieu chez l'embryon de six jours.

On trouve alors dans le voisinage de l'extrémité inférieure du thymus, mais en dedans des arcs aortiques, deux vésicules closes sur elles-mêmes, arrondies, à parois épaisses formées de cellules épithéliales allongées et serrées les unes contre les autres en palissade (fig. 19, *thr. ac*).

Plus tard, la position des glandes thyroïdes accessoires est légèrement modifiée par le développement que prend la crosse de l'aorte et par l'atrophie du quatrième arc aortique du côté gauche. La glande de droite est séparée du thymus par la crosse de l'aorte, tandis que celle de gauche se trouve en contact avec cet organe.

Enfin, dans les stades tout à fait ultérieurs, la glande thyroïde accessoire est placée entre la thyroïde proprement dite et le thymus, dans l'angle antérieur compris entre ces deux organes et non loin de la naissance de la carotide.

Au point de vue histologique, les modifications que subit la thyroïde accessoire correspondent à celles de la vraie thyroïde. Il faut seulement noter qu'il ne s'y développe qu'un nombre restreint de follicules.

Les organes dont je viens de tracer à grands traits le développement ont été vus par plusieurs auteurs, mais leur origine a presque toujours été confondue avec celle du thymus. Cela ne pourra du reste étonner aucun observateur qui aura eu l'occasion d'examiner des coupes de cette région provenant d'un embryon de poulet de cinq à six jours. En effet, le thymus, la thyroïde, les thyroïdes accessoires, les ganglions du nerf vague forment autour des arcs aortiques un ensemble d'organes au milieu duquel il est assez difficile de se reconnaître. On comprend alors les difficultés qu'offrait l'étude de ces parties à une époque où les méthodes précises, couramment employées aujourd'hui, n'étaient pas encore en usage.

Nous avons déjà vu que Remak (33) considérait comme

Digitized by Google

ébauches des thyroïdes accessoires non seulement ces ébauches véritables, mais encore celle des parties inférieures du thymus. Götte (18) partage la même erreur. His (21) par contre croit voir dans l'apparition des thyroïdes accessoires celles des thyroïdes proprement dites. Enfin Seessel (35) parle également de thyroïdes accessoires, mais la description qu'il en donne ne permet pas de juger sûrement si c'est véritablement ces organes qu'il a eus en vue. D'après lui ils naîtraient au niveau du maxillaire supérieur. A part ce point mes observations concordent avec les siennes.

Passons maintenant brièvement en revue, comme nous l'avons déjà fait pour le lézard, les organes qui prennent naissance aux dépens de l'épithélium pharyngien chez le poulet.

1. *La glande thyroïde.* Elle prend naissance par un diverticule impair de la paroi ventrale du pharynx au niveau de la seconde fente branchiale. L'organe se divise secondairement en deux parties symétriques.

2. *Le thymus.* Il se forme aux dépens de la partie moyenne et de prolongements dorsaux des troisième et quatrième fentes branchiales.

3. *Les thyroïdes accessoires.* Elles proviennent de deux diverticules symétriques de la paroi ventrale du pharynx, en arrière des fentes branchiales et sur les côtés de l'ouverture de la trachée.

Ces derniers organes sont évidemment homologues de la thyroïde accessoire du lézard, et si les homologies que j'ai indiquées pour cet organe sont exactes, nous devons voir dans les glandes du poulet les produits de la transformation des corpuscules supra-péricardiaux des sélaciens et des batraciens.

Avant d'abandonner le poulet, mentionnons encore un fait relatif à son développement que j'ai pu constater pendant

Digitized by Google

mes recherches et sur lequel je n'ai trouvé aucune donnée dans la bibliographie.

Il s'agit du développement de l'œsophage.

Chez l'embryon de 4 ½ jours cet organe est court et présente une lumière arrondie étroite. Chez les embryons de 5 et de 6 jours *cette lumière a complètement disparu*. L'œsophage est alors remplacé par un cordon de cellules absolument plein et solide. Il est entouré d'éléments mésodermiques qui formeront plus tard les tuniques musculaires et fibreuses.

Lorsque je rencontrai pour la première fois cette disposition, elle me surprit beaucoup et je crus d'abord à un produit artificiel résultant de la fixation des embryons par l'acide picro-sulfurique. Mais tous les embryons que j'étudiai après en avoir traité par d'autres liquides me présentèrent le même phénomène. Il me fallut bien alors le considérer comme normal.

Un fait pareil n'a été signalé, à ma connaissance, que chez les sélaciens et les téléostéens (Balfour). J'ai pu m'assurer qu'il se produisait également chez les batraciens (*Rana*, *Bufo*) et que quelque chose d'analogue existe chez les lézards où les parois de l'œsophage s'appliquent l'une contre l'autre et se soudent de la même manière que les paupières de l'embryon humain (fig. 14. *ph*).

Si j'avais été surpris en voyant la lumière de l'œsophage s'oblitérer, je le fus encore bien davantage en constatant de quelle manière elle se rétablit. Ici encore je crus à un produit artificiel dû à la fixation, mais je dus bientôt abandonner cette opinion en retrouvant la même disposition sur tous les embryons que je mis en coupes. Je dois ajouter que la plupart de ces embryons provenaient de couvées différentes.

La figure 20, *A*, *B*, *C* représente trois coupes de l'œsophage d'un embryon de poulet de sept jours : *A* à la base, *B* au milieu et *C* à la partie supérieure du cou. Ces trois des-

Digitized by Google

sins empruntés au même embryon peuvent également représenter les états successifs par lesquels passe l'œsophage tout entier.

Quelque temps après la disparition de la lumière œsophagienne primitive le cordon solide se creuse de nouveau, non plus d'un seul canal, mais de *deux canaux juxtaposés*. L'apparition de ces deux canaux a lieu d'abord à la partie inférieure de l'œsophage, ils s'étendent ensuite jusqu'à la partie supérieure. Chose curieuse, le canal de droite est constamment plus large que celui de gauche.

Je le répète, cette disposition s'est rencontrée sur tous les embryons de ce stade que j'ai mis en coupes ; on doit donc la considérer comme constante. Les deux lumières offrent des contours parfaitement délimités, et les cellules des parois ont un aspect très régulier, ce qui paraît exclure toute influence du réactif employé pour la fixation.

A un stade plus avancé, vers le neuvième ou le dixième jour d'incubation, les deux lumières se fondent en une seule et l'œsophage, sur toute sa longueur, présente alors l'aspect de la figure 20 *A*.

Quelle peut être la signification de ce processus singulier? Balfour (2) cherche à expliquer le phénomène analogue qu'il a décrit chez les élasmobranches en supposant que « chez les ancêtres des types actuels l'œsophage ait été perforé par des fentes branchiales et que dans le processus de l'abréviation du développement, le stade à l'œsophage perforé ait été remplacé par un stade avec cordon de cellules indifférentes (l'œsophage de l'embryon étant dépourvu de fonctions) d'où s'est directement formé l'œsophage non perforé. »

J'avoue que cette supposition me paraît par trop gratuite et je ne vois pas bien le lien qui existerait entre l'existence d'anciennes fentes branchiales et l'occlusion de l'œsophage. Il ne s'agit point ici, en effet, de cellules indifférentes, mais l'organe conserve parfaitement son caractère épithélial.

Digitized by Google

Quoi qu'il en soit j'ai cru intéressant de signaler ce fait en raison de sa singularité et de sa présence chez des vertébrés aussi dissemblables que les sélaciens et le poulet.

## MAMMIFÈRES

C'est aux embryons de mammifères que se rapportent la plupart des travaux relatifs à l'origine de la glande thyroïde et du thymus. Le lapin, le mouton, le porc, le bœuf, l'homme lui-même ont été étudiés à ce point de vue et les données des divers auteurs sur ce sujet sont souvent contradictoires.

Pour ne parler que de la glande thyroïde, STIEDA (38) et WÖLFLER (42) admettent qu'elle se forme des deux côtés de la ligne médiane aux dépens de la portion latérale d'une poche branchiale (la quatrième pour STIEDA, la seconde pour WÖLFLER) ; KÖLLIKER (25), W. MÜLLER (32) par contre, ainsi que la plupart des embryologistes la font provenir de la partie ventrale et médiane du pharynx à la base de la langue et indépendamment des fentes branchiales. Enfin BORN (6) parvint à concilier ces deux opinions en montrant que la glande thyroïde est formée de trois ébauches distinctes : une médiane et deux autres latérales provenant des quatrièmes fentes branchiales. Cette explication a été confirmée par les auteurs récents qui, soit directement, soit indirectement, ont abordé cette question. FRORIEP (16), FISCHELIS (12), HIS (22).

En laissant de côté la description de WÖLFLER qui repose évidemment sur une fausse interprétation de ses coupes, nous possédons donc un grand nombre de données exactes sur la naissance du thymus et de la glande thyroïde chez les mammifères. J'ai tenu, cependant, à profiter du matériel que j'avais à ma disposition pour vérifier et compléter si possible l'œuvre de mes devanciers.

Je dois dire tout de suite que je suis en mesure de con-

Digitized by Google

firmer pleinement la description de Born. On verra par la suite que j'aurai à y ajouter quelques détails nouveaux auxquels j'ai été rendu attentif par le résultat de mes recherches sur les embryons d'autres classes de vertébrés.

Le matériel dont je pouvais disposer consistait en embryons de mouton, de rat et de lapin. C'est le premier de ces animaux que j'ai choisi de préférence aux autres et cela non seulement parce qu'il m'était facile d'en avoir une série complète, mais encore parce que je n'avais pas à craindre d'être gêné dans mes recherches par les complications auxquelles aurait pu donner lieu chez les rongeurs, la glande du sommeil hibernal. J'ai cependant examiné quelques embryons de rat et ce que j'y ai constaté m'a paru conforme aux faits que j'ai rencontrés chez le mouton. J'espère du reste avoir plus tard l'occasion de traiter d'une manière plus approfondie les organes glandulaires du cou des rongeurs.

Je dois en outre à la bienveillance et à l'amabilité de M. le professeur Fol d'avoir pu faire usage du remarquable matériel qu'il possède relatif à l'embryologie humaine. On trouvera plus loin ce que j'ai pu constater dans cette direction.

## Embryons de mouton.

Dans le stade le plus jeune que j'ai mis en coupes, la portion impaire de la glande thyroïde était déjà complètement séparée du pharynx. Afin de faciliter la description j'appellerai dorénavant cette portion : thyroïde primitive. L'organe définitif, tel qu'il résulte de la fusion de la thyroïde primitive et des ébauches latérales sera pour nous la glande thyroïde secondaire.

La glande thyroïde primitive se présente donc chez l'embryon de 8,33 $^{mm}$ sous la forme d'un sac allongé transversalement et formé de cellules épithéliales disposées perpendi-

Digitized by Google

culairement à la surface. A l'intérieur il n'existe point de lumen, mais les parois du sac sont appliquées l'une contre l'autre sur toute sa longueur. L'organe est complètement séparé du pharynx et placé au-dessus de la division du tronc artériel.

Chez cet embryon la troisième fente branchiale présente déjà une disposition caractéristique. Elle s'étend directement du pharynx vers la surface extérieure du cou où elle s'ouvre au dehors. En dedans elle communique par une large ouverture avec le pharynx. Dans sa partie moyenne elle présente un élargissement bien marqué et de sa paroi antérieure part un cul-de-sac assez allongé qui se dirige du côté ventral et un peu en arrière. Il est placé à l'intérieur du troisième arc branchial et vient se terminer dans la paroi antérieure du pharynx dans l'angle que forment à leur origine les troisième et quatrième arcs aortiques. Il présente des parois de la même épaisseur que celles de la poche branchiale et est tapissé d'un épithélium tout à fait pareil à celui du pharynx. C'est ce cul-de-sac qui est l'origine de la plus grande partie du thymus, et qui a été décrit par Stieda et Born.

La quatrième fente branchiale n'est pas ouverte à l'extérieur. Sa direction n'est plus aussi nettement transversale que celle de la précédente. On peut en effet facilement constater sur les coupes qu'elle est inclinée du côté ventral et légèrement en arrière, à peu près parallèlement au prolongement de la troisième. Sa lumière est également notablement plus vaste, mais sa longueur un peu moins grande que celle de la poche précédente. Dans sa partie profonde, comprise entre les quatrième et cinquième arcs aortiques, elle prend sur les coupes une apparence bifurquée. Cet aspect est représenté dans la figure 21, Pl. XXVII qui se rapporte à un embryon légèrement plus avancé et mesurant 9,1$^{mm}$. Il n'y a cependant pas ici de réelle bifurcation. La partie qui est inférieure sur la figure 21 (*thr. ac.*) doit plutôt être con-

Digitized by Google

sidérée comme un prolongement ou diverticule ventral de la poche et si la poche venait à s'ouvrir à l'extérieur, l'ouverture donnerait dans la partie dorsale (supérieure dans la figure, *f. br 4*) qui représente la fente branchiale proprement dite.

Cela ressort en effet de l'examen de toute la série de coupes de l'embryon de 8,33$^{mm}$. La partie dorsale s'approche davantage de la paroi externe du corps et elle se trouve en regard d'un enfoncement de cette paroi, tandis que la partie ventrale est située plus profondément dans les tissus du cinquième arc branchial.

Le diverticule qui est placé du côté ventral de la poche offre une forme légèrement aplatie d'arrière en avant ; ses parois sont formées d'un épithélium à cellules un peu allongées. Il communique avec la fente branchiale un peu avant de la terminaison de celle-ci et il est légèrement incliné en avant.

Chez l'embryon de 8,33$^{mm}$ la partie ventrale ne s'étend pas aussi loin que la partie dorsale, mais déjà chez un embryon de 9,1$^{mm}$ elle a pris un accroissement plus rapide et acquis une importance plus considérable que celle de l'autre portion. Son volume est notablement plus grand, de sorte que sur une reconstruction de cette partie de l'intestin ce prolongement a l'air d'être la continuation de la quatrième poche branchiale, tandis que la portion terminale de la fente elle-même représente un petit appendice sur sa surface externe.

Chez cet embryon de 9,1$^{mm}$ la thyroïde proprement dite nous présente les mêmes caractères qu'au stade précédent, elle est cependant un peu plus allongée dans le sens transversal, mais ses contours sont encore parfaitement réguliers et ses parois constituées par une seule couche de cellules.

Quant à la troisième poche branchiale, nous la retrouvons

Digitized by Google

toujours avec les mêmes caractères. Le cul-de-sac ventral est un peu plus allongé et l'ouverture extérieure un peu rétrécie.

Passons maintenant à un embryon de 11,5$^{mm}$.

L'ensemble des organes a pris un plus grand développement relativement au tube digestif. Au lieu d'occuper la plus grande partie du corps celui-ci est maintenant limité à une portion plus ou moins centrale.

La glande thyroïde primitive se retrouve encore en avant de la terminaison du tronc artériel. Sa structure est sensiblement la même que dans les stades précédents. Elle fournit des deux côtés un prolongement allongé et mince qui se recourbe légèrement du côté dorsal. Il est cylindrique, sans lumière à l'intérieur et tout à fait semblable aux nombreux boyaux cellulaires qui prendront naissance plus tard. Il y a cependant ici un point qui mérite de fixer notre attention. Tandis que chez le lézard et chez le poulet la formation des boyaux avait lieu par pénétration à l'intérieur des éléments conjonctifs, chez le mouton nous voyons au contraire les boyaux en formation faire saillie autour de la première ébauche et s'étendre de plus en plus en se ramifiant dans le tissu embryonnaire avoisinant. Il en résulte que chez les premiers la glande thyroïde conserve toujours des contours plus ou moins nets et réguliers, tandis que chez les mammifères elle affecte à un certain degré de son développement une forme irrégulièrement ramifiée.

La différence entre ces deux processus amène encore un autre résultat. Chez le lézard et le poulet les follicules qui constituent la thyroïde sont rapprochés et séparés par des trabécules de tissu conjonctif très minces. Chez les embryons avancés de mammifères au contraire on trouve à l'intérieur une beaucoup plus grande quantité d'éléments mésodermaux ce qui permet une vascularisation relativement beaucoup plus riche de la glande.

Digitized by Google

Chez l'embryon qui nous occupe (11,5$^{mm}$), la troisième fente branchiale ne s'ouvre plus à l'extérieur mais se termine en cul-de-sac dans les tissus du corps. Cette partie terminale est recourbée en arrière et contourne le ganglion du nerf vague contre lequel elle est directement appliquée. Toute cette portion de la fente est formée de cellules columnaires se colorant très vivement par le carmin-borax. Au point où a lieu le contact avec le nerf vague, l'épithélium est encore fortement épaissi et en dedans de ce point se trouve la communication de la partie terminale avec la portion interne ou primitive de la fente branchiale. La portion qui contourne le ganglion du nerf vague doit en effet être considérée comme d'origine secondaire et ectodermale et produite par l'invagination du feuillet externe sur le pourtour de l'ouverture de la fente branchiale primitive.

Le contact de l'épithélium avec le nerf vague a été décrit dernièrement par Froriep (16). D'après les recherches de cet auteur il paraît représenter un organe des sens rudimentaire annexé au nerf pneumo-gastrique. D'après Froriep cet organe n'aurait avec la troisième fente branchiale que des rapports de contiguïté et la lumière qu'il présente dans son intérieur ne communiquerait pas avec celle de la fente.

Peut-être en est-il ainsi chez l'embryon du bœuf ; ce n'est certainement pas le cas chez le mouton. On peut voir distinctement ici le contact du ganglion avec l'épiderme immédiatement au-dessus de l'ouverture de la troisième fente chez l'embryon de 8,33$^{mm}$. Mais plus tard par la croissance même des parties environnantes, cette portion se trouve englobée à l'intérieur et vient faire partie de la fente branchiale. Elle se sépare ensuite de l'épiderme mais conserve encore quelque temps sa communication avec la portion pharyngienne de la fente ; c'est précisément à ce moment que nous la rencontrons chez notre embryon de 11,5$^{mm}$ [1].

[1] Voir pour les relations de l'organe de Froriep du vague avec la

Digitized by Google

La partie pharyngienne de la troisième fente est de beaucoup la plus importante pour nous. Elle se distingue de la précédente par son épithélium à cellules moins élevées et moins nettement séparé du tissu avoisinant. A partir de son ouverture dans le pharynx elle se dirige obliquement du côté ventral et en dehors, puis, faisant un angle de 130 degrés environ se dirige directement en dehors ; cet angle est encore plus prononcé chez un embryon un peu plus avancé (fig. 22). La communication entre les deux parties de la fente a lieu par un orifice étroit un peu en avant et en dedans du nerf vague et entre les troisième et quatrième arcs aortiques.

Immédiatement avant cette communication l'épithélium du côté dorsal et postérieur de la partie pharyngienne est très fortement épaissi. En cet endroit il forme une saillie arrondie qui se place à côté et en dedans du troisième arc aortique, un peu en avant et en dehors du ganglion du vague (fig. 22, *p. s. thm.*). Ce prolongement est attaché à l'épithélium de la fente branchiale par sa base et, comme on le voit sur la figure, ne s'étend pas tout à fait jusqu'à l'extrémité de la fente branchiale primitive.

La figure 22 représente une portion de coupe passant un peu au-dessus du point de réunion des deux portions de la fente de sorte que la partie primitive seule est visible. En même temps on voit que la portion qui porte le prolongement dorsal tend à se séparer complètement du pharynx. En effet un peu avant le coude de la fente on voit ses lèvres se rapprocher et se souder. Dans les stades suivants nous ne retrouvons plus de la troisième fente que cette portion médiane avec son prolongement dorsal et à laquelle se rattache aussi le cæcum ventral dont nous allons parler.

**troisième fente branchiale, les figures schématiques qui se trouvent plus loin, page 83.**

Digitized by Google

Chez l'embryon de 11,5$^{mm}$ l'extrémité de la portion primitive est, comme nous venons de le voir, légèrement dilatée et recourbée en avant. Du côté antérieur et ventral elle se continue en un long cul-de-sac qui, en se recourbant légèrement vient se terminer à côté de la glande thyroïde, dans la paroi ventrale du pharynx et dans le voisinage de la terminaison du tronc branchial antérieur.

Nous retrouvons donc ici l'ébauche du thymus. A part une plus grande dimension elle est encore à peu près dans le même état que dans les stades précédents et formée de cellules épithéliales à noyaux placés du côté externe. Sa partie terminale est légèrement renflée et présente un contour un peu irrégulier.

La lumière de cette sorte de boyau communique par l'intermédiaire de la portion primitive de la troisième fente branchiale, d'un côté avec la partie ectodermale invaginée et de l'autre avec le pharynx. L'ébauche du thymus s'étend entre les troisième et quatrième arcs aortiques et se termine du côté ventral de l'origine de ces vaisseaux.

Les changements survenus dans la troisième fente branchiale de l'embryon de 11,5$^{mm}$ sont donc : l'invagination de l'organe de Froriep du nerf vague ; sa séparation de l'épiderme; l'occlusion de la fente à l'extérieur et l'apparition du côté dorsal d'un prolongement épithélial solide.

La quatrième poche branchiale de l'embryon de 11,5$^{mm}$. fait un angle droit avec le pharynx et se recourbe du côté ventral parallèlement à la portion antérieure de la trachée. Son extrémité se recourbe en avant et vient se placer entre les quatrième et cinquième arcs aortiques parallèlement au cul-de-sac de la troisième fente, ébauche du thymus.

Nous avons vu dans le stade précédent que, vers son extrémité, la quatrième poche fournissait du côté ventral un diverticule plus ou moins aplati (fig. 21, *thr. ac.*) qui se recourbant en avant l'accompagnait du côté ventral. Nous

Digitized by Google

retrouvons maintenant ce diverticule à peu près dans la même situation mais considérablement augmenté. Il s'ouvre par une ouverture arrondie dans la poche branchiale exactement au sommet de l'angle que forme celle-ci en se recourbant en avant.

De là le diverticule accompagne le fond de la poche toujours du côté ventral et un peu en dedans, mais il le dépasse et s'étend notablement plus en avant pour se perdre enfin un peu en arrière de l'extrémité de l'ébauche du thymus.

Le diverticule de la quatrième poche se présente sous forme d'une vésicule arrondie formée de cellules épithéliales en palissade, munies d'un gros noyau à l'extrémité externe et présentant du côté interne une coloration plus pâle, en somme en tous points semblable à l'ébauche des thyroïdes accessoires chez le poulet. C'est évidemment cette vésicule que Born (6) a décrite comme origine latérale de la thyroïde et que Stieda (38) considérait comme l'ébauche unique de cet organe.

Quant à l'extrémité de la poche branchiale qui se trouve placée du côté dorsal du diverticule, elle s'en distingue par son épithélium à cellules moins élevées et par sa lumière moins large. Elle se termine environ $0,02^{mm}$ avant le diverticule ventral. L'épithélium qui en tapisse le fond est légèrement épaissi et présente en cet endroit les mêmes caractères que dans le prolongement dorsal de la troisième fente. C'est cet épaississement terminal qui a été décrit et figuré par Stieda (38) comme l'origine de la glande carotidienne. Nous verrons plus loin ce que nous devons penser de cette interprétation.

Avant de passer à la description de stades plus avancés, il me paraît utile de résumer en quelques mots ce que nous venons de constater chez l'embryon de $11,5^{mm}$. En effet nous y trouvons déjà indiqués tous les organes dont nous aurons à poursuivre le développement ultérieur. Il importe

Digitized by Google

donc de bien saisir l'état de ces parties à ce stade afin de n'éprouver par la suite aucune difficulté à suivre leurs transformations jusqu'à leur état définitif.

La troisième poche branchiale nous présente donc :

*Un organe des sens rudimentaire de Froriep* en rapport avec le ganglion du vague ; cette partie est destinée à disparaître complètement ;

*Un prolongement solide dorsal* de l'épithélium de la fente dans sa partie moyenne ; ce prolongement deviendra la *partie supérieure du thymus ;*

*Un prolongement ventral creux* à terminaison aveugle, provenant également de la région moyenne de la fente et qui deviendra la *partie inférieure ou thoracique du thymus.*

La quatrième poche branchiale donne naissance à deux parties distinctes, à savoir :

*Un diverticule ventral* arrondi ; il se détache plus tard pour se joindre à l'ébauche de la thyroïde primitive.

*Un épaisissement dorsal et latéral* du fond de la poche.

Nous allons maintenant suivre séparément chacun de ces organes jusqu'à sa constitution définitive.

*Thymus.* Je n'entrerai pas dans de grands détails sur le développement ultérieur de cet organe ; aussi bien mes observations concordent-elles à peu près complètement avec celles de Born. On peut du reste se représenter facilement d'après ce qui précède comment le thymus passe à l'état définitif.

Chez l'embryon de 15$^{mm}$ l'organe des sens rudimentaire du vague a déjà à peu près complètement disparu et se trouve absolument séparé de l'ébauche du thymus. Celle-ci a aussi perdu toute connexion avec le pharynx. Elle se compose maintenant de la partie médiane de la troisième fente dans laquelle on voit encore une lumière très distincte et assez large. Au-dessus de cette portion creuse se trouve une partie solide arrondie, formée d'une masse de petites cel-

Digitized by Google

lules rondes pressées les unes contre les autres et séparées en masses secondaires par des cloisons conjonctives qui ont pénétré à l'intérieur de l'organe. Cette portion supérieure correspond évidemment au prolongement dorsal solide de l'épithélium de la troisième fente branchiale. Elle est placée en avant et au-dessus du nerf vague et en avant de la naissance de la carotide, par conséquent à la partie supérieure du cou. Un étranglement peu prononcé la sépare de la portion moyenne qui contient encore le reste de la lumière de la fente branchiale.

La portion ventrale du thymus s'est beaucoup allongée. Elle n'est plus dirigée en avant, mais au contraire, descend le long du cou et se termine en avant des arcs aortiques par une partie renflée divisée en lobules à contours plus ou moins irréguliers mais présentant encore une lumière non interrompue. Froriep dans la figure V de son mémoire (16), donne une représentation très fidèle quoique schématique du thymus à cette époque de son développement. Ce dessin qui se rapporte à un embryon de bœuf peut être transporté presque sans changements à nos embryons de mouton. On y distingue parfaitement la partie renflée supérieure, la partie moyenne renfermant une cavité et la partie inférieure recourbée légèrement vers la face ventrale et la ligne médiane.

Plus tard, sur des embryons de 23 et 28$^{mm}$, la partie moyenne diminue et sa lumière finit par disparaître complétement. La partie supérieure paraît s'individualiser de plus en plus. Dans le stade le plus avancé que j'ai mis en coupes elle est réunie au reste du thymus par un pédoncule très court et très grêle. Elle est située à peu près au niveau de la mâchoire inférieure en arrière des glandes sous-maxillaires, en avant et en dehors de la carotide. Au-dessous on voit un petit lumen rond de forme bien déterminée et, tout autour, des lobules de forme plus ou moins irrégulière.

La partie inférieure est divisée en lobes plus ou moins



Digitized by Google

distincts par des étranglements. Son lumen a complètement disparu. En même temps elle a considérablement augmenté de volume, principalement à son extrémité inférieure qui est placée en avant de la base du cœur et de la naissance des gros vaisseaux. En cet endroit les deux portions latérales se réunissent sur la ligne médiane. Au niveau de la glande thyroïde, le thymus présente un étranglement bien prononcé.

Quant aux modifications histologiques qui s'accomplissent dans son intérieur, elles ont été plusieurs fois décrites, en particulier avec beaucoup de soin par Afanassiew (1) ; je ne m'y arrêterai donc pas. Aussi bien ces études d'histologie ne rentrent-elles pas dans le plan de ce mémoire. Je ferai seulement remarquer que la partie supérieure présente beaucoup plus tôt que le reste de l'organe des caractères histologiques se rapprochant de ceux du thymus définitif. Très peu de temps après son apparition, les cellules qui la composent ont perdu leur aspect épithélial et elle est parcourue par de nombreux trabécules de substance conjonctive. Abstraction faite de cette partie supérieure, la transformation du reste du thymus débute à la partie inférieure et s'étend de là assez rapidement vers la partie moyenne.

*Glande thyroïde.* Nous avons laissé l'ébauche impaire de la glande thyroïde au moment où les premiers boyaux cellulaires qui donneront naissance aux follicules commençaient à se former. A partir de ce moment la glande augmente rapidement de volume, les boyaux s'étendent et se ramifient plusieurs fois. On ne rencontre cependant pas d'anastomoses entre eux. Chez l'embryon de 14$^{mm}$ la glande est placée en avant de la trachée et offre deux parties latérales volumineuses et un isthme médian qui les réunit. Ces deux parties latérales se recourbent légèrement en arrière de manière à embrasser la trachée. Quoique nous n'ayons affaire ici qu'à la glande primitive seule, nous retrouvons donc à peu près la même disposition que chez l'adulte. On ne peut donc

Digitized by Google

pas dire que les lobes latéraux de la thyroïde proviennent exclusivement des thyroïdes accessoires. A l'intérieur de l'organe on ne voit point encore de vaisseaux sanguins ; ils ne se trouvent pas non plus dans la glande d'un embryon mesurant 28$^{mm}$. Ce n'est que plus tard qu'ils pénètrent dans l'organe et prennent à sa transformation la part active que Wölfler leur a reconnue.

La glande thyroïde de l'adulte est une formation secondaire et ne provient pas seulement de l'ébauche impaire qui dérive de la paroi médiane du pharynx. Comme Stieda et Born l'ont montré, le prolongement ventral et antérieur de la quatrième poche y prend aussi part.

La réunion de cette portion à l'ébauche impaire et primitive a été suivie par Born. La glande primitive descend en avant de la trachée et finit par arriver au niveau de l'extrémité antérieure des ébauches dérivées de la quatrième poche. Cependant comme mes propres observations ne coïncident pas complètement avec celles du naturaliste allemand, je dois entrer ici dans quelques détails plus circonstanciés. Il faut seulement observer que tandis que j'ai étudié des embryons de mouton, les recherches de Born ont trait à des embryons de porc. Je n'avais malheureusement pas de ces derniers à ma disposition, je ne puis donc qu'admettre qu'il y ait une différence à ce point de vue entre les deux espèces. Mes observations sont par contre d'accord avec celles de Stieda faites également sur des embryons de mouton.

Nous avons vu que chez l'embryon de 11,5$^{mm}$ la quatrième poche branchiale présente un diverticule ventral et un fond légèrement épaissi. Ces deux formations sont dirigées du côté oral et font avec la poche un angle à peu près droit. Chez l'embryon de 14,5$^{mm}$ toute la poche s'est allongée et son extrémité s'est repliée vers la ligne médiane en avant de la partie supérieure de la trachée. Le diverticule a pris également la forme d'une poche lenticulaire aplatie dans

Digitized by Google

le sens transversal. Ses parois sont constituées par des cellules épithéliales en palissade, élevées et présentant un noyau volumineux à leur partie externe. Cette vésicule est placée entre la portion ascendante du troisième arc aortique et la trachée. Sa partie supérieure arrive jusque vers la glande thyroïde impaire et se trouve située un peu en arrière de celle-ci.

Du côté dorsal de la vésicule nous retrouvons l'extrémité de la poche branchiale avec la lumière de laquelle elle communique par une ouverture légèrement allongée dans le sens longitudinal. Le fond de la poche présente un épaississement très marqué, dirigé vers le bas. Il faut en effet observer que la quatrième poche, comme le thymus, n'est pas dirigée du côté antérieur, mais bien vers la face ventrale. Comme la portion impaire de la thyroïde, elle a été un peu refoulée par les organes qui se sont formés à la partie supérieure du cou (langue, larynx, os hyoïde, etc.).

Dans les stades suivants la communication avec le pharynx se perd, mais le diverticule ventral que nous pouvons maintenant appeler thyroïde accessoire reste encore uni à la partie épaissie du fond de la poche branchiale. Cette communication devient de plus en plus mince et finit par se rompre, de sorte que la thyroïde se trouve complètement indépendante.

Du fond de la poche branchiale c'est la partie épaissie qui persiste seule ; le reste disparaît.

A ce moment la thyroïde accessoire se trouve bien rapprochée de la glande thyroïde primitive. Elle ne tarde pas à être enveloppée par les boyaux cellulaires auxquels cette dernière donne naissance. Elle-même subit bientôt d'importants changements (fig. 23, *thr. ac.*). Ses cellules prolifèrent rapidement de sorte que sa lumière ne tarde pas à disparaître ou devient tout à fait irrégulière. En même temps on voit partir de sa surface des boyaux cellulaires qui s'étendent de plus

Digitized by Google

en plus, sont entourés par le tissu conjonctif et qui donneront naissance à des follicules pareils à ceux de la thyroïde primitive. Je n'ai point vu ces boyaux s'anastomoser avec ceux de la partie impaire comme Born en a fait l'observation. Fischelis n'a pas non plus rencontré ces anastomoses et je suis porté à croire qu'il n'en existe pas réellement, mais que les deux systèmes se mêlent intimement l'un à l'autre tout en restant indépendants.

Quant à l'épaississement du fond de la poche il constitue une masse solide arrondie, placée en arrière du lobe latéral de la thyroïde et comme incrusté dans sa surface postérieure. Les boyaux cellulaires du corps thyroïde l'entourent de tous côtés sauf en arrière ; cependant il se trouve encore compris à l'intérieur de l'enveloppe de tissu conjonctif qui se forme autour de la glande thyroïde.

Il est alors constitué par de petites cellules arrondies d'aspect plus ou moins lymphatique et groupées en masses secondaires séparées par des trabécules de substance conjonctive. Sa structure est donc la même que celle de la partie supérieure du thymus formée par épaississement de l'épithélium dorsal de la troisième fente branchiale. Ici comme là on trouve entre les groupes de cellules d'assez nombreux globules sanguins dont la présence est d'autant plus significative qu'à ce moment il ne s'en trouve ni dans la glande thyroïde ni dans la portion inférieure du thymus.

Sans vouloir anticiper sur des considérations qui seront mieux à leur place dans les conclusions de ce travail, je dirai cependant qu'on ne peut manquer d'être frappé de l'analogie que nous présente la quatrième fente branchiale des embryons de mouton avec la fente correspondante des embryons de poulet. Ici comme là nous avons une partie ventrale plus ou moins arrondie, creuse et un épaississement dorsal solide; mais les destinées subséquentes de ces deux portions sont bien différentes dans les deux cas. Cette différence dans leur

Digitized by Google

sort ultérieur doit-elle nous empêcher de les considérer comme homologues? Je ne le pense pas, et nous verrons plus tard que nous serons conduits à rapprocher ces deux cas en apparence si dissemblables.

Je donnerai, comme je l'ai déjà fait pour les autres types, un rapide résumé des organes qui se forment aux dépens du pharynx et des fentes branchiales chez les embryons de mouton. Ce sont :

1. *La glande thyroïde primitive* qui prend naissance par un diverticule de la paroi ventrale du pharynx au niveau de la seconde fente branchiale.

2. *Le thymus*. Il se forme aux dépens de la partie moyenne de la troisième fente branchiale, d'un épaississement dorsal solide de l'épithélium de cette même fente, et d'un cæcum allongé prenant naissance sur la paroi ventrale de la fente.

3. *Les thyroïdes accessoires*. Elles proviennent de deux diverticules symétriques de la paroi pharyngienne ventrale au point où la quatrième fente branchiale s'ouvre dans le pharynx. Après leur séparation elles s'unissent à la thyroïde primitive et forment alors avec elle la thyroïde secondaire ou définitive.

La quatrième fente produit en outre par un épaississement de son épithélium et dans sa partie latérale et dorsale un petit organe dont la structure est analogue à celle de la portion supérieure du thymus et qui reste dans le voisinage de la glande thyroïde et en arrière de cet organe.

Avant de quitter les embryons de moutons je dois encore ajouter que je n'ai rien rencontré chez eux de semblable aux phénomènes si particuliers que nous offrait l'œsophage du poulet. Chez le mouton j'ai toujours vu cet organe creux et muni d'une lumière bien distincte. Cette absence d'occlusion de l'œsophage trouverait peut-être son explication dans le fait que, à l'inverse de ce qui a lieu chez le poulet, l'allongement du cou est ici fort peu considérable et n'a lieu

Digitized by Google

que très progressivement. La prolifération des cellules de l'intestin antérieur n'a donc pas lieu d'être aussi active et la lumière du canal peut rester libre.

### Embryons humains

Les embryons humains sont naturellement beaucoup plus difficiles à se procurer que ceux de tout autre mammifère. Il n'est donc pas surprenant que les observations que j'ai recueillies sur le développement du thymus et de la glande thyroïde dans l'espèce humaine soient quelque peu fragmentaires. Cependant, grâce au matériel abondant que M. le professeur Fol a bien voulu mettre à ma disposition j'ai pu réunir un certain nombre d'observations que je n'hésite pas à faire figurer ici, tout ce qui regarde le développement de l'homme offrant un intérêt bien plus immédiat que celui de n'importe quel autre animal.

J'ai pu examiner des coupes pratiquées sur des embryons mesurant 10, 12, 16, 18, 26 et 29$^{mm}$. A ce dernier stade les organes dérivés de l'intestin branchial sont déjà assez bien développés pour être facilement comparés à ceux du fœtus à terme. J'ai donc pu borner là mes investigations.

Après avoir étudié ces différents embryons qui tous ont été fixés dans un bon état de conservation, je me crois en mesure d'affirmer qu'au point de vue qui nous occupe il n'y a pas de différence essentielle entre le développement de l'homme et celui du mouton, comme on pourrait le croire d'après les observations de His sur ce sujet.

Le développement des mammifères placentaires ayant lieu à très peu d'exceptions près sur le même plan fondamental, je ne m'étendrai pas sur l'histoire générale de l'apparition du thymus et de la glande thyroïde de l'homme. Leur origine et leur développement sont grosso-modo les mêmes que ceux de ces organes chez le mouton. Je n'insisterai donc

Digitized by Google

que sur les points de détail qui pourront présenter un intérêt spécial ou qui nous permettront de compléter les données d'ensemble que nous avons acquises sur notre sujet.

Le trait le plus caractéristique que nous offre l'embryon humain de 12$^{mm}$ réside dans le fait que les troisième et quatrième fentes branchiales ne viennent point déboucher isolément à l'extérieur, mais s'ouvrent dans un enfoncement commun qui présente à la surface externe du cou une seule ouverture.

Cet enfoncement ou ce sillon, comme on voudra l'appeler, pénètre à l'intérieur jusque près du ganglion du vague et présente des parois assez épaisses constituées par des cellules columnaires assez allongées.

Il se forme secondairement par une invagination de la portion de l'épiderme qui entoure les ouvertures des dernières fentes branchiales et qui, retenue par sa continuation avec les parois du pharynx, est entraînée à l'intérieur lors de la croissance des côtés du cou.

La troisième fente branchiale est constituée par un canal étroit décrivant une légère courbe à convexité dorsale. Sa lumière est bien distincte sur toute son étendue et l'épithélium du pharynx passe sans interruption à l'épiderme extérieur. Je suis donc en mesure de contredire d'une manière positive l'opinion exprimée à plusieurs reprises par His que chez les embryons de mammifères et en particulier chez l'homme, les fentes branchiales ne s'ouvriraient jamais complètement [1].

Immédiatement avant son ouverture externe elle présente une dilatation assez marquée qui se prolonge du côté ventral et antérieur en un cæcum allongé. Celui-ci vient se terminer

[1] L'ouverture des fentes branchiales a été déjà constatée par Fol dans un récent mémoire (14) et dans une note présentée à l'Académie des sciences le 31 décembre 1883.

Digitized by Google

dans la paroi ventrale du corps près de la glande thyroïde et non loin de la bifurcation du tronc artériel. Nous avons évidemment affaire ici à une disposition homologue à celle que présentait la troisième poche branchiale de l'embryon de mouton ; ce cæcum est le rudiment du thymus. Sa paroi ventrale et interne est notablement plus épaisse que l'autre et fait saillie à l'intérieur de sorte que, sur une coupe transversale la lumière du cæcum a la forme d'un croissant.

Au niveau de la quatrième fente branchiale on observe sur les côtés du pharynx deux sillons longitudinaux limitant la *furcula* qui a été décrite par His et sur laquelle se trouve l'ouverture de la trachée. La section du pharynx présente donc en cet endroit la forme d'un fer à cheval à convexité dorsale.

C'est du fond de ces sillons que partent les quatrièmes fentes branchiales qui se dirigent latéralement et un peu en haut pour venir s'ouvrir dans l'enfoncement ectodermique. Également du fond de ce sillon et en dedans de l'ouverture de la fente, l'épithélium pharyngien présente un diverticule en cul-de-sac peu profond dirigé un peu en avant et du côté ventral.

Ce diverticule se séparera par la suite complètement du pharynx et donnera naissance à la portion accessoire de la glande thyroïde.

Il faut remarquer que par l'intermédiaire du sillon ectodermique commun, la quatrième fente branchiale de l'embryon humain de 12$^{mm}$ s'ouvre à l'extérieur ; il n'en était pas ainsi chez l'embryon de mouton de 9,1$^{mm}$ où la fente se terminait en un cul-de-sac latéral et désigné par nous sous le nom de portion dorsale de la fente (*p. br.* 4, fig. 21).

La glande thyroïde primitive de cet embryon présentait la même disposition que chez l'embryon de mouton de 9,1$^{mm}$. Au niveau de la seconde fente branchiale et sur la ligne médiane, la paroi ventrale du pharynx présentait une saillie allongée et pointue, dirigée du côté ventral et un peu en

Digitized by Google

arrière. Cet appendice représente évidemment le reste du pédoncule qui unissait primitivement la glande thyroïde au pharynx. Les deux organes étaient complètement séparés et l'extrémité apointie du prolongement se trouvait même à une certaine distance de l'ébauche de la thyroïde.

Je dois dire à ce propos que je n'ai jamais rencontré chez aucun embryon, ni de mammifère ni d'un autre vertébré, une persistance du cordon de cellules unissant la thyroïde au pharynx. His, par contre, semble admettre que la séparation de ces deux organes a lieu dans une période relativement tardive. Il a même observé chez des adultes la persistance de ce *ductus lingualis*, comme il l'a appelé.

Passons maintenant aux embryons de 16 et 18$^{mm}$ qui ne diffèrent pas beaucoup l'un de l'autre. Ils sont par contre assez éloignés de celui de 12$^{mm}$. Les fentes branchiales sont complètement fermées et les organes qui en dérivent tout à fait séparés du pharynx.

Le thymus est constitué par un boyau à parois épaisses s'étendant le long du nerf vague et de l'artère carotide jusque près de la base du cœur. Il présente une lumière étroite et allongée. Sa portion supérieure et tournée du côté dorsal est arrondie en forme de tête globuleuse. Tandis que dans la portion allongée les cellules sont de nature très franchement épithéliale, la partie supérieure offre une structure qui se rapproche tout à fait de celle de la partie correspondante chez le mouton. Les cellules sont petites, arrondies et séparées en petits groupes par des trabécules conjonctifs. La portion inférieure du thymus est assez notablement épaissie et renflée et se rapproche de la ligne médiane en avant de l'origine des gros vaisseaux.

La glande thyroïde présente déjà une division à peu près complète en boyaux cellulaires qui s'étendent en fer à cheval autour de la partie supérieure de la trachée. Du côté dorsal et inférieur de l'organe on rencontre un corps assez bien dé-

Digitized by Google

terminé dans lequel on peut de prime abord distinguer deux parties. L'une dorsale arrondie offrant les mêmes caractères histologiques que la partie supérieure du thymus, l'autre ventrale, plus ou moins englobée par les boyaux de la thyroïde primitive et offrant des contours assez peu distincts. Cette séparation en deux parties est visible surtout chez l'embryon de 18$^{mm}$. La portion ventrale présente aussi quelques prolongements en forme de boyaux et, chez l'embryon de 18$^{mm}$, elle est complètement séparée de la portion dorsale.

Quoique je ne puisse d'une façon certaine établir la transition entre ce stade et le précédent, il me semble pourtant bien probable d'après ce que nous avons vu chez le mouton, que la formation du thymus et de la glande thyroïde a lieu de la même manière chez l'homme. Je considère donc la portion supérieure du thymus comme entièrement homologue de cette même portion chez le mouton et l'on doit admettre qu'elle se forme également par épaississement de l'épithélium dorsal de la troisième fente branchiale.

Le corps que nous avons rencontré du côté dorsal de la glande thyroïde primitive et à moitié entouré par les boyaux cellulaires de celle-ci correspond évidemment, en ce qui concerne sa partie ventrale du moins, à l'ébauche latérale de la thyroïde. Les observations de His ne peuvent laisser de doute à cet égard. Quant à sa partie dorsale il me semble également très probable qu'elle est produite par la portion de la quatrième fente branchiale située en dehors du diverticule ventral. Nous avons vu que chez le mouton la quatrième fente branchiale donnait naissance à un corps tout à fait semblable et occupant absolument la même position (voir figure 23, Pl. XXVI).

Chez des embryons notablement plus avancés, c'est-à-dire de 26 et 28$^{mm}$, le thymus et la glande thyroïde présentent à peu de choses près la même disposition que chez le fœtus à terme. L'ébauche latérale de la thyroïde a été complète-

Digitized by Google

ment englobée par la portion primitive de la glande et fait partie intégrante de cet organe. L'organe dorsal se retrouve en arrière de la thyroïde sur les côtés du larynx et de l'œsophage. Sa structure est analogue à celle du thymus.

Ce dernier organe présente aussi les mêmes caractères que chez l'embryon de mouton de 23$^{mm}$; il est seulement placé passablement plus bas dans le cou et sa partie supérieure, arrondie et séparée du reste par un étranglement, arrive seulement au niveau de la partie latérale de la glande thyroïde contre laquelle elle est appliquée. La partie inférieure descend par contre plus bas dans la poitrine et se trouve derrière le cartilage du manubrium au-dessus de la cavité péricardiale.

La première apparition du thymus et de la glande thyroïde est tout à fait semblable chez l'homme et chez le mouton. D'un autre côté la disposition de ces organes est très sensiblement la même chez les embryons humains de 29$^{mm}$ et chez ceux du mouton à 28$^{mm}$, alors qu'ils sont complètement constitués et à peu près parvenus à leur état définitif. Il est ainsi extrêmement probable que les états intermédiaires que je n'ai pu observer chez l'homme correspondent à la disposition que nous avons rencontrée chez les embryons de mouton de 11,5$^{mm}$ et de 14,5$^{mm}$, et nous pouvons admettre que le développement du thymus et de la glande thyroïde de l'homme passe absolument par les mêmes phases que celui de ces organes chez le mouton.

La description que je viens de donner de la formation du thymus et de la thyroïde chez l'homme et le mouton se rapproche dans ses traits essentiels de celle qui a été fournie par Born (6). Elle en diffère seulement par ce qui a trait à l'origine de la portion supérieure du thymus et par la portion dorsale du dérivé de la quatrième poche branchiale.

Pour Born la portion supérieure du thymus provient des

Digitized by Google

restes de la partie externe ectodermale de la troisième fente branchiale (corps triangulaire de Born). Cette opinion est aussi celle de Fischelis (12). Je crois avoir montré que, chez le mouton du moins[1], cette portion se forme aux dépens d'un épaississement local et bien déterminé de l'épithélium de la portion moyenne de la fente.

Afin de mieux faire saisir l'apparition de cette partie, je donne ici quatre figures diagrammatiques représentant des coupes transversales idéales pratiquées au niveau de la troisième fente branchiale.

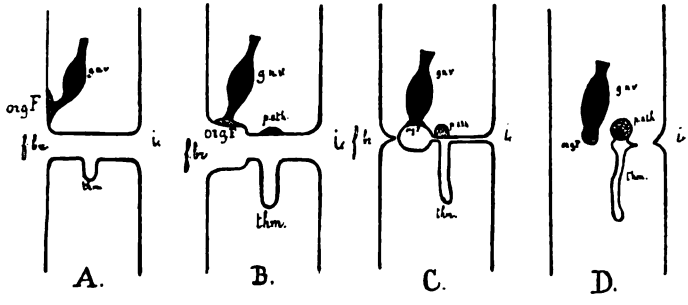


*Coupes schématiques au niveau de la troisième fente branchiale.* A : au moment de l'apparition du thymus. B : invagination de l'organe de Froriep. C : Séparation de cet organe de la surface. D : le thymus est entièrement libre. — *thm.* thymus. — *p. s. th.* partie supérieure du thymus. — *i.* pharynx. — *g. n. v.* ganglion du nerf vague. — *org. F.* organe de Froriep.

On voit que la partie supérieure du thymus ne fait corps avec la portion ventrale du thymus que lorsque la fente branchiale a entièrement disparu et que l'organe se trouve complètement isolé au milieu des tissus. Son apparition est représentée par la figure 22. La communication de la troisième fente branchiale avec le pharynx se voit sur cette figure même et, sur les coupes qui suivent de près celle dont une

[1] Les recherches de Born et de Fischelis se rapportent au porc.

Digitized by Google

portion a été dessinée, on voit la fente s'ouvrir dans l'enfoncement ectodermal de l'organe de Froriep. La partie supérieure du thymus est représentée par un épaississement de l'épithélium dorsal de la portion moyenne de la fente (*p. s. thm.*). L'état de ces parties à ce stade est exactement représenté par la figure schématique *C*. L'identité de cet épaississement dorsal avec le corps triangulaire et la partie supérieure du thymus tel que nous la rencontrons plus tard ne peut point être contestée. En effet, ses rapports avec la partie ventrale du thymus, avec le reste de la lumière de la troisième fente ainsi qu'avec la partie latérale du pharynx suffiraient à l'établir, si sa situation vis-à-vis du ganglion du nerf vague ne suffisait pas à lever tous les doutes à cet égard.

Il faut donc admettre que cette partie est bien un organe particulier et ne provient point de la portion ectodermale invaginée de la fente branchiale. Celle-ci se trouve, en effet, en dehors du ganglion du nerf vague, tandis que la portion supérieure du thymus est en dedans de ce ganglion, entre celui-ci et les arcs aortiques. Cette position particulière nous conduit tout naturellement à l'idée que nous avons dans cette partie du thymus l'homologue de cet organe chez le poulet et le lézard.

Quant à la portion épaissie du fond de la quatrième fente branchiale ni Born ni Fischelis n'en font mention. Leur a-t-elle échappé ou n'existe-t-elle pas chez le porc? Je ne saurais le dire, n'ayant pas eu d'embryons de porc à ma disposition pour vérifier leurs observations. Par contre c'est évidemment cette partie que Stieda (38) a décrite comme l'origine de la glande carotidienne chez le mouton. Il n'introduit du reste cette interprétation que sous toutes réserves; en effet, pas plus que moi il n'a vu cette ébauche devenir la glande carotidienne de l'adulte. Les données que nous possédons sur cet organe sont, du reste, beaucoup trop rudimentaires pour que l'on puisse émettre sur son développement

Digitized by Google

autre chose que des hypothèses. Un fait certain cependant c'est que cette portion épaissie dorsale de la quatrième fente branchiale (fig. 23 *ap. f.* 4) peut être envisagée comme homologue de la portion du thymus qui provient de cette même fente chez le poulet et le lézard.

On pourra voir aussi sur ces mêmes figures les relations du thymus avec l'organe des sens rudimentaire que Froriep (16) a décrit sur le ganglion du nerf vague et qui d'après cet auteur serait complètement indépendant de la fente branchiale. J'ai pu constater qu'il n'en était point ainsi, mais qu'il se trouvait au contraire en relation assez intime avec l'origine du thymus.

Cet organe rudimentaire est constitué par le simple contact du ganglion du vague avec l'épithélium externe épaissi en cet endroit (*org. F.*). Il est primitivement placé au-dessus de l'ouverture de la troisième fente branchiale, mais plus tard il est entraîné à l'intérieur avec toute la portion de l'épiderme qui entoure l'ouverture de la fente, *B*. Cette portion ainsi invaginée finit même par perdre sa communication avec l'épithélium externe, tandis qu'elle reste encore en relation avec la portion interne de la troisième fente, *C*. Enfin lorsque la fente branchiale disparaît la portion invaginée disparaît également ainsi que sa communication avec le thymus, *D*.

Ces rapports de l'organe de Froriep et du thymus sont intéressants à constater. Nous avons vu en effet que chez les sélaciens ou du moins chez les *Acanthias* les branches du pneumogastrique arrivaient en contact avec l'épithélium des fentes branchiales précisément à l'endroit où apparaissent les premiers rudiments du thymus. Je n'ai malheureusement pas pu poursuivre ailleurs l'étude de ces rapports. Cette étude fournirait probablement des résultats intéressants ; surtout chez le lézard où les rudiments du thymus sont très rapprochés du nerf vague. Ce voisinage immédiat du thymus à son

Digitized by Google

origine avec les ganglions du pneumo-gastrique est du reste très général chez les vertébrés. Il appartient à des études ultérieures de faire voir si ce rapprochement est simplement fortuit où s'il est dû à une cause plus directe qui serait d'un haut intérêt pour la morphologie générale.

Le développement du thymus chez les embryons humains a été étudié par His (22, 22 *bis*). Suivant ce savant embryologiste le thymus serait de nature exclusivement ectodermale et prendrait naissance aux dépens d'un enfoncement formé entre le cou et la tête et appelé par His sillon supra-cervical (*sulcus supra-cervicalis*). Ce sillon intéresse les troisièmes et quatrièmes arcs branchiaux et c'est leur revêtement épidermique qui donnerait naissance au thymus.

Cette description a été évidemment influencée par l'opinion de His que j'ai déjà mentionnée et suivant laquelle les fentes branchiales ne seraient jamais ouvertes et l'épithélium pharyngien n'arriverait pas en contact avec l'épiderme extérieur.

Nous avons vu qu'il n'en est pas réellement ainsi, mais que chez les mammifères, et en particulier chez les embryons humains, les fentes branchiales sont bien de véritables ouvertures. Leurs lèvres peuvent rester accolées, il n'y en a pas moins passage des deux épithéliums l'un à l'autre comme Fol l'a montré récemment (14) et comme il ressort de la description ci-dessus de l'embryon humain de 12$^{mm}$.

J'ai pu également me convaincre que chez l'homme comme chez le mouton le thymus provient bien positivement de l'épithélium de la fente branchiale et non pas de la portion externe enfoncée du sillon supra-cervical. Celui-ci présente des rapports plus directs avec l'organe de Froriep car il disparaît totalement dans la suite du développement.

Les figures schématiques que j'ai données ci-dessus (p. 83) peuvent donc se rapporter à l'homme aussi bien qu'au mou-

Digitized by Google

ton. Il en résulte que l'on ne peut discuter la question de savoir si le thymus est d'origine ectodermale ou entodermale, puisque les deux feuillets sont confondus au point où il prend naissance.

Sur tous les embryons de mouton que j'ai examinés la glande thyroïde était déjà séparée du pharynx. La première apparition de cet organe a été décrite par Born chez le porc et par His et Fol chez l'homme. Pour les deux premiers le rudiment de la glande apparaît à la surface de la langue. Fol par contre a vu chez un embryon humain de 5,6 mm la première ébauche de la glande thyroïde partir du fond de l'angle que forme le sillon qui occupe le plancher de la cavité buccale avec l'éminence qui lui succède et qui représente l'origine de la langue. M. le professeur Fol ayant bien voulu me communiquer les coupes de cet embryon, j'ai pu m'assurer de l'entière exactitude de cette description et je ne crois pouvoir mieux faire que de citer textuellement le passage suivant de son mémoire : « L'ébauche de la thyroïde se retrouve dans une position légèrement plus basse chez un embryon de 7,6mm, c'est-à-dire de 4 semaines révolues que j'ai étudié et dont je possède une série de 381 coupes, ayant chacune l'épaisseur de 0,015mm. Sur ces coupes je retrouve la vésicule (ébauche de la thyroïde), dont la position correspond exactement à celle de l'organe que His a décrit chez des embryons de 7 à 8mm. His croit voir une ligne qui s'étendrait dans la direction du dos de la langue et qui montrerait que le cæcum thyroïden dérive d'un enfoncement de la surface de cet organe. Born représente de la même manière le rudiment de cette glande chez le cochon. J'ai revu sur mon embryon la ligne dont parlent Born et His, mais elle m'a paru appartenir uniquement au mésoderme ; peut-être faut-il considérer cette ligne comme un reste de la soudure des deux moitiés de la langue dans sa région antérieure. En tout cas, je puis affirmer qu'elle se montre plus tard et n'a



Digitized by Google

rien de commun avec l'origine de l'organe visible seulement chez des embryons de moins de 6 mm et qui se trouve bien en avant du point où ces anatomistes la supposent. »

## Résumé du développement du thymus et de la glande thyroïde dans les différentes classes de vertébrés.

J'ai cherché à représenter par des figures schématiques la formation de la glande thyroïde et du thymus dans les différentes classes des vertébrés, afin d'obtenir un coup d'œil d'ensemble sur le développement de ces organes (Pl. XXVII, fig. A. B. C. D. E.).

Dans ce but j'ai figuré par un trait noir le pharynx avec les fentes ou poches branchiales et j'ai indiqué par des couleurs particulières les trois principaux organes qui en dérivent : *le thymus* (couleur bleue), *la glande thyroïde primitive* (couleur verte), et *les glandes thyroïdes accessoires* (couleur rouge).

Afin de faciliter l'établissement de ces figures, les poches branchiales sont représentées comme de simples diverticules du pharynx, terminés en culs-de-sac, alors qu'en réalité elles s'ouvrent à l'extérieur. C'est pour la même raison que les parties qui apparaissent du côté ventral du pharynx et des poches branchiales (thyroïdes accessoires, cæcum de la troisième fente branchiale des mammifères), sont tournées vers le bas des figures. Il n'y a d'exception que pour la glande thyroïde primitive qui est toujours placée au lieu même de son apparition, c'est-à-dire au niveau du second arc branchial et sur la ligne médiane.

Passons maintenant à l'examen de ces différentes figures.

Chez les *sélaciens* (fig. *A*) la thyroïde primitive prend naissance sur la ligne médiane et au niveau du second arc branchial sous forme d'un diverticule creux de la paroi ven-

Digitized by Google

trale du pharynx. Les thyroïdes accessoires ou corpuscules supra-péricardiaux apparaissent également sous forme de diverticules de la paroi ventrale du pharynx, mais ces organes sont pairs et apparaissent symétriquement des deux côtés de la ligne médiane en arrière des fentes branchiales, à la partie tout à fait postérieure du pharynx. Le thymus provient d'un épaississement de l'épithélium de la partie dorsale de la seconde, troisième, quatrième et cinquième fentes branchiales.

La figure *A* représente très probablement un état primitif ; il nous est en effet facile d'en déduire les suivantes par simple réduction.

Chez les *batraciens* (fig. *B*), nous retrouvons également la même disposition, si ce n'est que le thymus ne provient plus que de la seconde fente branchiale ; les autres portions de cet organe ont disparu. Quant aux rudiments de la thyroïde primitive et des thyroïdes accessoires, ils occupent la même position que chez les sélaciens.

Chez le *lézard* (fig. *C*) la thyroïde primitive apparaît toujours au même endroit. La thyroïde accessoire nous offre ceci de particulier qu'elle ne se développe que du côté gauche ; à droite elle est atrophiée. Le même fait se produit chez quelques sélaciens et en particulier chez l'*Acanthias*. Nous pouvons constater en outre que le point d'origine de la glande thyroïde accessoire se rapproche notablement de la dernière fente branchiale. Le thymus provient de la seconde, troisième et quatrième fentes branchiales, la partie de cet organe qui dérive de la troisième fente prend un développement passablement plus important que les autres.

Chez le *poulet* (fig. *D*) le thymus provient des troisièmes et quatrièmes fentes branchiales. La portion de cet organe qui naît de la troisième fente est bien plus considérable que l'autre ; elle reste cependant confinée du côté dorsal. La thyroïde primitive naît toujours au même endroit. La thyroïde

Digitized by Google

accessoire a la même origine que chez le lézard, seulement elle est également et symétriquement développée des deux côtés du cou.

Enfin, chez les *mammifères* (fig. *E*), les troisième et quatrième fentes branchiales présentent encore un épaississement dorsal de leur épithélium. La troisième offre en outre *du côté ventral* un long diverticule creux dont la lumière est en communication avec celle du pharynx par l'intermédiaire de la fente elle-même. Ce diverticule creux appartient au thymus dont il formera la plus grande partie. L'ébauche de la thyroïde primitive est toujours dans la même situation au niveau du second arc branchial sur la ligne médiane. Quant aux thyroïdes accessoires elles apparaissent maintenant au niveau de la quatrième fente et à peu près au point où celle-ci débouche dans le pharynx.

Le développement ultérieur du thymus et de la glande thyroïde est bien différent dans les diverses classes des vertébrés. Les modifications que subissent ces organes sont en général bien plus considérables chez les sauropsides et les mammifères où les fentes branchiales disparaissent de très bonne heure. Elles sont moindres, par contre, chez les poissons où la respiration branchiale persiste la vie durant et chez les batraciens où l'organisme est déjà parvenu à un certain degré de fixité quand les branchies disparaissent.

a. *Thymus*. D'après Maurer (28) le thymus des poissons osseux ne se séparerait jamais complètement des fentes branchiales et les différentes parties qui le composent à l'origine se réunissent en une masse commune qui reste placée à la partie supérieure de la chambre branchiale, en communication plus ou moins directe avec les branchies.

Chez les sélaciens le thymus se sépare tout à fait de l'épithélium des fentes branchiales, il se divise en plusieurs lobes qui persistent entre la musculature dorsale et le sac branchial non loin de la veine jugulaire (voir fig. 4, Pl. XXIII).

Digitized by Google

Chez les batraciens également le thymus conserve à peu près les rapports qu'il avait à son origine. On le retrouve chez la jeune grenouille au-dessus du sac branchial, dans les environs du nerf vague et dessous les muscles de la mâchoire inférieure.

Les figures 1, 2 et 3 de la planche XXVII représentent la disposition définitive du thymus et des thyroïdes chez le lézard, le poulet et le mouton. Cette dernière figure peut aussi bien s'appliquer à l'homme.

Chez le lézard les différentes portions constituant le thymus se sont réunies en un corps unique, d'apparence plus ou moins bilobée placé un peu en arrière du pharynx tout contre la veine jugulaire. Chez le poulet il constitue un corps allongé s'étendant le long de la veine jugulaire, présentant de place en place des étranglements et se terminant près de la naissance des carotides par une partie plus ou moins globuleuse, qui correspond évidemment au dérivé de la quatrième fente branchiale. Ces deux portions bien que réunies par de nombreuses fibres conjonctives et enveloppées d'une sorte de gaine commune à réseau lâche, sont cependant séparées par une cloison de tissu cellulaire, analogue à celles qui séparent les lobules de l'organe. Il en est de même du reste, pour les lobes du thymus du lézard.

Chez le mouton le thymus se trouve du côté ventral de l'œsophage et de la trachée et présente à peu près la même disposition que chez l'homme. Il remonte seulement beaucoup plus haut dans le cou et se termine par la partie renflée qui est formée par la portion épaissie de l'épithélium dorsal de la troisième fente. Toute la portion thoracique provient uniquement du cæcum ventral de la troisième fente. En effet la portion dorsale épaissie de la quatrième fente ne se réunit pas au thymus, mais reste dans le voisinage de la glande thyroïde un peu en dessous et en arrière de celle-ci. Dans la figure 3 elle a été placée un peu trop bas (*thm.*IV) afin qu'elle ne soit pas cachée par la glande thyroïde.

Digitized by Google

Les dispositions différentes qui s'écartent plus ou moins des figures 1, 2 et 3 et qui ont été décrites chez d'autres espèces peuvent facilement être ramenées à ces schémas. C'est en particulier le cas pour les fringillides, chez lesquels Ecker a trouvé le thymus constitué par une chaîne de corpuscules isolés échelonnés tout le long du cou en avant de la veine jugulaire jusqu'à l'angle de la mâchoire inférieure. On doit admettre qu'ici la séparation de la portion qui remonte le long de la veine, séparation que nous trouvons déjà indiquée chez le poulet, s'est accomplie entièrement. Les corpuscules indépendants ainsi formés se sont ensuite plus ou moins écartés les uns des autres.

b. *Thyroïde primitive.* La thyroïde primitive ne s'éloigne jamais beaucoup du lieu de son origine ; ordinairement elle descend un peu le long du cou pour venir se placer en avant de la trachée. Cependant chez les batraciens et les oiseaux elle présente une différenciation plus accentuée. Je veux parler de sa division en deux portions symétriques.

Dans ce cas les deux parties descendent plus bas que ne le fait la glande lorsqu'elle ne se divise pas, et viennent se placer soit immédiatement en arrière de l'os hyoïde (batraciens), soit près de la naissance des carotides (oiseaux). Chez les mammifères elle présente une autre complication par sa réunion avec les thyroïdes accessoires, mais sa position n'en est pas affectée et nous la retrouvons en avant de la trachée à la partie moyenne du cou.

C'est chez les poissons et en particulier chez les sélaciens qu'elle a le mieux conservé sa situation primitive. On la rencontre en effet immédiatement à la bifurcation du tronc branchial artériel auquel elle est plus ou moins rattachée par des fibres conjonctives. Chez les poissons osseux, d'après Maurer, elle se compose de lobules séparés entourant l'artère branchiale de sa sortie du bulbe artériel à sa terminaison.

c. *Thyroïdes accessoires.* Les thyroïdes accessoires ou cor-

Digitized by Google

puscules supra-péricardiaux des sélaciens, découverts par VAN BEMMELEN (5), restent toute la vie entre la paroi dorsale du péricarde et la face ventrale du pharynx. Chez les batraciens elles se rapprochent de la thyroïde primitive et LEYDIG (27) les a rencontrées dans le voisinage de l'os hyoïde. Chez le lézard la glande accessoire unique se place à côté de la trachée tout contre la crosse gauche de l'aorte (voir Pl. XXV, fig. 15 et Pl. XXVII, fig. 1). Chez les oiseaux on les trouve dans le voisinage des thyroïdes primitives. Enfin chez les mammifères elles se réunissent à la glande primitive et se fusionnent complètement avec ses parties latérales dont elles forment le centre.

## CONCLUSIONS

Nous allons maintenant revenir avec plus de détails sur chacun des trois organes dont nous venons d'esquisser à grands traits le développement : la *glande thyroïde primitive*, les *glandes thyroïdes accessoires* et le *thymus*.

### 1. Glande thyroïde primitive.

Chez tous les vertébrés la glande thyroïde primitive apparaît sur la face ventrale du pharynx au niveau du second arc branchial et immédiatement en avant du point où se formera la langue.

Comme le lieu de son origine, son développement présente une constance remarquable dans la série des vertébrés et les divergences que l'on y peut constater sont toutes de fort peu de valeur.

Tandis que par exemple, chez les sauropsides et les mammifères la glande débute par un plissement ou une évagination de la paroi pharyngienne et présente à l'origine une lu-

Digitized by Google

mière plus ou moins prononcée, chez les ichtyopsides la première ébauche de la thyroïde est solide, dirigée en arrière et présente plutôt l'aspect d'un bourgeon épithélial que d'un diverticule. La formation de ce bourgeon débute toujours cependant par un plissement et, lorsque comme chez *Rana* et *Bufo*, l'ébauche de la thyroïde est placée à l'extrémité d'une gouttière creusée dans le plancher de la cavité buccale, la lumière de la gouttière y pénètre toujours quelque peu. Nous pouvons donc considérer l'ensemble du rudiment comme un sac plus ou moins allongé dont les parois sont étroitement accolées l'une contre l'autre. Il en est aussi de même chez les élasmobranches et la figure que donne Balfour (3) empruntée à un embryon de *Pristiurus* ainsi que les descriptions de Dohrn sont là pour confirmer cette manière de voir.

Quant à la division en deux parties que l'on observe dans certains groupes et non dans d'autres très voisins elle est de peu d'importance. En effet, partout où la thyroïde reste unique elle présente sur la ligne médiane un étranglement plus ou moins prononcé. Dans certains cas tératologiques même la séparation est complètement effectuée. J'ai relaté plus haut un cas de ce genre que j'ai observé chez un mâle de *Lacerta muralis*.

Deux théories sont en présence au sujet de la valeur morphologique de la glande thyroïde. L'une, la plus ancienne en date, a pour auteur W. Müller et compte parmi ses partisans le plus grand nombre des naturalistes.

D'après cette théorie « la thyroïde est une gouttière hypobranchiale transformée dont le prototype se trouve dans l'endostyle des tuniciers et la gouttière hypobranchiale de l'*Amphioxus ;* la glande thyroïde de l'Ammocète constitue une forme de passage vers la thyroïde des poissons et des autres vertébrés[1]. » Cette théorie suppose naturellement que les

[1] Dohrn. Studien zur Urgeschichte des Wirbelthierkörpers. Nr. VIII. *Mittheilungen aus der zoologischen Station zu Neapel.* Vol. VI, page 49.

Digitized by Google

vertébrés sont issus d'une souche commune avec les tuniciers et l'amphioxus ou descendent de ceux-ci.

L'autre théorie a été émise par Dohrn (8). On sait que l'éminent directeur de la station zoologique de Naples considère l'amphioxus et les tuniciers comme des vertébrés dégénérés. Or la glande thyroïde lui fournit un de ses principaux arguments à l'appui de cette thèse. Partant de l'idée que l'arc hyoïde est formé par la réunion de deux arcs branchiaux originairement distincts il voit dans la glande thyroïde les restes de la fente branchiale qui existait autrefois entre ces deux arcs. La gouttière hypobranchiale et l'endostyle des tuniciers ne seraient dès lors que le produit d'adaptations secondaires à un genre de vie spécial.

La plus grande difficulté que présente l'adoption de cette théorie réside dans l'évolution singulière que subit la glande thyroïde des pétromyzontes. Chez l'ammocète, en effet, la glande thyroïde constitue bien une glande fonctionnelle sécrétant une mucosité abondante et la déversant dans le pharynx par un orifice excréteur. Comme Fol, Dohrn et d'autres l'ont montré, elle est alors tout à fait comparable à l'endostyle des tuniciers. D'un autre côté son développement et sa situation montrent qu'elle est bien homologue de la glande thyroïde des autres vertébrés. Chez le pétromyzonte l'ouverture pharyngienne a disparu et l'organe s'est transformé en un corps compact formé de nombreux follicules distincts; bref, il présente une structure absolument analogue à celle de la thyroïde des sélaciens.

Mais cette difficulté disparaît si l'on admet une autre théorie due également à Dorhn et suivant laquelle il y a eu interpolation du stade ammocète dans le développement du pétromyzonte. Les tuniciers seraient alors dérivés de formes semblables aux ammocètes parvenues à la maturité sexuelle.

Nous sommes en plein, on le voit, dans le domaine des hypothèses. Les connaissances et l'expérience me manquent

Digitized by Google

malheureusement pour prendre position dans le débat. Du reste, dans l'état actuel de la science il paraît bien difficile d'admettre sans conteste l'une ou l'autre des hypothèses que j'ai signalées plus haut.

Je dois constater néanmoins que le nombre des partisans de la théorie de Dohrn relative à la filiation des tuniciers augmente de jour en jour. Or ces théories une fois admises il paraît difficile d'expliquer les rapports morphologiques de la glande thyroïde autrement que de la façon exposée ci-dessus.

Nous allons voir du reste que pour les corpuscules supra-péricardiaux et pour les thyroïdes accessoires il y a de grandes probabilités pour que l'on doive les considérer comme des restes de fentes branchiales disparues. Or comme le fait fort à propos remarquer Dohrn, il y a identité presque complète entre la structure des corpuscules supra-péricardiaux et celle de la glande thyroïde et ce fait viendrait encore appuyer l'hypothèse que la glande thyroïde provient également des restes d'une fente branchiale.

### 2. Glandes thyroïdes accessoires.

La réunion des organes dérivés du pharynx en arrière des fentes branchiales avec la glande thyroïde primitive chez les mammifères, aussi bien que leur constitution histologique nous autorise certainement à les rapprocher de ce dernier organe. C'est pour cela que jusqu'à présent et sans autres explications je les ai désignés sous le nom de thyroïdes accessoires. Il nous reste à voir ce qui justifie cette dénomination et à traiter aussi de leur homologie également provisoirement admise jusqu'ici avec les corpuscules supra-péricardiaux que van Bemmelen (5) a décrits chez les élasmobranches et que j'ai retrouvés chez les batraciens.

Nous avons vu plus haut que, malgré les incertitudes auxquelles il laisse encore une grande place, c'est Remak (33)

Digitized by Google

qui a le premier attiré l'attention sur les vésicules épithéliales provenant de la quatrième poche branchiale chez le poulet. Il assigna à ces organes le nom de : thyroïdes accessoires (Nebenschilddrüsen). Depuis lors presque tous les auteurs qui ont abordé ce sujet firent mention de ces glandes en les désignant sous le même nom, mais en exprimant quelques réserves au sujet de leur signification.

Götte, Seessel, Kölliker parlent des thyroïdes accessoires du poulet en se basant autant sur les données de Remak que sur leurs propres observations.

La bibliographie ne fournit aucun renseignement sur des organes de même nature chez les reptiles,

Quant aux mammifères plusieurs auteurs y ont décrit des glandes thyroïdes accessoires, en particulier Wölfler (42); mais ils paraissent plutôt avoir eu en vue des lobules détachés de la glande primitive que de véritables organes accessoires indépendants. Stieda et Born à qui l'on doit la découverte des ébauches latérales de la thyroïde ne pensèrent pas à les comparer aux glandes accessoires du poulet ; pas plus, du reste que Fischelis qui pourtant a fait quelques observations, assez incomplètes il est vrai, sur le poulet.

L'homologie des ébauches latérales de la thyroïde des mammifères et des glandes thyroïdes accessoires du poulet et du lézard ne saurait être douteuse pour un observateur qui aura examiné des coupes bien réussies d'embryons de ces animaux au moment de l'apparition de ces organes.

Le point précis où ils apparaissent, leurs rapports avec les organes avoisinants, de même que leur structure anatomique et histologique sont identiques dans les trois cas, et si je n'avais voulu éviter d'augmenter encore le nombre des figures qui accompagnent ce travail, j'aurais pu représenter des coupes d'embryons de poulet et de mouton qui sont de tous points semblables à la coupe d'embryon de lézard, représentée figure 13, Planche XXV; avec cette différence pourtant,

Digitized by Google

que l'ébauche de la thyroïde accessoire se trouverait des deux côtés au lieu d'être développée seulement à gauche. La comparaison de cette figure avec les dessins de STIEDA (38) vient encore à l'appui de mon opinion.

Reste cependant la question de savoir si nous avons bien réellement affaire ici à des thyroïdes accessoires. La réponse ne saurait être douteuse. La structure de ces organes chez l'adulte est en effet à peu près la même que celle de la thyroïde primitive. En outre, leur réunion à la glande thyroïde primitive chez les mammifères et leur fusion complète avec cet organe jette un grand jour sur leur véritable signification et vient ratifier d'une manière décisive l'opinion de REMAK : ce sont bien des thyroïdes accessoires.

Quoique ne faisant plus de doute pour moi, l'homologie des thyroïdes accessoires des vertébrés supérieurs et de celles des batraciens et des corpuscules supra-péricardiaux des élasmobranches ne me paraît pas présenter encore un degré de certitude aussi bien établi.

Chez les sélaciens il s'agit comme on sait d'organes formés par deux diverticules de la paroi ventrale du pharynx placés de chaque côté du larynx qui se scindent ensuite en follicules ; ceux-ci restent enfouis dans le tissu conjonctif qui sépare la paroi du pharynx de celle du péricarde.

Chez *Acanthias* et quelques autres squales un seul de ces organes se développe, celui de gauche, comme c'est le cas pour la thyroïde accessoire du lézard.

D'après VAN BEMMELEN les corpuscules supra-péricardiaux subissent après leur séparation du pharynx une métamorphose qui n'est pas sans grande analogie avec celle de la glande thyroïde. Ils s'allongent d'abord en boyaux plus ou moins longs qui se scindent ensuite en follicules séparés.

Après avoir eu connaissance du mémoire de VAN BEMMELEN et vérifié ses données relatives à l'*Acanthias*, j'eus l'idée de rechercher si l'on ne pourrait point trouver quelque chose

Digitized by Google

de pareil chez les batraciens. Comme je l'espérais je constatai bientôt chez ces animaux la présence d'organes de tous points semblables prenant naissance sur les côtés du larynx et logés comme chez les élasmobranches entre le pharynx et le péricarde. J'ai décrit plus haut ces organes et leur origine (Voir chapitre sur les amphibiens page 27 et Pl. XXIV fig. 8 et 8 *a*) et j'ai expliqué comment et pourquoi l'on devait voir en eux les glandes thyroïdes accessoires que Leydig (27) a décrites chez la grenouille et le crapaud.

Il était alors assez naturel de supposer que nous trouvions ici l'homologue des thyroïdes accessoires des vertébrés supérieurs. On peut citer à l'appui de cette hypothèse le mode de formation et le lieu d'origine de ces organes. Ils apparaissent en effet immédiatement à côté de l'ouverture du larynx sur la portion post-branchiale du pharynx. Cette portion relativement assez longue chez les ichtyopsides est bien réduite chez les sauropsides et encore plus chez les mammifères. Il s'en suit que les ébauches des thyroïdes accessoires se rapprocheront de plus en plus des dernières fentes branchiales, avec lesquelles nous les trouvons en relation étroite chez des embryons de mouton et de l'homme.

En outre chez *Acanthias* et quelques autres squales un seul corpuscule supra-péricardial se développe. Or il en est absolument de même de la thyroïde accessoire du lézard. L'atrophie unilatérale d'un organe primitivement pair est un fait assez rare dans l'embryologie générale pour acquérir une certaine valeur morphologique et nous pouvons peut-être y voir un argument de plus en faveur de notre hypothèse.

Enfin une autre considération qui parle en faveur de cette thèse c'est la grande conformité dans la structure définitive de ces organes chez les sélaciens, les batraciens, les sauropsides et les mammifères.

C'est pour cela que sur la planche XXVII (figures schématiques) j'ai désigné les corpuscules supra-péricardiaux et les

Digitized by Google

glandes thyroïdes accessoires par une seule et même couleur. Des poissons aux mammifères, où ils se réunissent et se fusionnent entre eux, nous voyons ainsi deux organes analogues séparés primitivement par toute la longueur de l'intestin respiratoire (glande thyroïde primitive et accessoire) se rapprocher petit à petit à mesure que les fentes branchiales diminuent de nombre et d'importance au point de vue physiologique et anatomique.

Comment devons-nous envisager les thyroïdes accessoires au point de vue de la morphologie générale ?

Van Bemmelen qui a découvert les corpuscules supra-péricardiaux des sélaciens pense que l'on doit les considérer comme des fentes branchiales rudimentaires. Il n'introduisit cependant cette opinion qu'avec la plus grande réserve. Voici comment il s'exprime à ce sujet : « Aus der Stelle wo, und der Weise wie sie sich bilden, schliesse ich, dass die Supraperikardialkörper Reste eines siebenten Kiemenspaltenpaares sind, welches das Ektoderm nicht mehr erreicht und also seine ursprüngliche Function verloren hat.

« Die wahren Kiemenspalten bilden sich ja auch in der Weise dass das Darmepithel sich taschenförmig ausstülpt und gegen das Ectoderm vorwächst. Zwar enstehen diese Ausstülpungen in einem früherem Stadium als die Suprapericardialkörper und nicht wie diese in ventraler sondern in seitlicher Richtung, aber diese Verspätung und Richtungsabweichung lassen sich vielleicht als Folgen des rüdimentären Zustandes des betreffenden Körper deuten.

« Gegen diese Deutung spricht allerdings die gänzliche Rückbildung der hinteren Kiemenspalte bei *Chimæra* welche verschwindet, ohne so weit ich dies verfolgen konnte, Spuren zu hinterlassen, ausgenommen den rudimentären hinteren Knorpelbogen, und zwar während *hinter* diesen Bogen deutliche Supraperikardialkörper vorkommen.

« Dagegen wage ich nicht als Belegsgrund für meine Deu-

Digitized by Google

tung das Fehlen jeder Spur dieser Körper beim erwachsenen *Heptanchus* anzuführen, weil ja auch für andere, pentabranchiale Selachier ihre Anwesenheit im erwachsenen Zustande nicht sicher gestellt ist.

« Wichtig aber scheint es mir, dass ähnliche drüsenartige Körper bei Säugethieren als Derivate von in Rückbildung begriffenen Kiemenspalten erkannt sind. Born hat bei Schweinsembryonen gefunden, dass hinter dem dritten Kiemenspaltenpaar sich jederseits eine hohle Ausstülpung des Rachenhöhlenepithels abschnürt, welche bald mit der unpaaren Schilddrüse zu einem Ganzen verwächst und dabei sich histologisch umbildet, so dass sie nicht mehr von dem mittleren Theile der Schilddrüse zu unterscheiden ist. Die Epitheltaschen deutet er als viertes Kiemenspaltenpaar, besonders weil er in einem Falle einen Zusammenhang ihres Unterendes mit einem eingewucherten Zellenstrang des Ectoderms auffand. Eine solche Verwachsung mit der medianen Thyreoïdea ist zwar bei Selachiern nicht einmal angedeutet ; auch hier sind die Suprapericardialkörper nicht als viertes, sondern als siebentes Spaltenpaar zu deuten aber in ihrem histologischen Bau stimmen sie mit der Thyreoïdea überein, welche bei ihnen nur aus einer unpaaren, medianen Bildung besteht. »

Je n'ai fait cette longue citation que pour montrer quels sont les points faibles et les arguments qui viennent à l'appui de la théorie de van Bemmelen. Malgré ces difficultés qu'il indique lui-même, je ne crois pas qu'il y ait aucune impossibilité à admettre son hypothèse.

Nous avons vu en effet, que l'ébauche latérale de la thyroïde n'était pas comme le dit Born un reste de la quatrième fente branchiale, mais bien un organe indépendant et provenant directement du pharynx. Et, puisque nous avons admis l'homologie de cet organe avec les corpuscules supra-péricardiaux, il faut admettre qu'il provient de la même fente branchiale, c'est-à-dire de la septième et qu'il ne s'est trouvé

Digitized by Google

en rapport avec la quatrième fente qu'après la disparition des fentes intermédiaires.

Ceci posé nous avons à nous demander s'il convient réellement d'assigner le septième rang à la fente branchiale qui a donné naissance aux thyroïdes accessoires.

Van Bemmelen a déjà répondu affirmativement à cette question. En effet chez la chimère où il n'y a que cinq fentes branchiales ouvertes et où la sixième disparaît sans laisser de trace, les corpuscules supra-péricardiaux se trouvent immédiatement en arrière du rudiment du sixième arc branchial.

L'absence de ces corpuscules chez *Heptanchus* qui possède sept fentes branchiales vient encore appuyer cette manière de voir.

On pourrait peut-être citer encore à l'appui de cette opinion l'atrophie unilatérale de la thyroïde accessoire chez les sélaciens et le lézard, rapprochée de l'atrophie également unilatérale de la dernière poche branchiale chez certains myxinoïdes : le *Bdellostoma heterotrema* par exemple.

Chez ces poissons il existe sept sacs branchiaux à gauche et seulement six à droite. C'est également toujours la thyroïde accessoire de droite qui fait défaut lorsqu'il n'y en a qu'une de développée.

L'idée qu'un certain nombre de fentes branchiales ont disparu n'a rien de paradoxal. On sait en effet, que bon nombre d'embryologistes modernes admettent que les formes actuelles à quatre ou cinq fentes branchiales descendent d'ancêtres présentant un nombre de fentes plus considérable.

Il est par contre un peu plus difficile d'expliquer pourquoi la septième fente seule aurait subsisté tandis que les sixième et cinquième auraient disparu sans laisser de traces.

Il faut admettre que c'est précisément à sa transformation en thyroïde accessoire que la septième fente a dû de se con-

Digitized by Google

server. Ceci suppose naturellement l'existence de formes présentant six fentes branchiales fonctionnelles et une paire de corpuscules supra-péricardiaux. Le genre *Hexanchus* présente six fentes branchiales. Malheureusement nous ne connaissons aucune donnée sur ses corpuscules supra-péricardiaux ; VAN BEMMELEN ne cite point l'*Hexanchus* parmi les poissons qu'il a étudiés.

Les sixième et cinquième fentes branchiales finirent aussi par s'atrophier mais sans subir de changement de fonction. Elles disparurent alors complètement sans laisser de traces. La portion du pharynx qui les portait se raccourcit de plus en plus et les restes modifiés de la septième fente branchiale se trouvèrent alors rapprochés de la dernière fente branchiale, c'est-à-dire de la quatrième chez les sauropsides et les mammifères.

Tout ceci n'est, il est vrai, qu'une hypothèse et l'on ne doit l'admettre qu'à titre provisoire jusqu'à ce que de nouvelles observations, en particulier chez l'*Hexanchus* soient venues la confirmer d'une manière positive.

### 3. Thymus.

L'origine du thymus est entièrement différente de celle de la glande thyroïde et des thyroïdes accessoires. En effet tandis que ces organes apparaissent sur la paroi du pharynx lui-même, du côté ventral et sous forme de diverticules creux, les rudiments du thymus se trouvent, non plus sur le pharynx mais sur les fentes branchiales, du côté dorsal et débutent toujours par un épaississement solide de l'épithélium.

Le thymus des mammifères fait seul exception à cette règle. On sait en effet que la presque totalité de cet organe provient d'un cæcum ventral de la troisième poche branchiale, tandis que les portions dorsales solides jouent un rôle



Digitized by Google

très effacé. Dans aucune autre classe de vertébrés on ne trouve quelque chose que l'on puisse rapprocher de ce cæcum ventral. Nous aurons donc à examiner jusqu'à quel point on doit considérer le thymus des mammifères comme l'homologue de celui des autres vertébrés. Mais avant d'aborder cette question il est bon de considérer la façon dont le thymus se développe en général et les modifications plus ou moins considérables qu'il présente dans les différents groupes.

Remarquons d'abord que la première fente branchiale (évent, spiracle) ne contribue jamais à la formation du thymus. Chez les sélaciens et les poissons osseux il provient des quatre fentes branchiales véritables antérieures; chez le lézard de la seconde, la troisième et la quatrième. Chez le poulet et les mammifères les bourgeons dorsaux sont limités aux troisièmes et quatrièmes fentes.

Déjà chez le lézard on peut remarquer que l'ébauche qui provient de la troisième fente est notablement plus considérable que les autres. Cette prédominance est encore plus accusée chez le poulet. Chez les mammifères la portion dérivée de la troisième fente est également un peu plus considérable que celle qui provient de la quatrième.

Le thymus des batraciens s'écarte un peu de celui des autres vertébrés. Il provient uniquement de la seconde fente branchiale. Götte (19) qui ne possédait pas alors les renseignements que nous avons sur l'origine du thymus des poissons et des reptiles avait déjà reconnu le caractère particulier de cet organe chez le *Bombinator* et s'appuyant sur son origine aux dépens d'une fente branchiale il lui contestait la signification d'un thymus. Ce nom doit être certainement conservé à l'organe en question, en considération précisément de son origine aux dépens d'une fente branchiale ainsi que de sa structure à l'état définitif.

On sait du reste que par plusieurs autres caractères ana-

Digitized by Google

tomiques et embryologiques les amphibiens forment une branche divergente du tronc des vertébrés. Nous ne devons donc pas nous étonner si la disposition du thymus est particulière dans ce groupe. On pourrait peut-être en trouver l'explication dans les conditions particulières où s'effectuent la respiration et la métamorphose des larves d'anoures. Il faut en outre remarquer que chez les larves jeunes l'épithélium qui tapisse la paroi dorsale des cavités branchiales est très fortement épaissi. Il n'est pas impossible que cet épithélium joue dans la respiration un rôle analogue à celui que MAURER attribue au thymus des poissons osseux. On comprendrait alors qu'il n'y eut que la portion dérivée de la seconde fente branchiale toujours rudimentaire qui se détache et constitue un thymus semblable à celui des sélaciens dont la fonction est probablement très différente.

Nous avons vu que chez les mammifères la plus grande partie du thymus prend naissance par un processus absolument différent. Nous pouvons toutefois retrouver chez eux quelque chose d'homologue aux ébauches du thymus du poulet, dans la partie que j'ai désignée sous le nom de partie supérieure du thymus et dans l'organe qui provient du fond de la quatrième poche branchiale et qui reste dans le voisinage de la glande thyroïde.

L'homologie de ces parties avec le thymus du poulet me paraît évidente. Leur origine aux dépens de l'épithélium dorsal des fentes branchiales, leurs rapports avec les arcs aortiques et le nerf vague en font foi. Il en est de même de leur nature histologique qui correspond bien à celle du thymus.

Quel rôle jouent ces deux parties vis-à-vis de la portion de l'organe, incomparablement plus volumineuse, qui se forme aux dépens du cæcum ventral de la troisième poche branchiale? Mes observations ne me permettent pas de répondre d'une manière absolument complète à cette question.

Digitized by Google

Je puis néanmoins affirmer que la portion qui provient de la quatrième fente ne se réunit jamais à celle qui provient de la troisième, que celle-ci reste toujours fort petite et qu'elle est plus ou moins séparée de la portion ventrale de l'organe.

J'ai dit déjà dans les chapitres précédents que la portion du thymus qui tire son origine de la quatrième fente branchiale ne se fusionnait pas complètement avec le reste du thymus mais qu'elle s'y accolait étroitement et formait un lobe plus ou moins distinct. Cette disposition est encore beaucoup plus nettement accusée chez les mammifères. Ici en effet cette portion qui au point de vue morphologique appartient au thymus est comparativement très petite et comme elle reste assez longtemps en communication avec la thyroïde accessoire dont le développement est par contre assez rapide, elle est entraînée par cette dernière. Il en résulte que sur les embryons avancés on la rencontre, non pas comme on pourrait s'y attendre, plus ou moins réunie au thymus, mais à la face postérieure et inférieure de la glande thyroïde. Il n'est pas impossible que quelques observateurs ignorant sa véritable signification l'aient prise pour une glande thyroïde accessoire.

Quoique je n'aie réuni que peu d'observations sur des animaux adultes, je crois cependant, par analogie avec ce qui a lieu chez d'autres animaux où le thymus se forme exclusivement par épaississement de l'épithélium dorsal des fentes branchiales, que chez les mammifères les parties qui prennent naissance de cette manière persistent beaucoup plus longtemps que la portion ventrale.

On doit dès lors se demander si l'on n'aurait pas affaire ici à ces organes de nature plus ou moins énigmatique que plusieurs auteurs ont observés dans le cou de différents mammifères. Remak (33) décrit chez le chat un petit organe rond d'aspect particulier placé à l'extrémité supérieure du thymus et qui pourrait bien correspondre à la partie épaissie de l'épi-

Digitized by Google

thélium dorsal de la troisième fente branchiale. Le même auteur a vu également chez le chat des vésicules ciliées qui sont en rapport avec le thymus.

Chez le lapin, KÖLLIKER (25) décrit certains organes que l'on doit évidemment envisager comme les ébauches latérales de la glande thyroïde.

« Chez deux embryons du quinzième jour, j'ai rencontré entre la trachée et l'œsophage, à la partie médiane de la glande thyroïde, un organe pair semblable au thymus. Sur quelques coupes, cet organe présentait une cavité très nette, mais sans cellules cylindriques aussi belles que celles du thymus vrai. Les dimensions de ces thymus accessoires étaient : dans un cas de 0,148$^{mm}$ et dans un autre 0,16$^{mm}$ et 0,21$^{mm}$ de profondeur, tandis que les deux thymus vrais mesuraient chez le même embryon 0,11$^{mm}$ et 0,21$^{mm}$. »

La présence d'une lumière à l'intérieur de ces organes, leur structure et leur situation montrent bien qu'il s'agit ici non d'un thymus accessoire mais de thyroïdes accessoires, c'est-à-dire des ébauches latérales de la glande thyroïde.

KÖLLIKER décrit encore d'autres organes en rapport plus ou moins étroit avec la glande thyroïde. J'ai moi-même observé chez un embryon très avancé de rat, sur les côtés de cette glande et comme incrusté à sa surface un petit organe d'aspect lymphatique, se colorant au carmin-borax plus vivement que les tissus avoisinants et que je crois devoir rapprocher du dérivé de la quatrième fente branchiale.

Mais le plus connu de tous ces organes du cou est sans contredit la *glande carotidienne* ou *glande de Luschka*. Cependant les données que nous possédons relativement à cet organe sont encore bien rudimentaires. Il s'ensuit que je ne peux émettre sur sa nature et ses rapports avec le thymus que des hypothèses, que des observations nouvelles pourront seules vérifier.

C'est à LUSCHKA (43) que nous devons la découverte de la

Digitized by Google

glande carotidienne, ainsi que la plupart des renseignements que nous possédons sur cet organe. Outre les mammifères, les reptiles offriraient, suivant quelques auteurs, dans le voisinage des carotides une glande à laquelle on a donné le même nom. J'ai déjà dit plus haut de quelle manière j'envisageais cet organe, en émettant l'idée que l'on pourrait bien avoir affaire ici à la portion du thymus provenant de la quatrième fente branchiale, qui ne se réunirait pas au reste de l'organe.

Quant à la glande carotidienne des mammifères, je ne pense pas qu'elle ait la même origine. D'après ce que j'ai pu constater, chez le mouton aussi bien que chez l'homme, la partie supérieure du thymus, partie qui comme on sait provient d'un épaississement dorsal de l'épithélium de la troisième fente branchiale, cette partie n'est réunie au reste de l'organe que par une portion étranglée assez étroite. Chez le mouton en particulier elle se trouve dans le voisinage immédiat de la carotide et à peu près au niveau de la bifurcation de ce vaisseau.

Sa structure histologique bien que se rapprochant beaucoup de celle du reste du thymus en diffère cependant en ce que les lobules qui la composent sont plus espacés les uns des autres, et en ce qu'elle contient une assez notable quantité de globules sanguins. Ces caractères lui sont du reste communs avec la portion dérivée de la quatrième fente ; cette dernière contient cependant une moins grande quantité de globules.

Stieda (38) qui a fort bien vu et décrit cette portion épaissie de l'épithélium de la quatrième fente a émis la supposition que c'était elle qui donnait naissance à la glande carotidienne. En tenant compte surtout de la situation de la partie supérieure du thymus, il me semble plus probable que c'est elle que l'on doit rapprocher de la glande de Luschka. Il faut alors supposer que l'étranglement que j'ai déjà men-

Digitized by Google

tionné se prononçant de plus en plus amène enfin la séparation complète de cette partie supérieure du reste de l'organe.

Quoique je n'aie pas observé directement cette séparation, elle me paraît assez probable et doit s'effectuer à une époque relativement très tardive du développement, puisque chez un embryon de mouton de 28$^{mm}$ les deux portions sont encore réunies par un pédoncule très mince.

Quelle que soit la valeur de cette hypothèse, une chose demeure absolument certaine, c'est que : *le thymus des mammifères* (la portion supérieure mise à part) *n'est pas homologue au thymus des autres vertébrés.* L'homologue du thymus des poissons, des anoures, du lézard et du poulet doit être cherché dans tous ces organes encore insuffisamment connus dont nous venons de parler, j'espère avoir plus tard l'occasion de revenir encore sur ce sujet et de reprendre en les étendant les observations de Remak et de Kölliker.

A quelle cause devons-nous attribuer le développement si particulier du thymus chez les mammifères ? La réponse à cette question ne pourra évidemment être donnée que lorsque nous posséderons quelques données sur la physiologie de cet organe. On est en effet conduit à admettre que la fonction du thymus n'a pas toujours été ce qu'elle est maintenant, en d'autres termes qu'il a subi un changement de fonctions.

D'après Maurer le thymus des poissons osseux serait en relation avec la respiration branchiale. Il reste en effet en rapport plus ou moins intime avec l'épithélium des cavités branchiales.

Il n'en est point ainsi chez les sélaciens où le thymus est entièrement séparé des branchies et enfoui sous la musculature dorsale.

Cette situation paraît exclure toute participation à la fonction respiratoire.

Il en est de même des autres vertébrés ; partout le thymus

Digitized by Google

est situé profondément dans les tissus du corps et n'offre point de communication avec l'extérieur ou avec les organes respiratoires et digestifs.

La fonction que remplit le thymus doit en tout cas être très importante. Il compte en effet parmi les organes volumineux du corps ; or il serait contraire à toutes les idées actuelles de la physiologie qu'un organe de cette importance fut sans utilité pour l'organisme.

La portion respiratoire de l'intestin, aux dépens de laquelle se forme le thymus tend à diminuer de plus en plus à mesure que l'on s'élève dans la série des vertébrés. Le thymus est ainsi en quelque sorte contraint à se localiser sur une portion spéciale du pharynx. Cette portion est la troisième fente branchiale dont le prolongement dorsal fournit déjà la plus grande partie du thymus chez le poulet.

Cette réduction et cette localisation atteignent leur maximum chez les mammifères, aussi l'origine du thymus s'est-elle étendue sur la partie ventrale de la troisième fente branchiale. C'est cette portion ventrale qui forme alors la plus grande partie de l'organe tandis que les portions dorsales ne persistent que comme organes représentatifs et nous permettent d'établir la relation entre ces formes si différentes.

Est-ce à dire cependant que le thymus des mammifères n'ait rien de commun avec celui des autres vertébrés? Nullement. Si ces organes ne sont pas strictement homologues, ils sont du moins complètement analogues tant par leur structure que très probablement aussi par leur fonction.

Il est du reste permis d'espérer que la connaissance du développement des mammifères inférieurs viendra faciliter le passage entre le thymus des oiseaux et celui des mammifères et jeter peut-être quelque jour sur la valeur morphologique de cet organe, jusqu'à présent aussi obscure que sa fonction [1].

[1] D'après Dohrn la séparation des portions destinées à former le thy-

Digitized by Google

Un dernier mot. Tandis que chez les mammifères le thymus ne persiste que peu de temps après la naissance, on le retrouve plus ou moins pendant toute la vie chez d'autres vertébrés. Chez les poissons il semble que son évolution se termine à peu près au moment où l'individu atteint son complet développement.

Chez les lézards et les oiseaux, par contre, il persiste pendant toute la vie, augmente continuellement de volume et conserve toujours les mêmes proportions vis-à-vis des autres organes.

C'est ainsi que chez *Lacerta agilis* il mesure environ 0,9$^{mm}$ au moment de l'éclosion et que chez l'adulte il atteint une longueur de 4,5$^{mm}$.

Genève, le 25 mars 1886.

mus de l'épithélium des poches branchiales chez les sélaciens serait due à la courbure des arcs viscéraux. Les parties isolées ainsi constituées auraient donné naissance à un organe nouveau : le thymus, qui se serait ensuite transmis par hérédité aux autres vertébrés.

---

Digitized by Google

# INDEX BIBLIOGRAPHIQUE

1. B. Afanassiew. Untersuchungen üb. d. Bau und. d. Entwickelung der Thymus und der Winterschlafdrüse der Säugethiere. *Archiv. f. mikrosk. Anat.* Tome XIV. 1877.
2. Balfour. Traité d'Embryologie comparée. Traduction française par H.-A. Robin et F. Mocquard. Paris, 1885.
3. Balfour. A monograph on the development of Elasmobranch fishes. London, 1878.
4. Barkow. Der Winterschlaf nach seinen Erscheinungen im Thierreich. Berlin, 1846.
5. Van Bemmelen. Ueber vermuthliche rüdimentäre Kiemenspalten bei Elasmobranchiern. *Mittheilungen aus. d. zool. Station zu Neapel.* 1885. II. Heft.
6. Born. Ueber die Derivaten d. embryonalen Schlundbogen, und Schlundspalten bei Säugethieren. *Archiv. f. mikrosk. Anat.* 1883.
7. A. Dohrn. Studien zur Urgeschichte des Wirbelthierkörpers. Die Entwickelung und Differenzirung der Kiemenbogen der Selachier. *Mittheilungen aus d. zool. Stat. zu Neapel.* 1884.
8. A. Dohrn. Studien zur Urgeschichte etc.... Die Thyreoïdea des Petromyzon, des Amphioxus und der Tunicaten. *Mittheilungen aus d. zool. Stat. zu Neapel.* 1885.
9. Ecker. R. Wagner's Handwörterbuch der Physiologie. *Article :* Blutgefässdrüsen.
10. Ecker. Icones Physiologicæ.
11. Ecker und Wiedersheim. Die Anatomie des Frosches. IIIe Partie. Braunschweig. 1882.
12. Ph. Fischelis. Beiträge zur Kenntniss der Entwickelungsgeschichte der Gl. Thyreoïdea und Gl. Thymus. *Archiv. f. mikrosk. Anat.* Tome XXV. 1885.
13, H. Fol. Ueber die Schleimdrüse oder den Endostyl der Tunicaten. *Morphologisches Jahrbuch.* Tome I.
14. H. Fol. Description d'un embryon humain de cinq millimètres et six dixièmes. *Recueil zoologique suisse.* Tome I.
15. Friedleben. Die Physiologie der Thymusdrüse. Francfort-s/-Mein, 1858.

Digitized by Google

16. A. Froriep. Ueber Anlagen von Sinnesorganen am Facialis, Glossopharyngeus und Vagus, etc. *Archiv. für Anatomie und Physiologie.* 1885.
17. C. Gegenbaur. Traité d'anatomie comparée. Traduction française. Paris, 1874.
18. Goette. Beiträge zur Entwickelungsgeschichte des Darmkanals des Hühnchen. Tubingue, 1867.
19. Goette. Die Entwickelungsgeschichte der Unke. Leipzig, 1875.
20. Haugstedt. Thymi in homine ac per seriem animalium descrip. anatom. physiolog. Havniæ, 1832.
21. His. Unsere Körperform, Leipzig, 1875.
22. His. Anatomie menschlicher Embryonen. Leipzig, 1880.
22 *bis*. His. Du développement du thymus. Compte rendu de la 66me session de la Société helvétique des sciences naturelles à Zurich en 1883. *Archives des sciences physiques et naturelles.* Tome X, octobre 1883. Genève.
23. Huschke. Ueber Kiemenbogen und Kiemengefässe beim bebrüteten Hühnchen. *Isis von Oken.* 1827.
24. Huschke. Ueber die Kiemenbogen am Vogel-embryo. *Isis.* 1828.
25. Kölliker. Traité d'Embryologie de l'homme et des animaux supérieurs. Traduction française de A. Schneider. Paris, 1882.
26. Leydig. Zur mikroskopischen Anatomie der Rochen und Haie. Leipzig, 1852.
27. Leydig. Anatomische, histologische Untersuchungen über Fische und Reptilien. Berlin, 1853.
28. F. Maurer. Schilddrüse und Thymus der Teleostier. *Morphologisches Jahrbuch.* Tome XI. 1885.
29. Meckel. Abhandlungen aus der menschlichen und vergleichenden Anatomie und Physiologie. Halle, 1806.
30. Moldenhauer. Die Entwickelung des mittleren und äusseren Ohres. *Morphologisches Jahrbuch.* Tome III.
31. E. Moreau. Les poissons de France. Introduction. Paris, 18 .
32. W. Mueller. Ueber die Entwickelung der Schilddrüse. Jenaische Zeitschrift f. Medicin und Naturwissenschaft. 1871.
33. Remak. Untersuchungen über Entwickelung der Wirbelthiere. Berlin, 1855.
34. Robin. Sur un appareil électrique chez les poissons du genre des Raies. *Annales des Sc. nat., Zoologie.* IIIme série. 1847.
35. A. Seessel. Zur Entwickelungsgeschichte des Vorderdarms. *Archiv. f. Anat. und Physiolog.* 1877.
36. J. Simon. A physiological Essay on the Thymus gland. London, 1845.
37. Stannius. Lehrbuch der vergleichende Anatomie.
38. Stieda. Untersuchungen über die Entwickelung der glandula Thymus, glandula thyreoïdea, und glandula carotica. Leipzig, 1881.

Digitized by Google

39. Toldt. Ueber lymphoïde Organe der Amphibien. *Sitzungsberichte d. k. Akademie d. Wissenschaften*. Bd. LVIII, 2. Abth 1868.

40. Wiedersheim. Lehrbuch der vergleichenden Anatomie der Wirbelthiere. Jena, 1883.

41. Van Wijhe. Ueber die Mesodermsegmente und die Entwickelung der Nerven des Selachierkopfes. Amsterdam, 1872.

42. A. Wölfler. Ueber die Entwickelung und den Bau der Schilddrüse. Berlin, 1880.

43. Luschka. Ueber die drüsenartige Natur des sogenannten Ganglion intercaroticum. *Archiv. f. Anat. und Physiologie*, herausgeg. von Reichert und du Bois-Reymond. Année 1862.

Digitized by Google

# BALTHASAR LUCHSINGER

Né à Glaris le 26 septembre 1849.
Mort à Méran le 20 janvier 1886.

Ame de fer dans un corps chétif et malingre, LUCHSINGER s'était senti dès le début de ses études une vocation pour la physiologie. Il ne prit ses grades médicaux que par acquit de conscience et se voua aussitôt à sa science favorite.

Suisse de naissance il eut comme beaucoup de ses compatriotes une peine inouïe à obtenir une position dans son propre pays. Une chaire dans l'école vétérinaire de Berne, dont il dût se contenter pendant de longues années, fit dévier un peu la direction de ses nombreux travaux vers la toxicologie. Le nombre et l'attachement de ses élèves purent seuls le dédommager de tous ses mécomptes avec nos gouvernements cantonaux.

Enfin, après une lutte ardue, il venait d'obtenir la chaire de physiologie à l'Université de Zurich. Son bonheur était au comble ; les moyens matériels abondaient, les élèves affluaient autour d'un maître enfin placé sur son véritable terrain, lorsqu'une affection chronique mal guérie est venue l'enlever dans toute la force de l'âge.

La Suisse perd en lui un auteur fécond, un travailleur infatigable, le Recueil zoologique un collaborateur qui venait de lui assurer son concours et qui n'aurait pas manqué de devenir l'un des piliers de cette œuvre collective.

Digitized by Google

Digitized by Google

Digitized by Google

## EXPLICATION DE LA PLANCHE I.

*A*. cerveau de *Protopterus Annectens* vu par sa face supérieure.
*B*. cerveau de *Protopterus Annectens* vu de côté.
*C*. cerveau de *Protopterus Annectens* vu par sa face inférieure.
*Pre*. prosencéphale.
*Ee*. entrencéphale.
*Me*. mésocéphale.
*C*. cervelet.
*Ma*. moelle allongée.
*Msp*. moelle épinière.
*gp*. glande pinéale.
*inf*. infundibulum.
*hy*. hypophyse.
*sr*. sinus rhomboïdal.
*pl*. plexus choroïdien.
5–25 indication de la hauteur des coupes qui ont été représentées fig. 5, 6, 11, 13, 16, 18, 19, 20 et 25.

I. nerf olfactif.
II. nerf optique.
III. nerf oculo-moteur.
V. nerf trijumeau.
VII. nerf facial.
VIII. nerf acoustique.
VIII 1. sa 1re racine.
VIII 2–6. racines 2, 3, 4, 5, 6.
VIII 7. sa 7me racine.
VIII *a*. nerf acoustique accessoire.
VIII *a* 1. sa 1re racine.
VIII *a* 2. sa 2de racine.
IX. nerf glosso-pharyngien.
IX 1. sa 1re racine.
IX 2. sa 2de racine.
X. nerf vague.
X*d*1–X*d*7. ses 7 racines dorsales.
X*v*1 et X*v*2. ses 2 racines ventrales.
XII. nerf hypoglosse.
XII*v*1, XII*v*2. ses 2 racines ventrales.
XII*d*. sa racine dorsale.
1*sp*. 1er nerf spinal.

Digitized by Google

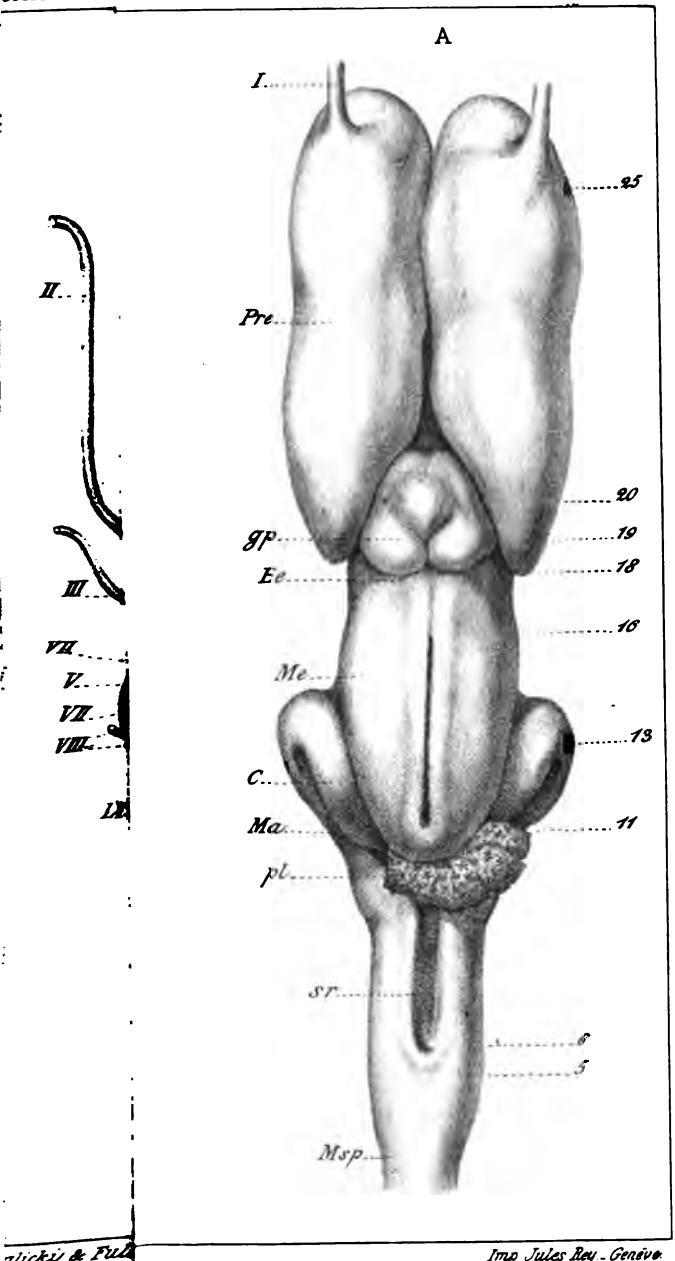




Digitized by Google

Digitized by Google

Digitized by Google

## EXPLICATION DES FIGURES DE LA PLANCHE II.

Les lettres ont la même signification sur toutes les figures.

*cbd.* colonne blanche dorsale.
*cbl.* colonne blanche latérale.
*cbl'*, *cbl''*, *cbl'''*. trois régions de la colonne blanche latérale.
*cbv.* colonne blanche ventrale.
*cc.* canal central.
*cd.* cellules dorsales.
*ce.* cellules extérieures.
*cfl.* courant fibrillaire latéral.
*cfr.* courant fibrillaire des corps restiformes.
*ci.* cellules intermédiaires.
*cn.* cellules de névroglie.
*cnma.* cellule de névroglie de la moelle allongée.
*cr.* corps restiformes.
*d.* décussation.
*ffm.* faisceau fibrillaire médian.
*ffv.* faisceau fibrillaire ventral.
*fima.* fibres isolées de la moelle allongée.
*flsp.* fibres longitudinales de la moelle épinière.
*FM.* fibre de Mauthner.
*gcc.* grosses cellules centrales.
*ncn.* nouvelles cellules de névroglie
*pcd.* petites cellules dorsales.
*rec.* revêtement externe de cellules.
*rspd.* racine dorsale de nerf spinal
*rspv.* racine ventrale de nerf spinal
*sd.* sillon dorsal.
*sr.* sinus rhomboïdal.
*sv.* sillon ventral.
*vs.* vaisseau sanguin.
XII*v*1. 1re racine ventrale de l'hypoglosse.
X*d*1, 2, 3, 4, 6, 7. racines dorsales du vague.
X*v*1, X*v*2. racines ventrales du vague.
IX 1. 1re racine du glosso-pharyngien.
VIII 4, 5, 6, 7. racines de l'Acoustique.

*Fig.* 1. Coupe transversale du cerveau. Série A. Grossissement : 45.
» 2. Coupe transversale. Série B. Id. 45.
» 3. Id. Série B. Id. 45.
» 4. Id. Série A. Id. 32.
» 5. Id. Série B. Id. 32.
» 6. Id. Série A. Id. 32.
» 7. Id. Série A. Id. 27.
» 8. Id. Série A. Id. 24.
» 9. Fragment d'une coupe transversale dans la région de la moelle allongée. Série A. Grossissement : 111.
» 10. Fragment d'une coupe transversale dans la région de la moelle allongée. Série A. Grossissement : 45.

Digitized by Google

Fig. 5.

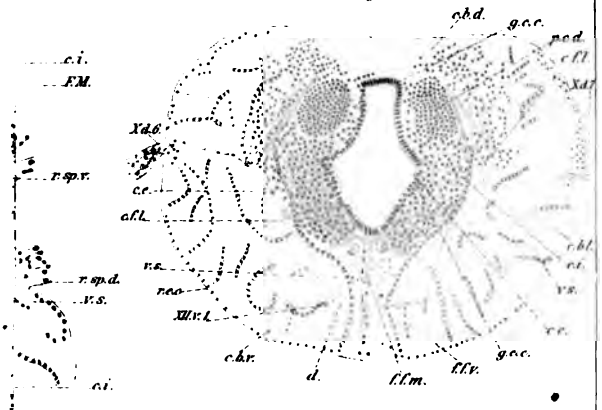


Fig. 9.

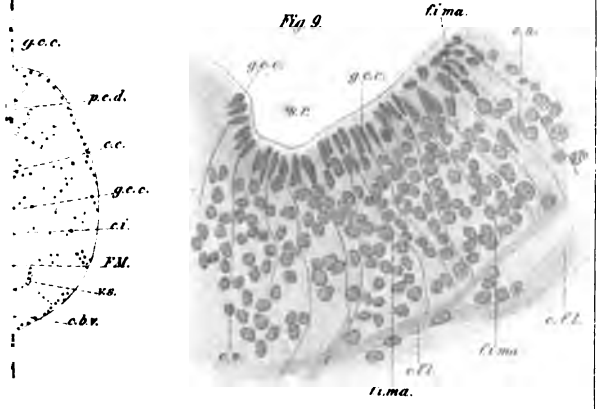


Fig. 10.

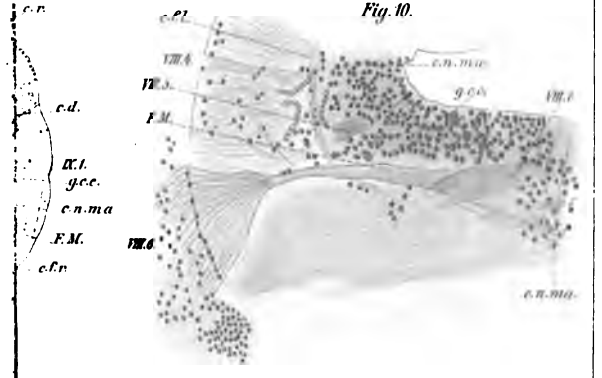


Digitized by Google

Digitized by Google

Digitized by Google

## EXPLICATION DES FIGURES DE LA PLANCHE III.

*acl.* amas cellulaires latéraux.
*acp.* amas de cellules polygonales.
*anp.* amas cellulaires de névroglie des pédoncules.
*AS.* Aqueduc de Sylvius.
*bfl.* bande fibrillaire latérale.
*bfv.* bande fibrillaire ventrale.
*bma.* substance blanche de la moelle allongée.
*bme.* substance blanche du mésocéphale.
*c.* cervelet.
*cea.* cellules épithéliales de l'Aqueduc.
*cfd.* courant fibrillaire dorsal.
*cfl.* courant fibrillaire latéral.
*cfp.* courant fibrillaire des pédoncules.
*cfα*, *cfβ*, *cfγ*. courants fibrillaires dans la substance blanche.
*cfδ*, *cfε*. courants fibrillaires dans la substance blanche.
*ch.* cavité de l'hypophyse.
*cn.* cellules de névroglie.
*cnc.* cellules de névroglie du cervelet.
*cni.* cellules de névroglie de l'infundibulum.
*cnm.* cellules de névroglie du mésocéphale.
*cnma.* cellules de névroglie de la moelle allongée.
*cnp.* cellules nerveuses des pédoncules.
*cr.* corps restiformes.
*cva.* cellules de la partie ventrale de l'Aqueduc.
*d.* décussation.
*eni.* épithélium de névroglie de l'infundibulum.
*env.* épithélium ventral de névroglie.
*fb.* fibrilles de la substance blanche.
*fc.* foramen de communication.
*fcm.* commissure fibrillaire du mésocéphale.
*fim.* fibres isolées du mésocéphale.
*fima.* fibres isolées de la moelle allongée.
*fα*, *fβ*. fibres naissant des groupes cellulaires des pédoncules.
*gcc.* grosses cellules centrales.
*hy.* hypophyse.
*inf.* infundibulum.
*lm.* lame membraneuse.
*ma.* moelle allongée.
*me.* mésocéphale.
*ncn.* nouvelles cellules de névroglie.
*pm.* pie-mère.
*sc.* sillon ventral du cervelet.
*sl.* sillon longitudinal de la moelle.
*vinf.* ventricule de l'infundibulum.
*vll.* vaisseau latéral longitudinal.
*vs.* vaisseau sanguin.
4e *v.* 4me ventricule.
VIII*a* 2. 2de racine de l'Acoustique accessoire.
VIII 1-7. différentes racines de l'Acoustique.

**Toutes les figures représentent des coupes transversales. Grossissement : 27. La figure 12 appartient à la série A. Les figures 11, 13 et 14 à la série B.**

---

Digitized by Google

Fig. II.

Digitized by Google

Digitized by Google

Digitized by Google

## EXPLICATION DES FIGURES DE LA PLANCHE IV.

*acl.* amas cellulaires latéraux.
*AS.* Aqueduc de Sylvius.
*bfl.* bande fibrillaire latérale.
*ca.* commissure antérieure.
*cde.* cellules dorsales de l'entrencéphale.
*cdh.* courant fibrillaire dorsal des hémisphères.
*cea.* cellules épithéliales de l'Aqueduc.
*cepr.* cellules épithéliales coniques des hémisphères.
*cfl.* courant de fibres longitudinales.
*cfm.* courant fibrillaire moyen.
*cfv.* courant fibrillaire ventral.
*cgp.* cellules de la glande pinéale.
*ch.* chiasma des nerfs optiques.
*cl.* corps latéraux.
*cme.* cellules médianes de l'entrencéphale.
*cn.* cellules de névroglie.
*cne.* cellules de névroglie de l'entrencéphale.
*cnh.* cellules de névroglie des hémisphères.
*cni.* cellules de névroglie de l'infundibulum.
*cnm.* cellules de névroglie du mésocéphale.
*cnpr.* cellules épithéliales arrondies des hémisphères.
*col.* cellules optiques latérales.
*com.* cellules optiques médianes.
*cve.* cellules ventrales de l'entrencéphale.
*cvh.* cellules ventrales des hémisphères.
*d.* décussation.
*efc.* épithélium du foramen de communication.
*ene.* épithélium de névroglie de l'entrencéphale.
*eni.* épithélium de névroglie de l'infundibulum.
*fc.* foramen de communication.
*fce.* commissure fibrillaire de l'entrencéphale.
*fch.* fibres croisées des hémisphères.
*fcm.* commissure fibrillaire du mésocéphale.
*fgp.* fibres de la glande pinéale.
*fie.* fibres isolées de l'entrencéphale.
*fih.* fibres isolées des hémisphères.
*fii.* fibres isolées de l'infundibulum.
*fim.* fibres isolées du mésocéphale.
*fle.* faisceaux fibrillaires latéraux de l'entrencéphale.
*folf.* fibres olfactives.
*fvp.* fibres ventrales de la glande pinéale.
*gp.* glande pinéale.
*inf.* infundibulum.
*lo.* lobule optique.
*mcl.* masse cellulaire du lobule olfactif.
*mdh.* masse cellulaire dorsale des hémisphères.
*me.* mésocéphale.
*nod.* nerf optique droit.
*nog.* nerf optique gauche.
*pll.* plexus des ventricules latéraux.
*TM.* Trou de Monro.
*vinf.* ventricule de l'infundibulum.
*vl.* ventricule latéral.
*vll.* vaisseau longitudinal latéral.
*vs.* vaisseau sanguin.
*x.* cellules très allongées.
3e V. 3me ventricule.
II. nerf optique.
III. racine du nerf oculo-moteur.

Toutes les figures représentent des coupes transversales. Grossissement : 27. Les figures 15 et 17 appartiennent à la série A. Les figures 16, 18, 19, 21 à la série B.

Digitized by Google

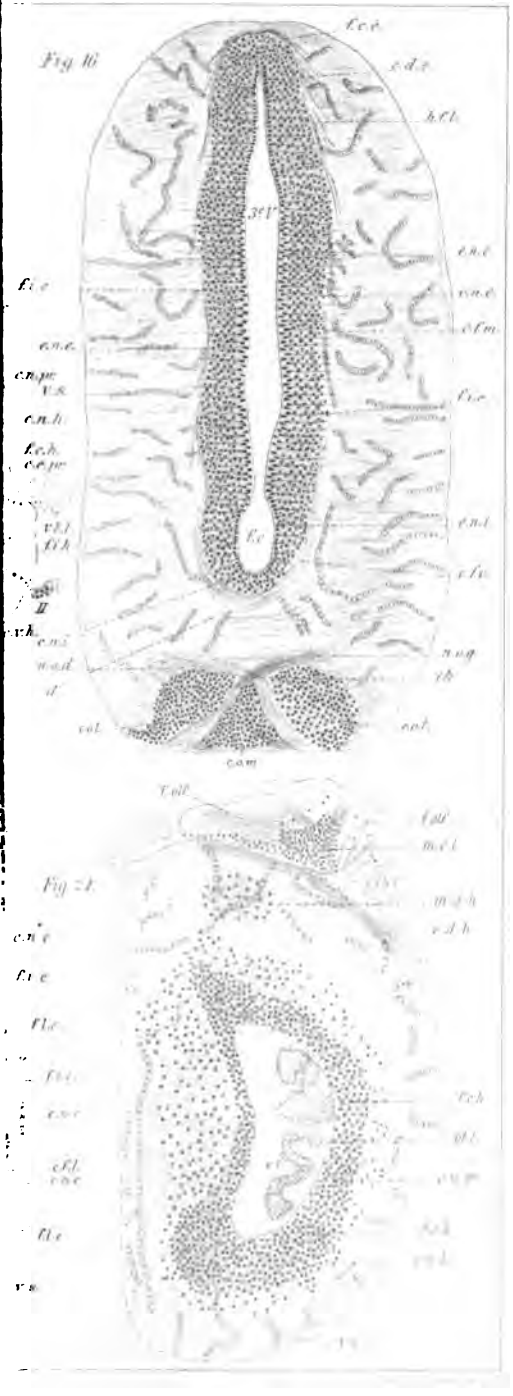


Digitized by Google

*acl.* a
*AS.* A
*bfl.* b
*ca.* c
*cde.* c

*cdh.* c

*cea.* c

*cepr.* c

*cfl.* c

*cfm.* c
*cfv.* c
*cgp.* c
*ch.* c
*cl.* c
*cme.* c

*cn.* c
*cne.* c

*cnh.* c

*cni.* c

*cnm.* c

*cnpr.* c

*col.* c
*com.* c
*cve.* c

*cvh.* c

*d.* c
*efc.* c

Tou
ment :
18, 19

Digitized by Google

Digitized by Google

## EXPLICATION DES FIGURES DE LA PLANCHE V.

*ca.* commissure antérieure.
*ccl.* cellules des corps latéraux.
*cdh.* cellules dorsales des hémisphères.
*cepr.* cellules épithéliales coniques des hémisphères.
*cfh.* courant de fibres des hémisphères.
*cgh.* cellules nerveuses des hémisphères.
*clolf.* cellules olfactives.
*cnh.* cellules de névroglie des hémisphères.
*cnpr.* cellules épithéliales arrondies des hémisphères.
*cvh.* cellules ventrales des hémisphères.
*cvl.* cellules ventrales du lobule olfactif.
*fch.* fibres croisées des hémisphères.
*fde.* fibres s'étendant entre les cellules dorsales et les cellules épithéliales.
*fdolf.* fibres s'étendant entre les cellules dorsales et les cellules olfactives.
*fih.* fibres isolées des hémisphères.
*FS.* Fissure Sagittale.
*fve.* fibres s'étendant entre les cellules ventrales et les cellules épithéliales.
*lolf.* lobule olfactif.
*mdh.* masse de cellules dorsales des hémisphères.
*nlolf.* cellules de névroglie du lobule olfactif.
*pfh.* passage fibrillaire entre les hémisphères.
*pll.* plexus des ventricules latéraux.
*u.* dernier point des ventricules latéraux qui reste ouvert, par où pénètre le plexus.
*vl.* ventricule latéral.
*vol.* ventricule du lobule olfactif.
*vs.* vaisseau sanguin.
I. nerf olfactif.
II. nerf optique.

Toutes les figures représentent des coupes transversales. Grossissement : 27. Les figures 23, 24, 25, 26, appartiennent à la série A. Les figures 20, 22 à la série B.

Digitized by Google

Fig. 29.

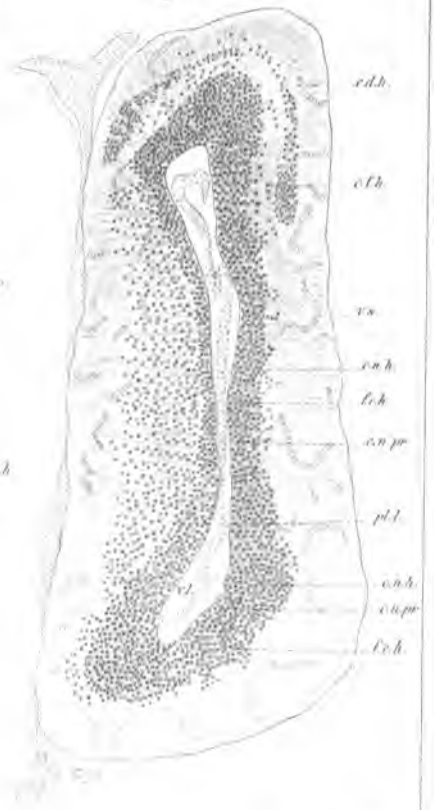


Fig. 26.

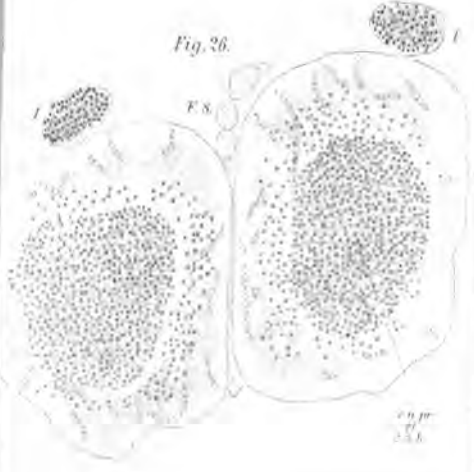


Digitized by Google

Digitized by Google

Digitized by Google

## TAFEL VI

### *Erklärung der Figuren.*

Schalenansichten v. Cythere Jonesii, Baird (fig. 1—4), Cythere antiquata, Baird (fig. 5—7) und Cythere quadridentata, Baird (Objektiv II + Tubus. Auf ca. $^5/_8$ reduzirt).

*Fig.* 1. Ganze Schale (v. Cyth. Jon.) *a* von oben, *b* von unten. *Oc* Auge. *Me* Muskeleindrücke.

*Fig.* 2. Seitenansicht der linken Schalenhälfte mit den Schliessmuskeleindrücken.

*Fig.* 3. Dorsaler Theil (*l*) der linken, (*r*) der rechten Schalenhälfte. Schalenverschluss.

*Fig.* 4. Ganze Schale von hinten.

*Fig.* 5. Ganze Schale v. Cyth. ant., *a* von oben, *b* von unten.

*Fig.* 6. Seitenansicht der linken Schalenhälfte mit Schliessmuskeleindrücken.

*Fig.* 7. Rechte Schalenhälfte von innen.

*Fig.* 8. Ganze Schale v. Cyth. quadrid. von oben.

*Fig.* 9. Seitenansicht der linken Schale.

*Fig.* 10. *a* rechte, *b* linke Schalenhälfte mit Schalenverschluss.

*Fig.* 11. Umrisse *r* der rechten, *l* der linken Schalenhälfte.

Digitized by Google

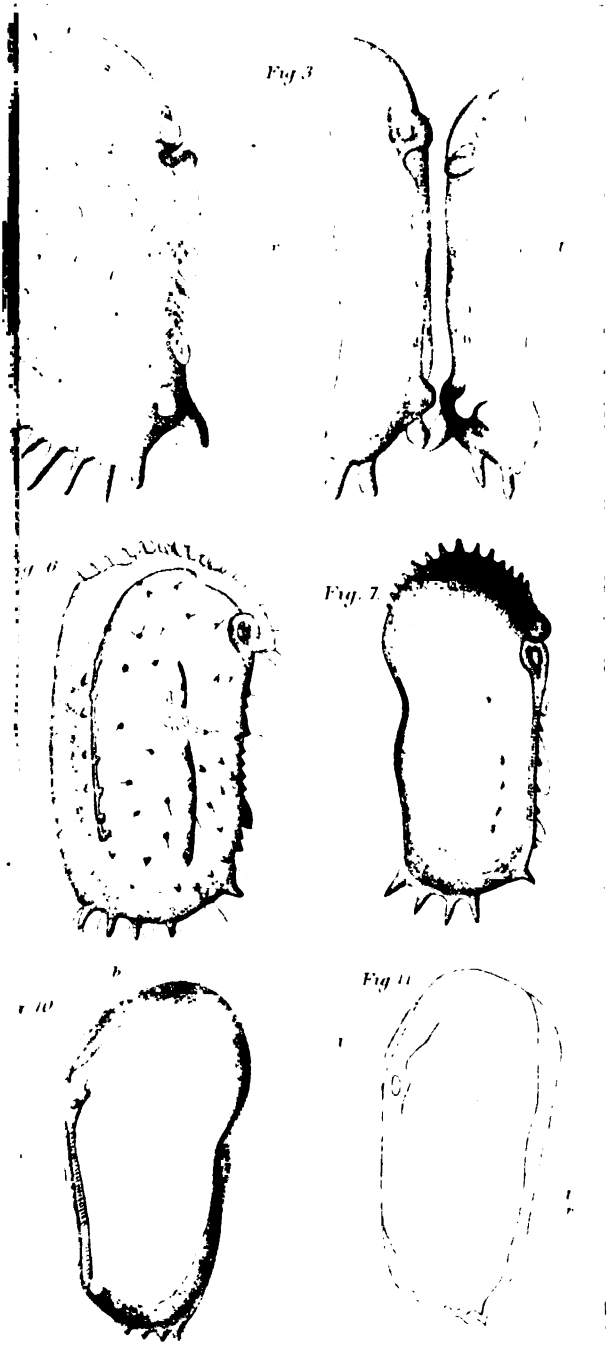


Digitized by Google

Digitized by Google

Digitized by Google

## TAFEL VII

### *Erklärung der Figuren.*

Cythere Jonesii, Baird.

*Fig.* 1. Gliedmassenfiguren. ♀ (Obj. II + Tubus).
*a* von unten, *b* von der Seite gesehen.

*$An_1$*. Erste Antenne.
*$An_2$*. Zweite Antenne.
*Ol.* Oberlippe.
*Ul.* Unterlippe.
*Md.* Mandibel.
*Mx.* Maxille.
*Dp.* Chitindoppelleiste.
*$P_1$., $P_2$., $P_3$.* Erstes, zweites, drittes Beinpaar.
*Fu.* Furkalanhang.
*Vg.* Vagina.
*Odg.* Oviduct-Oeffnung.
*Stl.* Schwanzstachel.
*S.* Umrisse der rechten Schalenhälfte.

*Fig.* 2. Erste Antenne (Obj. IV, Tubus eingesteckt; im Folgenden für alle Gliedmassen).

*Fig.* 3. Zweite Antenne.

*Fl.* Flagellum (Giftstachel?).
*Tk.* Tastkölbchen.

*Fig.* 4. Mandibel.

*Mt.* Mandibulartaster.
*L.* Kaulade.
*Ba.* Branchialanhang.

*Fig.* 5. Maxille des ersten Paares.

*Bp.* Branchialplatte.
*Bf.* Fingerförmige Fortsätze der Maxille.

*Fig.* 6. Gliedmassen des 5., 6., 7. Paares.

*a.* Erstes Beinpaar.
*b.* Zweites Paar, $b_1$ dasselbe eines Männchens.
*c.* Drittes Bein.

Digitized by Google

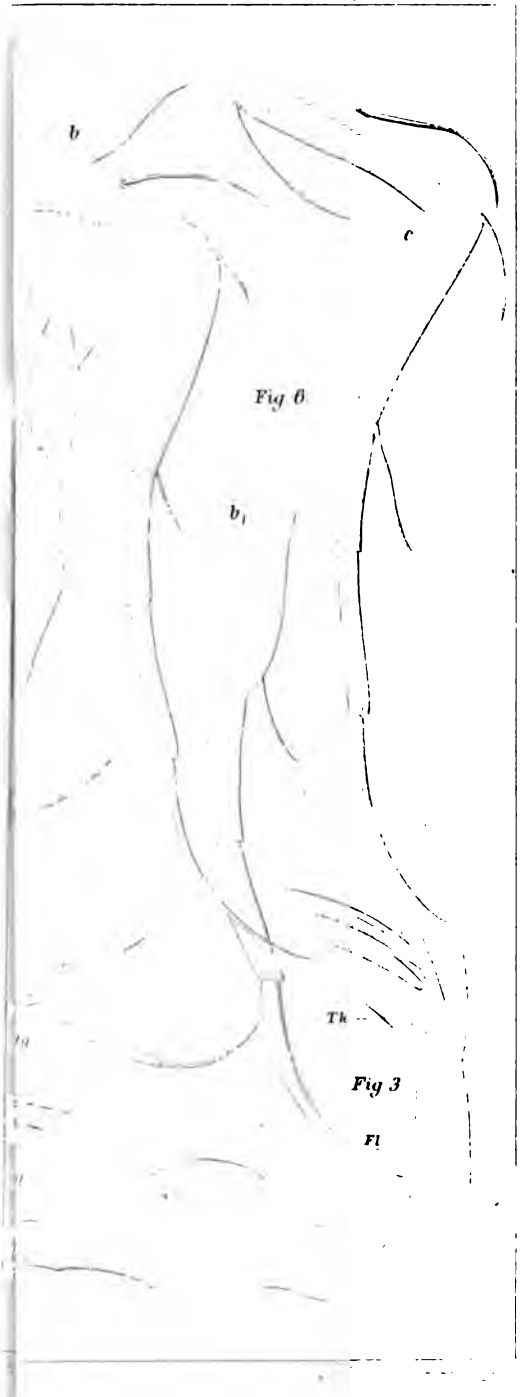


Digitized by Google

*Fig*
*a v*

*Pi*

*Fi*
alle
*Fi*

*Fi*

*Fi*

*F*

Digitized by Google

Digitized by Google

## TAFEL VIII.

### *Erklärung der Figuren.*

Gliedmassen v. Cythere antiquata fig. 1—5 und v. Cythere quadridentata fig. 6—12.

*Fig.* 1. Erste Antenne.
*Fig.* 2. Zweite Antenne.
*Fig.* 3. Mandibel.
*Fig.* 4. Maxille.
*Fig.* 5. Beinpaare.
*Fig.* 6. Erste Antenne v. Cyth. quadrid.
*Fig.* 7. Zweite Antenne, *a* des Weibchens, *b* des Männchens.
*Fig.* 8. Mandibel.
*Fig.* 9. Maxille.
*Fig.* 10. Beinpaare. $a_1$ erstes Beinpaar eines Männchens.
*Fig.* 11. Penis von der Seite gesehen.
*Fig.* 12. Pinselförmige Anhänge des Männchens.
Uebrige Bezeichnungen wie für Cyth. Jonesii.

Digitized by Google




Digitized by Google

Digitized by Google

Digitized by Google

## TAFEL IX.

### *Erklärung der Figuren.*

Cythere Jonesii, Baird.

*Fig.* 1. Mundtheile von vorn gesehen.
*St.* Stirn.
*An*$_1$. Ansatzstelle der zweiten Antenne.
*O.* Mundöffnung.

*Fig.* 2. Mundtheile in der Seitenansicht.
*Old.* Oberlippendrüsen.
*Uld.* Unterlippendrüsen.

*Fig.* 3. Oberlippe mit Chitingerüst.
*an*$_1$., *an*$_2$. Chitinstützen der 1. und 2. Ant.

*Fig.* 4. Chitingerüst unter der Unterlippe.
*Stm.* Sternum.
*Dp.* Chitindoppelleiste.

*Fig.* 5. Stützleisten und Borstenreihen in der Mundhöhle.
*O.* Eingang in die Speiseröhre.
*Z.* Zahnreihen im Vormagen.

*Fig.* 6. *Ah.* Pinselartige Anhänge des Männchens (Kautheil der 2. Max.).
*P*$_1$. Erstes Beinpaar (Taster der 2. Max.).

*Fig.* 7. Rechte Penishälfte von innen.
*m.*, *m*$_1$., *m*$_2$. Muskelschichten und deren Faserverlauf.

*Fig.* 8. Penis. Aussenseite.

*Fig.* 9. *Br.* Begattungsrohr (Obj. V ohne Tubus).
*S.* Scheide.
*C.* Kanal.

*Fig.* 10. *a.* Vorderer Fortsatz der Grenzleiste (Obj. V).
*b.* Hinterer Fortsatz der Grenzleiste.
*c.* Gelenkpfannenartige Vertiefung in G.

*Fig.* 11. Penis von unten.

*Fig.* 12. *Vkp.* Viereckplatte.
*Dkp.* Dreieckplatte.
*Gp.* Greifplatte.
*Stl.* Schwanzstachel.
*Fa.* Furkalanhang.
*G.*, *G*$_1$. Unteres und hinteres Begrenzungsglied.
*Gl.* Grenzleiste zw. Dkp. und Vkp.
*Chr.* Chitinring,
*Br.* Begattungsrohr.
*H.* Haken der Gp.
*S.* Penisscheide.
*V.* Rinnenartige Vertiefung.
*Il.* Innere Lamelle.
*Vd.* Vas deferens.

Digitized by Google

Digitized by Google

Digitized by Google

Digitized by Google

## TAFEL X

### *Erklärung der Figuren.*

*Fig.* 1. Penis von Cythere antiquata. Die beiden Penishälften von vorn zur Seite gedrückt.

*Vbg.* Verbindungsglied der bd. Penishälften.
*Bp.* Basalplatte.
*K.* Keilförmige Platte zwischen Bp. und
*Gp.* Greifplatte.

*Fig.* 2. Penis von Cythere antiquata von hinten.

*Fig.* 3. Begattungsrohr *Br.*, Scheide *S.*, Kanal *C.* von Cythere antiquata (Obj. V).

*Fig.* 4. Dasselbe von Cythere quadridentata (Obj. V).

*Fig.* 5. Abdomen des Weibchens. Geschlechtsorgane.

*Odg.* Oeffnung des Oviducts. *Od.*
*Vg.* Vagina. Oeffnung und Kanal (Begattungskanal).
*Vs.* Vesiculum seminis.
*Ov.* Ovarium.
*Chg.* Chitingerüst der Beinpaare.

*Fig.* 6. Sagittalschnitt durch Cyth. Jonesii.

*Oe.* Speiseröhre.
*Pvt.* Vormagen.
*Sw.* Scheidewand.
*Vt.* Magen.
*Z.* Zahnreihen.
*D.* Darm.
*A.* After.
*Sm.* Schliessmuskel.
*Sh.* Schalenhaut.
*Dr.* Drüse mit Ausführungsgang.

*Fig.* 7. Borste am Basalglied eines Beines.

*Fig.* 8. Querschnitt von Cyth. Jon.

*Sm.* Schliessmuskel.

*Fig.* 9. Querschnitt durch die Augen *Oc.*

*Fig.* 10. Muskelbündel aus dem Abdomen eines Männchens.

*Fig.* 11. Muskulatur im zweiten Glied der 1. Ant.

*Fig.* 12. Hinterer Schalenrand.

---

Digitized by Google

Digitized by Google

Digitized by Google

Digitized by Google

## TAFEL XI.

### *Erklärung der Figuren.*

Sclerochilus contortus (?), Sars.

*Fig.* 1. *a, b, c, d, e, f, g, h, i* Schalenumrisse derselben Spezies verschiedenen Alters mit Randzeichnung.

*Fig.* 2. *a* Schalenansicht eines ausgewachsenen Thieres im gleichen Verhältniss wie die Cythere-Arten (Obj. II + Tubus).

*b* Dasselbe Exemplar, stärker vergrössert (Obj. IV + Tubus).

*Fig.* 3. Gliedmassenfigur mit Schalenumriss (*S*).

*Ad.* Antennendrüse.

*Fig.* 4. Maxille (Obj. V).

*Fig.* 5. Pinselförmige Anhänge des Männchens.

*Fig.* 6. Mandibel.

*Bfl.* Branchialfilamente d. Branchialanhanges.

*Fig.* 7. Erste und zweite Antenne (Obj. V + Tubus).

*Ad.* Antennendrüse.

*Dk.* Drüsenkanal.

*Chl.* Chitinleisten zur Stütze der 2. Ant.

*Fig.* 8. Penis von der Seite.

*Blp.* Basalplatte.

Digitized by Google

Fig. 1

a b

d e f

Bf

g

Bp

h

6

Mt

i

H

Bfl

Br

Gp

Fl

Fa

Digitized by Google

F
schi
F

F

I
I
I

I

Digitized by Google

Digitized by Google

## PLANCHE XII

### Explication des figures.

*Fig.* 1. — *Rhopalona neapolitana* Philippi. — Individu représenté en entier dans son port habituel et montrant la division du corps en deux parties réunies par une région rétrécie de longueur variable suivant les individus. La partie supérieure ou antérieure (*région branchiale*), porte les deux siphons, le siphon buccal à gauche et le sipbon cloacal à droite, sur son extrémité libre ; les siphons étant rétractés, la place qu'ils occupent est indiquée par une tache bleuâtre. La partie inférieure ou postérieure (*région viscérale*) est dégagée de l'amas de petits cailloux dont elle s'enveloppe. $^1/_1$.

*Fig.* 2. — *Pleurociona Edwardsi* Roul. — Individu fixé par un côté entier, depuis l'extrémité postérieure jusqu'à la base des siphons, sur un morceau de brique. Dans la région antérieure du corps, les couches externes de la tunique, opaques et de couleur jaune terne, sont rompues et laissent passer les couches internes, transparentes et bleuâtres, au travers desquelles on distingue la teinte jaune brillant du derme et des siphons. $^1/_1$.

*Fig.* 3. — *Rh. neapolitana.*— Individu dépouillé de sa tunique, vu par sa face gauche, et légérement contracté par le liquide conservateur dans lequel il avait été placé ; la région moyenne du corps (*région œsophagienne*) est plissée deux fois. La région postérieure renfermant les viscères (*région viscérale, masse viscérale*) est tournée en haut, de sorte que la face ventrale, devenue antérieure, est représentée sur la figure ; on y voit le sinus branchial et le cœur (renfermé dans la péricarde) qui lui fait suite, semblables à une bande sombre accompagnée par deux faisceaux musculaires de teintes plus claires. $^1/_1$.

*Sbu*, siphon buccal ; *Scl*, siphon cloacal ; *Pe*, région moyenne du corps ou région œsophagienne ; *Pd*, tronc d'origine des prolongements dermaux ; *Pa*, région antérieure du corps ou région branchiale ; *Mv*, région postérieure du corps ou région viscérale.

*Fig.* 4 — *Rh. neapolitana.* — Coupe transversale de la tunique, dans la région antérieure du corps. $^{220}/_1$.

*Fig.* 5. — *Rh. neapolitana.* — Coupe transversale de la tunique, dans la région postérieure du corps ; les couches les plus externes de la tunique sont seules représentées dans cette figure. $^{220}/_1$.

*Fig.* 6. — *Rh. neapolitana.* — Coupe transversale de la tunique, dans la région postérieure du corps ; les couches les plus internes sont seules représentées dans cette figure. $^{220}/_1$.

Digitized by Google

1. (4)

2. (7)

3. (4)




4. (200)



5. (200)



6. (200)

Louis Roule ad nat del

Digitized by Google

Digitized by Google

Digitized by Google

## PLANCHE XIII

*Fig.* 7. — *Rh. neapolitana.* — Branchie étalée, et vue par sa face externe, limitant la cavité péribranchiale ; cette figure montre avec netteté les séries de plis longitudinaux que décrit la paroi branchiale. Chaque pli est formé par une saillie suivie d'une dépression, après quoi reprend une nouvelle saillie, etc.; trois saillies et deux dépressions sont représentées sur la figure. $^{60}/_{1}$.

*Sbr*, saillies longitudinales ; *Dbr*, dépressions longitudinales ; *Brt* $^{1}$, sinus transverses de 1er ordre ; *Brt* $^{2}$, sinus transverses de 2me ordre ; *Tr*, tremas branchiaux.

*Fig.* 8. — *Rh. neapolitana.* — Branchie vue par sa face interne, limitant la cavité branchiale ; les plis ne sont pas indiqués. bien que, dans la nature, on les distingue au fond des petites cases quadrilatères. $^{60}/_{1}$.

Mêmes lettres que pour la fig. 7 ; *Pbr*, soulèvements des sinus longitudinaux à leurs points de jonction avec les branches anastomotiques émises par les sinus transverses ; ces soulèvements simulent des papilles branchiales, et ont été considérés comme telles par Philippi.

*Fig.* 9. — *Rh. neapolitana.* — Face dorsale des régions antérieure et moyenne du corps, vers leur point de réunion ; une partie du derme est enlevée pour montrer la branchie ; le mamelon anal est replié en arrière pour dégager les orifices des conduits sexuels. $^{3}/_{1}$.

*D*, derme ; *Br*, branchie ; *Pc*, région moyenne du corps ; *Inr*, rectum ; *Oe*, œsophage ; *Cd*, canal déférent, placé sur la gauche et au-dessus de l'oviducte visible comme une bande plus sombre et à moitié caché par les organes environnants ; *A*, anus ; *Oes*, orifices des conduits sexuels ; *Lvd*, sinus branchial supérieur ou sinus viscero-branchial.

*Fig.* 10 — *Rh. neapolitana.* — Coupe transversale schématique de la région moyenne du corps, pratiquée à peu près à égale distance de ses deux extrémités. $^{3}/_{1}$.

Mêmes lettres que pour la fig. 9.

*Fig.* 11. — *Rh. neapolitana.* — Région antérieure du corps et commencement de la région moyenne, vus par le côté gauche ; le derme est fendu, enlevé en partie, pour montrer les organes internes. $^{3}/_{1}$.

*D*, derme ; *Sbu*, siphon buccal ; *Scl*, siphon cloacal ; *Gn*, Ganglion nerveux vu par transparence à travers le derme ; *Br*, branchie ; *Lp*, lame péritonéale ; *Oe*, œsophage ; *Inr*, rectum ; *A*, anus ; *Pc*, région moyenne du corps.

*Fig.* 12. — *Rh. neapolitana.* — Face ventrale de la région postérieure du corps, entièrement dépouillée de la tunique et du derme ; le tube digestif est ouvert suivant sa longueur. Cette figure montre la courbure décrite par le tube digestif, et la fente étroite qui sépare les deux branches de cette courbure ; cette fente, dans laquelle est logé le péricarde, correspond à la cavité générale du corps. Les bandes sombres ramifiées qui parcourent la paroi intestinale sont des sinus sanguins. $^{3}/_{1}$.

*Oe*, extrémité postérieure de l'œsophage ; *E*, estomac ; *In*, intestin ; *Mos*, paroi intestinale renfermant les glandes sexuelles ; *Inr*, extrémité postérieure du rectum.

*Fig.* 13. — *Rh. neapolitana.* — Coupe transversale passant par le milieu de la région postérieure du corps ; la face droite est supérieure dans la figure. $^{3}/_{1}$.

*T*, zone profonde de la tunique ; *D*, derme ; *Mos*, paroi de l'intestin, épaissie par les glandes sexuelles qu'elle contient ; *In*, intestin ; *E*, estomac ; *Cgn*, cavité générale ; *C*, cœur, renfermé dans le péricarde ; *L*, sinus sanguins.

Digitized by Google

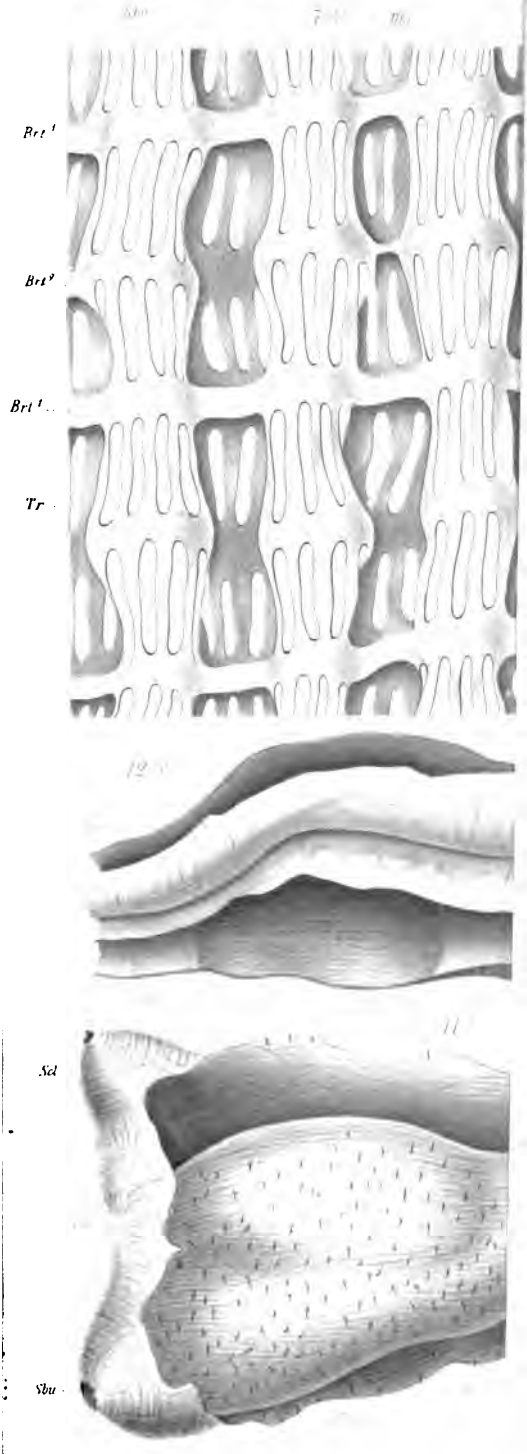


Digitized by Google

Digitized by Google

Digitized by Google

## PLANCHE XIV.

*Fig.* 14. — *Rh. neapolitana.* — Base du siphon buccal et branchie. vues par leur face interne dans la région dorsale du corps. $^{12}/_{1}$.

*Ova,* organe vibratile; *Gp,* gouttière péricoronale; *Dgp,* rudiment de gouttière dorsale; *Gn,* glande hypoganglionnaire recouvrant le glanglion nerveux et vue par transparence; *Br,* branchie; *Rd,* raphé dorsal.

*Fig.* 15. — *Pleurociona Edwardsi.* — Région postérieure du corps vue par la face gauche; le derme est enlevé en partie afin de montrer les organes internes. $^{3}/_{1}$.

*D,* derme; *Lp,* lame péritonale séparant la cavité péribranchiale de la cavité générale du corps; *Lm,* lame mésentérique; *E,* estomac; *In,* intestin; *Inr,* rectum.

*C,* extrémité antérieure du cœur renfermée dans le péricarde; *Drv,* cul-de-sac postérieur du raphé ventral, proéminant dans la cavité générale.

On voit bien sur cette figure l'obliquité de la lame péritonéale *Lp.*

*Fig.* 16. — *Pl. Edwardsi.* — Individu entier, dépouillé de sa tunique, et vu par la face gauche; l'estomac proémine en dehors, à la suite d'une rupture dans la région postérieure du corps. $^{1}/_{1}$.

*Sbu,* siphon buccal; *Scl,* siphon cloacal; *D,* derme; *E,* estomac.

*Fig.* 17. — *Pl. Edwardsi.* — Branchie vue par sa face externe. $^{60}/_{1}$.

*Brt*$^{1}$, sinus transverses de 1$^{er}$ ordre; *Brt*$^{2}$, sinus transverses de 2$^{me}$ ordre; *Brl,* sinus longitudinaux; *Tr,* tremas branchiaux.

*Fig.* 18. — *Pl. Edwardsi.* — Coupe transversale de la tunique. $^{200}/_{1}$.

*Fig.* 19. — *Ascidia elongata* Roule. — Branchie vue par sa face interne. $^{50}/_{1}$.

*Brt,* sinus transverses; *Brl,* sinus longitudinaux; *Pbr,* papilles branchiales; *Pbri,* papilles branchiales intermédiaires; *Tr,* tremas branchiaux.

*Fig.* 20. — *A. elongata.* — Région antérieure (face interne) de la branchie et base du siphon buccal, dans la région dorsale du corps. $^{6}/_{1}$.

*Dc,* diaphragme coronal portant ses tentacules *Tc*; *Ova,* organe vibratile; *Gp,* gouttière péricoronale; *Gd,* gouttière dorsale; *Br,* Branchie; *Rd,* raphé dorsal.

*Fig.* 21. — *A. elongata.* Raphé dorsal postbuccal. $^{6}/_{1}$.

*Ldg,* lame formant la lèvre gauche du raphé dorsal postbuccal; *Ldd,* petit bourrelet longitudinal accompagné de petites lames formées par les sinus transverses de la branchie, et limitant à droite le raphé dorsal postbuccal.

Les positions normales droite et gauche existent sur l'animal entier, lorsqu'on place le siphon buccal en bas et en avant; sur un individu ouvert et étalé par sa face interne, ces positions sont forcément renversées, comme dans la fig. 21.

Digitized by Google

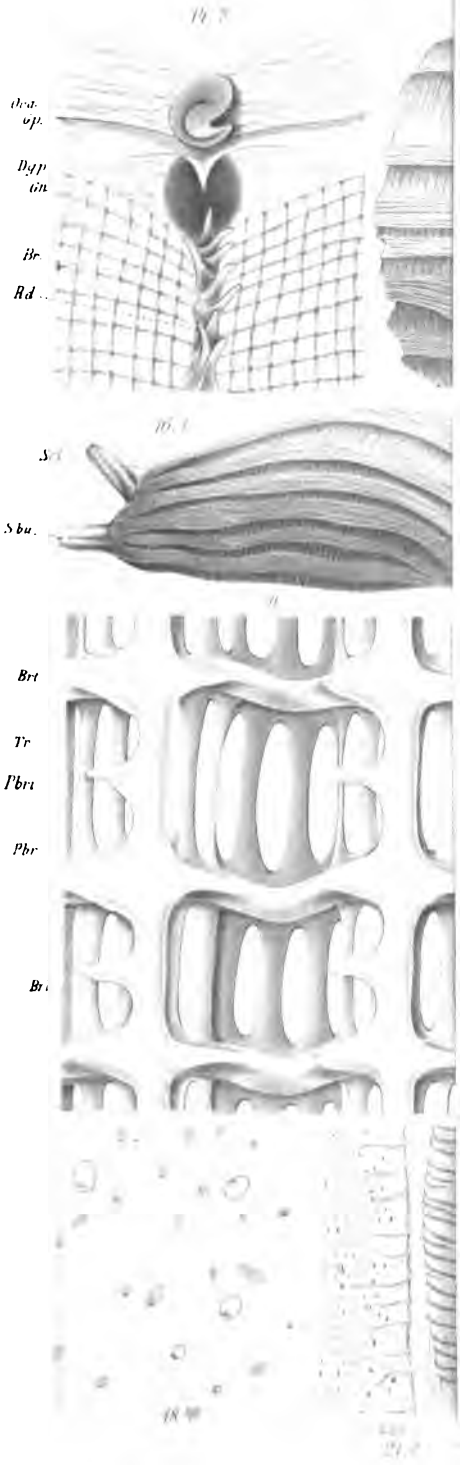


Digitized by Google

Digitized by Google

Digitized by Google

## PLANCHE XV.

*Fig.* 22. — *Ascidia elongata.* — Individu entier, représenté à moitié de grandeur naturelle.

*Fig.* 23. — *Ascidia involuta.* — Individu entier, représenté à moitié de grandeur naturelle.

*Fig.* 24. — *A. elongata.* — Organe vibratile tel que le possèdent quelques individus, c'est à-dire dont l'ouverture est divisée en plusieurs orifices secondaires. $^{6}/_{1}$.

*Fig.* 25. — *A. elongata.* Vésicule rénale. $^{60}/_{1}$

*Fig.* 26. — *A. elongata.* — Profil du bord libre du raphé dorsal prébuccal. $^{2}/_{1}$.

*Fig.* 27. — *A. involuta.* — Fragment de tunique auquel adhèrent les petits débris qui forment une épaisse enveloppe extérieure. On voit nettement sur cette figure la tunique mince et transparente, semblable à une fine membrane. $^{1}/_{1}$.

*Fig.* 28. — *A. involuta.* — Coupe transversale de la tunique. $^{200}/_{1}$.

*Fig.* 29. — *A. involuta.* — Région antérieure (face interne) de la branchie et base du siphon buccal, dans la région dorsale du corps. $^{6}/_{1}$.

*Dc*, diaphragme coronal; *Tc*, tentacules coronaux; *Ova*, organe vibratile ; *Gp*, gouttière péricoronale ; *Gd*, gouttière dorsale; *Br*, branchie; *Rd*, raphé dorsal.

Digitized by Google



Digitized by Google

Digitized by Google

Digitized by Google

## PLANCHE XVI

### EXPLICATION DES FIGURES

*Fig.* 1. Représente un monstre dont la dualité du cœur est combinée à l'hétérotaxie. Il est, du reste, parfaitement bien développé et normal : *cc*, cœurs.

*Fig.* 2. Représente la dualité du cœur combinée à l'omphalocéphalie : *oo*, oreillettes ; *vv*, ventricules ; *p*, prosencéphale ; *g*, gouttière pharyngienne encore largement ouverte.

*Fig.* 3. Représente la dualité du cœur combinée à l'acéphalie ; *cc*, cœurs ; *t*, tête complètement rudimentaire et renversée sur le dos de l'embryon à cause de l'exagération de la courbure du corps.

*Fig.* 4. Représente un monstre à cœur double avec l'absence de toutes les courbures du corps ; *cc*, cœurs ; *pr*, métamères en partie modifiés.

*Fig.* 5. Représente la disposition des vaisseaux chez un monstre à cœur double ; *vv*, ventricules ; *oo*, oreillettes ; *ba*, bulbe aortique ; *a*, aorte ascendante ; *a'*, aorte descendante ; *ai*, tronc destiné à former les artères ombilicale et iliaque ; *aod*, artère omphalomésentérique droite ; *aog*, artère omphalomésentérique gauche ; *vod*, veine mésarrhaïque droite ; *vog*, veine mésarrhaïque gauche ; *vcs*, veine cardinale supérieure ; *vci*, veine cardinale inférieure ; *vta*, veine vitelline antérieure.

*Fig.* 6. Représente un monstre à cœur double dont les deux extrémités céphalique et caudale sont complètement atrophiées ; *cc*, cœurs ; *am*, amnios épaissi et en rapport intime avec le reste du corps ; *vta*, veine vitelline antérieure.

Digitized by Google

Digitized by Google

Digitized by Google

# EXPLICATION DES PLANCHES

## PLANCHE XVII.

*Bonellia minor.*

***Fig.*** **1.** Coupe longitudinale des téguments ($^{250}/_{1}$). Le pigment n'est pas dessiné.

*c.* cuticule.
*e.* épithélium.
*gl, gl.* glandes cutanées.
*t. c.* tissu conjonctif (cutis).
*m. a.* muscles annulaires.
*m. l.* muscles longitudinaux.
*m. o.* muscles obliques.
*pe.* péritoine.
*n.* section d'un nerf.

***Fig.*** **2.** Cellules épithéliales et réseau ganglionnaire sous-épithélial ($^{690}/_{1}$).

*c. e.* cellules épidermiques.
*c. g.* cellules ganglionnaires sous-épithéliales.

***Fig.*** **3.** Les deux soies ventrales avec une soie de remplacement à gauche ($^{88}/_{1}$).

***Fig.*** **4.** Appareil musculaire des soies vu par en haut sur un animal fendu dorsalement. Grossi.

*n.* moelle ventrale passant entre les deux soies.
*o. s.* organe segmentaire coupé près des téguments.
*m. i.* muscle interbasal.
*m. a.* un muscle antérieur plus épais.
*m. l., m. l.* muscles latéraux.
*m. p.* muscles postérieurs.

Digitized by Google

*Fig.* 5. Insertion sur les téguments d'une soie et de l'organe segmentaire (coupe longitudinale des téguments $^{50}/_{1}$).

*e.* épiderme.
*t. c.* tissu conjonctif (cutis).
*m*, *m'*, *m''*, muscles annulaires, longitudinaux et obliques des téguments.
*p.* péritoine.
*m. a.* muscles antérieurs des soies.
*m. i.* section des fibres du muscle interbasal.
*m. p.* muscles postérieurs des soies.
*ch. a.* chambre antérieure de l'organe segmentaire.
*v.* valvule de l'organe segmentaire.
*o.* orifice externe de l'organe segmentaire.
*f.* festons proéminents dans la chambre antérieure.

*Fig.* 6. Mosaïque formé par l'insertion des cellules folliculaires sur la soie ($^{520}/_{1}$).

*Fig.* 7. Coupe transversale d'une portion de la gaine des soies ($^{520}/_{1}$).

*c.* cuticule.
*c. f.* cellules folliculaires.
*m.* muscles venant se terminer dans le voisinage du follicule.
*t. c.* tissu conjonctif avec éléments cellulaires.

*Fig.* 8. Coupe longitudinale des deux soies (transversale par rapport au corps de l'animal, $^{50}/_{1}$).

*s. d.*, *s. g.* soies droite et gauche.
*n.* cordon nerveux.
*v.* vaisseau.
*m. i.* muscle interbasal.

*Fig.* 9. Intestin buccal et origine de l'intestin intermédiaire (grossi).

*B.* Instestin buccal coupé en arrière de la bouche ; il est d'abord vert, puis rouge ; de *A* en *A'* [1] il prend une couleur grise, de *A'* en *L* la teinte rouge reparaît.
*L.* marque la fin de l'intestin buccal ; la portion un peu renflée en avant de L correspond au jabot de l'Echiure (Spengel).
*P. V.*, *P'. V'.* extrémités de la poche vasculaire péri-intestinale.
*V. d.* vaisseau dorsal en partie renflé ; il débouche en arrière dans la poche.
*V. v* vaisseau ventral qui ne se bifurque que tout près de son débouché dans la poche ; cette bifurcation est cachée sous un repli de l'intestin.
*T. h.* intestin hépatique sur lequel la poche ne s'étend plus.

*Fig.* 10. Coupe transversale de la moelle ventrale dans la région antérieure du corps (section un peu oblique, $^{270}/_{1}$).

[1] La lettre A' a été omise ; elle serait placée en avant et à une faible distance de L.

Digitized by Google

*a.* mésentère reliant le vaisseau ventral à la moelle.
*b.* mésentère reliant la moelle aux téguments.
*p.* enveloppe péritonéale.
*m, m'.* fibres musculaires longitudinales de la gaine.
*c.* coin rentrant formé par la gaine au sommet.
*t.* travées conjonctives.
*c. g.* cellules ganglionnaires.

*Fig.* 11. Cellules ganglionnaires du tronc nerveux ($^{600}/_{1}$).
*c. c.* cellules ganglionnaires anastomosées.
*r.* réseau fibreux.

*Fig.* 12. Coupe transversale du vaisseau neuro-intestinal ($^{520}/_{1}$).
*c. e.* cellules externes plus fortement pigmentées et allongées perpendiculairement au lumen.
*c. i.* cellules internes plus régulières.

*Fig.* 13. Corpuscules amiboïdes et pigmentés du fluide périviscéral à l'état vivant ($^{520}/_{1}$).

*Fig.* 14. *a.* Corpuscules rouges sphériques du fluide périviscéral ($^{520}/_{1}$).
*b.* Corpuscules incolores très petits.

*Fig.* 15. Coupe longitudinale et verticale à la bouche ($^{50}/_{1}$).
*T.* trompe ou lobe céphalique.
*L. s.* lèvre supérieure.
*L. i.* lèvre inférieure.
*M. a. i.*, *M. l. i.* muscles annulaires et longitudinaux de l'intestin.
*M. a. t.*, *M. l. t.*, *M. o. t.* muscles annulaires, longitudinaux et obliques des téguments.

*Fig.* 16. Cellules épithéliales de l'intestin buccal vers la région postérieure du pharynx ($^{520}/_{1}$), dessin pris sur une coupe longitudinale de l'intestin. 16*a* cellules sur un bourrelet, 16*b* dans un sillon.
*a.* cellules adultes avec noyau et granulations de pigment vert *g.*
*b.* cellules jeunes en voie d'allongement, sans granulations.
*c.* cellules hyalines, arrondies, très jeunes.
*t. c.* tissu conjonctif.
*m. a.* muscles annulaires.

*Fig.* 17. Coupe transversale de l'intestin buccal ($^{50}/_{1}$).
On voit encore les bourrelets longitudinaux formés par l'épithélium, la musculature longitudinale *m. l.* beaucoup moins développée et en *l* une bride.

*Fig.* 18. id. plus en arrière. La musculature diminue, les bourrelets longitudinaux *b. l.* formés par l'épithélium sont plus développés.

Digitized by Google

*Fig.* 19. Trois cellules épithéliales dans la région postérieure de l'intestin buccal ($^{520}/_{1}$); celle de droite est un peu granuleuse.

*Fig.* 20. Quatre cellules épithéliales de l'intestin buccal à l'extrémité postérieure ($^{520}/_{1}$). L'épithélium est devenu glandulaire; *a, b, c, d,* cellules de plus en plus jeunes.

*Fig.* 21. Fibres musculaires longitudinales (*f. l.*) et transversales (*f. tr.*) de l'intestin buccal (extrémité postérieure, $^{520}/_{1}$).

*Fig.* 22. Fibres de l'intestin intermédiaire; mêmes lettres qu'en fig. 21 (extrémité autérieure, $^{520}/_{1}$).

*Fig.* 23. Coupe transversale de l'intestin intermédiaire à la hauteur de la poche vasculaire péri-intestinale ($^{50}/_{1}$).

*s. i.* siphon ou intestin collatéral.
*g. v.* gouttière vibratile.
*p.* péritoine fixé par des brides *b* aux couches musculaires.
*s. p.* sinus péri-intestinal.

*Fig.* 24. Gouttière et siphon plus fortement grossis ($^{183}/_{1}$).
Mêmes lettres; *e. g.* épithélium glandulaire; *m. a.*, *m. l.* muscles annulaires et longitudinaux; ces deux couches s'écartent un peu l'une de l'autre aux côtés de la gouttière.

*Fig.* 25. Cellules épithéliales de l'intestin intermédiaire (région de la poche vasculaire $^{520}/_{1}$).

*a, b* cellules cylindriques, glandulaires, *a* sans noyau visible.
*c, c, d* et *e* cellules basales de plus en plus jeunes et hyalines, *e* avec deux noyaux.

*Fig.* 26. Corpuscules sanguins trouvés dans la poche vasculaire (après action des réactifs).

*Fig.* 27. Fibres musculaires de l'intestin intermédiaire avec noyau; elles sont en partie ramifiées ($^{520}/_{1}$).

*Fig.* 28. Fibres musculaires longitudinales du siphon ($^{520}/_{1}$); à comparer avec fig. 22.

*Fig.* 29. Portion d'une coupe transversale de l'intestin intermédiaire vers la fin du siphon ($^{183}/_{1}$).

*e. g.* épithélium glandulaire.
*c. b.* cellules basales.

*Fig.* 30. Portion d'une coupe transversale de l'intestin intermédiaire vers son extrémité postérieure ($^{183}/_{1}$). Mêmes lettres.

---

Digitized by Google

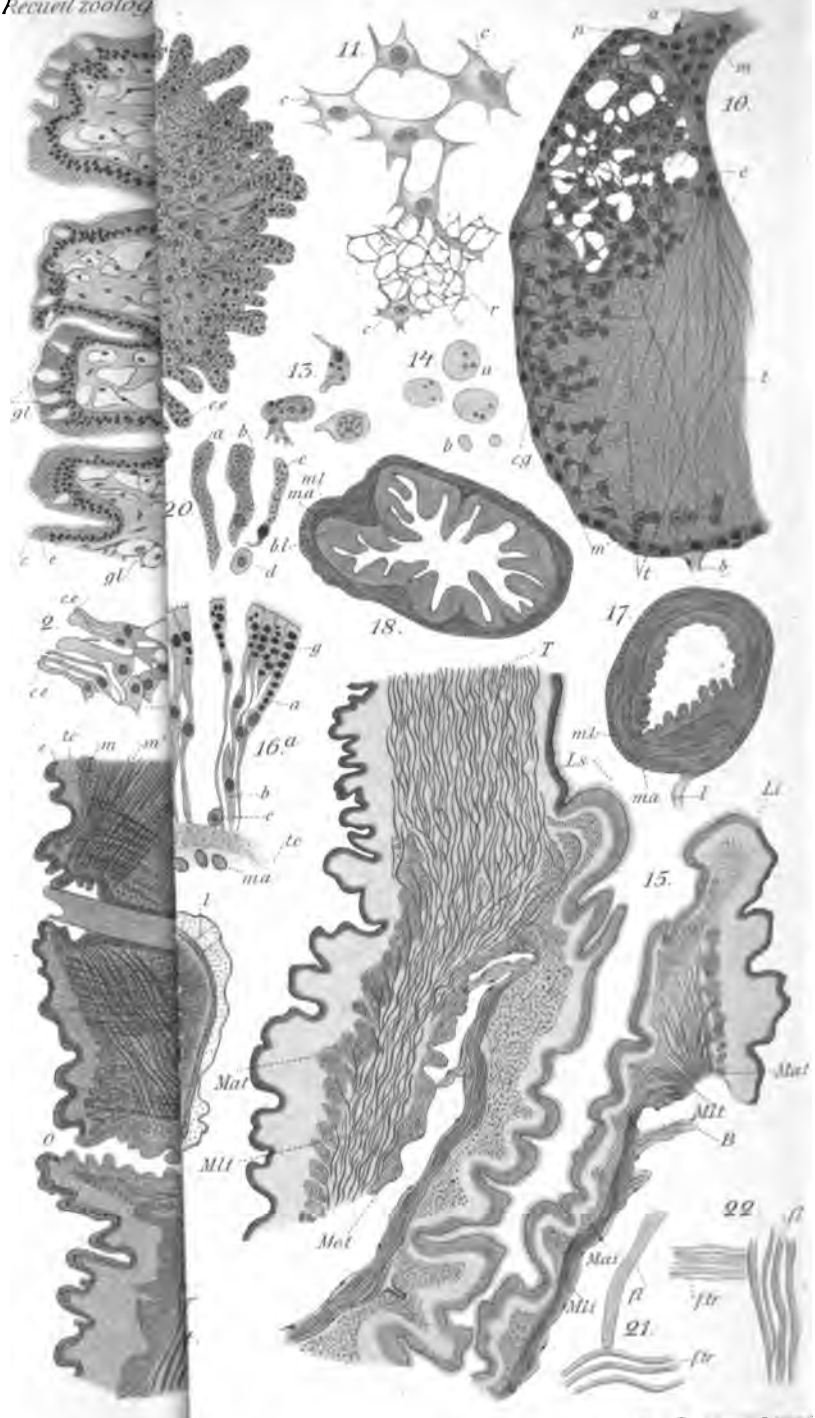


Digitized by Google

Digitized by Google

## PLANCHE XVIII.

*Bonellia minor.*

*Fig.* 31. Une des glandes anales ($^{10}/_{1}$).
*a.* base d'insertion sur l'intestin anal.
*b.* sommet de la glande.
*e, e.* tubes terminés par les entonnoirs vibratiles.

*Fig.* 32. Portion d'un des tubes de la glande anale avec son entonnoir ($^{110}/_{1}$).

*Fig.* 33. Coupe transversale d'une glande anale ($^{300}/_{1}$).
*p.* péritoine.
*a. pi.* amas pigmentaires.
*m.* couche musculaire.
*e.* épithélium granuleux.
*c. b., c. b.* cellules basales.

*Fig.* 34. Un des entonnoirs vibratiles des glandes anales en section optique ($^{400}/_{1}$).
*p.* et *a. pi.* comme dans la figure 33.
*c. v.* cellules vibratiles.
*e.* épithélium de la glande modifié dans le voisinage des entonnoirs.
*pr.* prolongements en forme de fibres des cellules vibratiles.

*Fig.* 35. Cellules vibratiles des entonnoirs des glandes anales isolées avec leur cil et leur prolongement basilaire ($^{600}/_{1}$).

*Fig.* 36. Quatre cellules péritonéales d'un entonnoir des glandes anales ($^{600}/_{1}$).

*Fig.* 37. Coupe transversale de la trompe ($^{24}/_{1}$).
*v. m.* vaisseau médian.
*v. l. g., v. l. dr.* vaisseaux latéraux gauche et droit.
*br. g., br. dr.* branches gauche et droite du collier œsophagien.
*e.* épiderme.
*gl.* glandes cutanées.

*Fig.* 38. Coupe longitudinale du vaisseau médian de la trompe ($^{400}/_{1}$).
*f. l.* fibres musculaires longitudinales de la trompe.
*c. e.* cellules endothéliales du vaisseau.

Digitized by Google

*Fig.* 39. Coupe transversale du même vaisseau ($^{400}/_{1}$).
Mêmes lettres qu'en 38.
*l.* lacunes.

*Fig.* 40. Coupe transversale d'un vaisseau latéral et d'une branche du collier ($^{183}/_{1}$).
*b. n.* branche du collier.
*n.* nerf qui en part.
*L.* lumière du vaisseau.
*la.* lacunes.
*m. l.*, *m. t.* fibres musculaires longitudinales et transversales de la trompe.

*Fig.* 41. Coupe transversale d'une corne de la trompe ($^{38}/_{1}$).
*A A'* face ventrale concave.
*B B'* face dorsale convexe.
*A B*, *A' B'* faces antérieure et postérieure.
*c c'* région non couverte de cils.
*x x'* direction approximative de la coupe représentée par la fig 43.

*Fig.* 42. Coupe longitudinale verticale de la trompe dans la région de la bifurcation ($^{188}/_{1}$).
*A. B.* face antérieure des cornes.
*N.* section du cordon nerveux qui longe cette face.
*V.* section du vaisseau qui accompagne le cordon.
*e.* épiderme vert à cellules columnaires.
*c. g.* cellules ganglionnaires sous-épidermiques.
*c. c.* cellules conjonctives.
*m.* fibres musculaires.
*gl.* glandes.

*Fig.* 43. Coupe horizontale partielle d'une corne de la trompe, à peu près suivant la ligne *x x'* de la figure 41 ($^{540}/_{1}$).
*e* et *N* comme en 42.
*e. g.* cellules ganglionnaires sous-épidermiques.
*m.* une fibre musculaire longitudinale de la corne.
*n.* nerfs partant du cordon *N* pour la face antérieure des cornes.

*Fig.* 44. Fragment d'épithélium de la face dorsale des cornes ($^{540}/_{1}$).
Lettres comme en 42.
*f.* fibres sous-épithéliales.

*Fig.* 45. Fragment d'épithélium de la face antérieure des cornes, dilacération ($^{540}/_{1}$).
Lettres comme en 44.

*Fig.* 46. Cellules ganglionnaires sous-épithéliales *ibid.* ($^{540}/_{1}$).

---

Digitized by Google

Digitized by Google

Digitized by Google

## PLANCHE XIX.

*Bonellia minor*.

*Fig.* 47. Organe segmentaire grossi avec son entonnoir et avec la peau au point d'insertion.

*Fig.* 48. Coupe transversale dans la région moyenne de la chambre postérieure de l'organe segmentaire ($^{520}/_{1}$).

*e.* épithélium.

*c. b.* cellules basales.

*f. l.*, *f. t.* fibres musculaires longitudinales et transversales.

*p.* péritoine.

*Fig.* 49. Coupe longitudinale de l'entonnoir de l'organe segmentaire (grossissement non déterminé).

*v.* valvule.

*ch. a.*, *ch. p.* chambres antérieure et postérieure de l'organe segmentaire.

Digitized by Google

*Fig.* 50. Epithélium vibratile de l'organe segmentaire (plus grossi qu'en 49).

*Fig.* 51. Cellules péritonéales dans le voisinage des cellules vibratiles (plus grossi qu'en 49).

*Fig.* 52. Cellules conjonctives des replis de l'entonnoir (plus grossi qu'en 49).

*Fig.* 53. Coupe longitudinale dans la chambre antérieure de l'organe segmentaire ($^{270}/_{1}$).

*p. e.* péritoine.
*f. l.* fibres musculaires longitudinales.
*t. c.* tissu conjonctif fibreux.
*p. i.* pigment.
*v.* valvule.
*e.*, *e.* épithélium interne.

*Fig.* 54. Coupe transversale du vaisseau ovarique un peu en avant de l'ovaire ($^{520}/_{1}$).

*L.* lumière du vaisseau.
*p.* péritoine.
*c. p.* cellules péritonéales internes plus grandes, à grand noyau, constituant la paroi du vaisseau.
*f.* fibres (musculaires ?).
*m.* fibres musculaires longitudinales sur la ligne médiane dorsale de la gaine médullaire.

*Fig.* 55. Coupe transversale de l'ovaire, du tronc nerveux et des téguments ($^{116}/_{1}$).

*e.* épiderme.
*c.* cutis.
*m. a.*, *m. l.*, *m. o.* Couches musculaires annulaire, longitudinale et oblique des téguments.
*tr.* trabécules attachant le cordon nerveux aux téguments.
*N*, moelle ventrale.
*m.* mésentère ovarique,
*o.*, *o.* œufs à différents degrés de développement.

*Fig.* 56. Noyaux des cellules péritonéales externes de l'ovaire ($^{520}/_{1}$).

*Fig.* 57. Cellules péritonéales internes ou ovules primordiaux ($^{520}/_{1}$).

*Fig.* 58. Premières ébauches des œufs en coupe optique ($^{520}/_{1}$).

*Fig.* 59-65. Œufs de plus en plus développés ($^{520}/_{1}$).

---

Digitized by Google

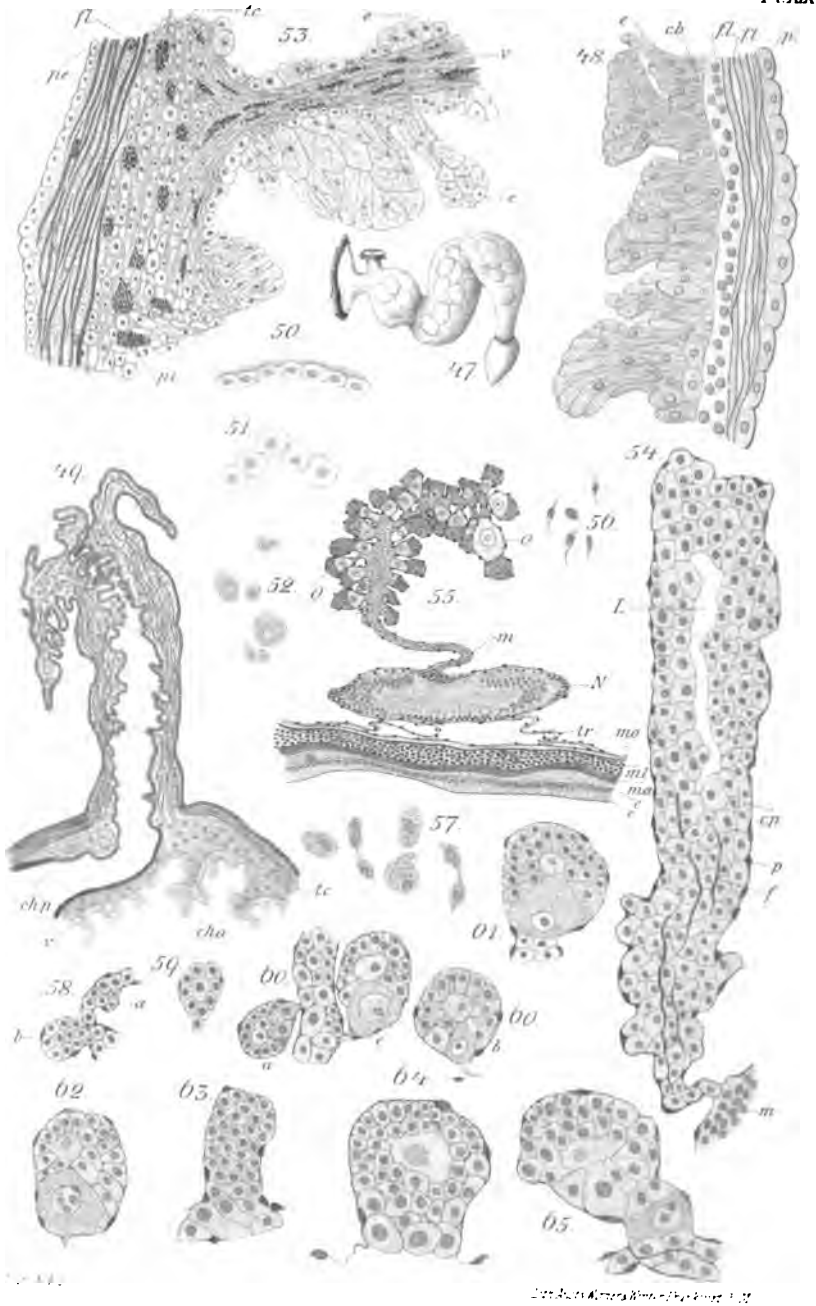


Digitized by Google

Digitized by Google

## PLANCHE XX.

*Embryogénie et Mâle de la Bonellia minor.*

*Fig.* 66. Œufs.
*a* sur l'ovaire peu avant qu'il se détache ($^{84}/_{1}$).
*b-h.* dans la cavité générale ($^{84}/_{1}$).
*i.* dans l'organe segmentaire ($^{84}/_{1}$).
pour mettre en évidence l'accroissement qu'ils éprouvent dans la cavité générale.

*Fig.* 67. Embryon de 24-48 heures (premier jour d'observation $^{116}/_{1}$).
*p.* corpuscule (polaire ?).
*ch.* chorion.
*e.* deux cellules épidermiques de forme spéciale.

*Fig.* 68. 5-6 heures après 67 ; invagination ? ($^{116}/_{1}$).

*Fig.* 69. quelques heures après 68 ($^{116}/_{1}$).

*Fig.* 70. Embryon du 2me jour d'observation ($^{116}/_{1}$).

*Fig.* 71. Larve du 5me jour d'observation ($^{116}/_{1}$).
*a.* vue renversée et par la face ventrale.
*b.* vue de la face dorsale et de l'extrémité antérieure.
*c.* vue de l'extrémité postérieure.

*Fig.* 72. Larve du 6me jour ; léger étranglement en avant de l'anneau antérieur ($^{116}/_{1}$).

*Fig.* 73. Larve du 8me jour ; *v.* vésicule à la face ventrale ($^{116}/_{1}$).

Digitized by Google

*Fig.* 74. Larve du 11me jour ($^{116}/_{1}$);

*Fig.* 75. Larve du 13me jour (face ventrale); ventouse ($^{116}/_{1}$).

*Fig.* 76. Larve du 17me jour, tuée par l'acide chromique ($^{116}/_{1}$).

*Fig.* 77. Monstruosité dont quelques exemplaires ont été trouvés à partir du 11me jour; bifide postérieurement; simple antérieurement ($^{116}/_{1}$).

*Fig.* 78. Larve du 42me jour perdant ses cils; grossissement moindre ($^{59}/_{1}$) [1].

*Fig* 79. Larve du 46me jour; métamorphose de la femelle ($^{59}/_{1}$).

*Fig.* 80. Larve du 48me jour; métamorphose de la femelle ($^{59}/_{1}$).

*Fig.* 81. Larve du 48me jour, non métamorphosée (mâle) ($^{116}/_{1}$).

*Fig.* 82. Larve du 50me jour, femelle vue par le dos ($^{116}/_{1}$).

*Fig.* 83. Larve du 50me jour, mâle avec ventouse ($^{116}/_{1}$).

*Fig.* 84. Partie postérieure du tronc nerveux ventral d'une femelle du 55me jour; grossissement plus considérable, mais indéterminé.

*Fig.* 85. Trompe d'une femelle du même jour divisée antérieurement en trois lobes; cette modification ne s'est pas retrouvée ultérieurement; grossissement indéterminé.

*Fig.* 86. Femelle du 56me jour avec moelle ventrale, soies, tube digestif, globules de la cavité générale, glandes anales, lobe céphalique creusé en cuiller et bilobé antérieurement; corps marqué d'anneaux ($^{116}/_{1}$).

*Fig.* 87. Jeune mâle pourvu de crochets, 63me jour ($^{116}/_{1}$).

*Fig.* 88. Mâle, encore jeune probablement, trouvé dans l'organe segmentaire d'une femelle adulte; il est dépourvu d'anneaux dorsalement ($^{98}/_{1}$).

*Fig.* 89. Mâle plus développé trouvé sur une autre femelle ($^{116}/_{1}$).

*Fig.* 90. Mâle vu par la face ventrale pour faire voir les crochets (grossissement indéterminé).

*Fig.* 91. Mâle vu latéralement avec crochets et réservoir plein de sperme.

[1] De fig. 78 à fig. 87 je suis moins sûr des grossissements indiqués; les larves étaient toujours en mouvement, et il eût fallu, comme précédemment, les immobiliser par le chloroforme pour prendre les contours à la chambre claire; mais mes matériaux devenaient trop rares à ce moment pour m'exposer aux chances de perte que ce procédé comporte forcément.

Digitized by Google

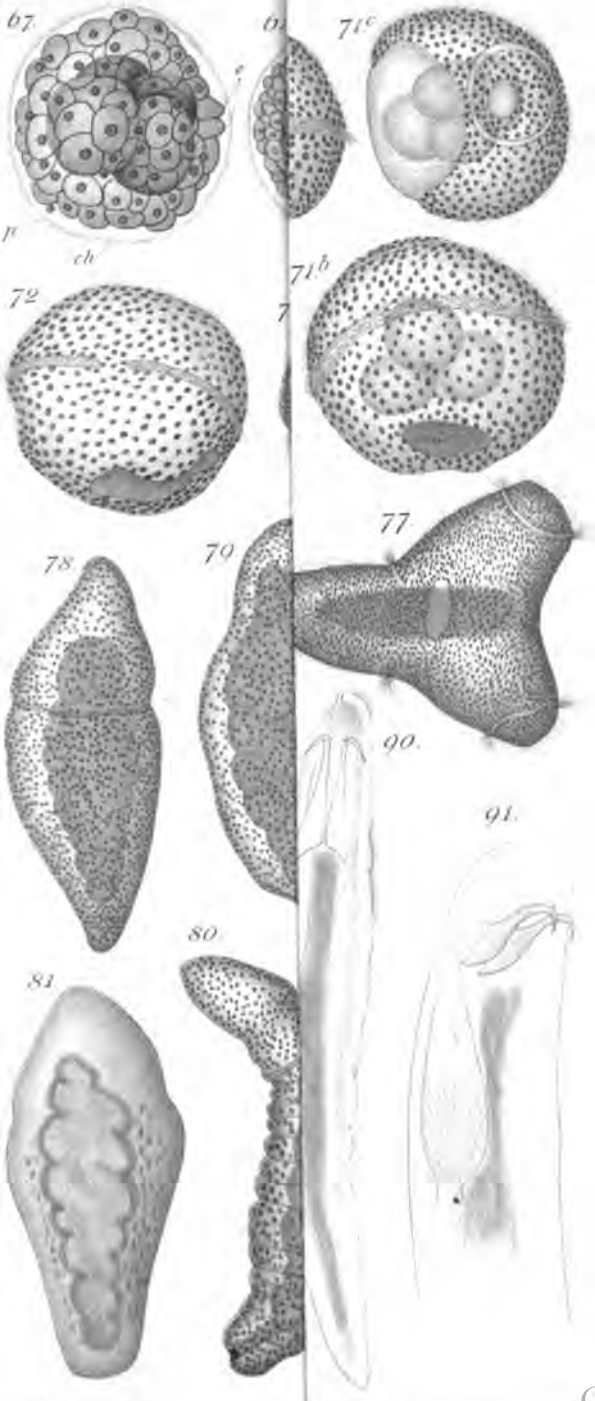


Digitized by Google

Digitized by Google

## PLANCHE XXI.

### *Organisation du Thalassema Neptuni.*

*Fig.* 92. Thalassème vu par la face ventrale ($^{3}/_{1}$).

*Fig.* 93. Le même, trompe rétractée ($^{5}/_{1}$).

*Fig.* 94. Crochet ventral ($^{25}/_{1}$).

*Fig.* 95. Coupe longitudinale des téguments ($^{59}/_{1}$).
*e.* épiderme.
*gl.* glandes.
*c.* cutis.
*m. a.*, *m. l.*, *m. o.* muscles annulaires, longitudinaux, obliques.
*n.* nerf se rendant dans une papille.

*Fig.* 96. Soies et organes segmentaires (grossi).
*m. i.* muscle interbasal des soies.
*m. a.*, *m'. a'.* muscles antérieurs plus épais à insertion dorsale (*m. a.*) et ventrale (*m'. a'.*).
*m. l.* muscles latéraux.
*m. p.*, *m'. p'.* muscles postérieurs.
*o. s.* organes segmentaires antérieurs insérés un peu en arrière des soies.
*o'. s'.* organes segmentaires postérieurs.
*e.*, *e'.* leurs entonnoirs vibratiles.
*n.* cordon nerveux.
*v. n.* vaisseau neuro-intestinal.

*Fig.* 97. Coupe transversale du cordon nerveux dans la région antérieure du corps ($^{59}/_{1}$).
*v. v.* vaisseau ventral.
*me.* mésentère.
*g. l.* gaine lamelleuse du tronc nerveux.
*c. g.* cellules ganglionnaires du tronc nerveux.
*r. f.* région fibreuse du tronc nerveux.
*n.* nerf partant du tronc nerveux.
*m. a.*, *m. l.*, *m. o.*, les trois couches musculaires des téguments.
*c.* cutis.
*e.* épiderme.

*Fig.* 98. Coupe transversale (un peu oblique probablement) du vaisseau dorsal ($^{520}/_{1}$).
*C. ex.* cellules extérieures.
*f. l.*, *f. t.* fibres musculaires longitudinales et transversales.
*C. in.* cellules internes.

Digitized by Google

*Fig.* 99. Entonnoir de l'organe segmentaire ; le lobe supérieur dorsal est bien plus grand et irrégulièrement plissé (grossi).

*Fig.* 100. Coupe longitudinale de l'entonnoir et de son canal ($^{90}/_{1}$).
*L. d.*, *L. v.* Lobes dorsal et ventral.
*p.*, *p.* péritoine.
*e. v.* épithélium vibratile.
*t.* téguments.
*m.* fibres musculaires coupées transversalement.
*m'.* fibres musculaires longitudinales de l'entonnoir.

*Fig.* 101. Intestin et système vasculaire à la hauteur du sinus périviscéral (grossi).
*i.* b. intestin buccal.
*j.* jabot.
*p. v.*, *p'. v'.* poche vasculaire.
*i. m.* intestin intermédiaire.
*v. d.* vaisseau dorsal.
*v. v.* anastomose neuro-intestinale.

*Fig.* 102. Extrémité postérieure du tube digestif ($^{5}/_{1}$).
*t. d.* tube digestif ramené en arrière.
*g.* gouttière vibratile.
*c.* diverticule ou coecum.
*n.* cordon nerveux.
*g. a.*, *g'. a'.* glandes anales, celle de droite coupée.
*e.*, *e.* entonnoirs des glandes anales.

*Fig.* 103. Extrémité postérieure de la gouttière (grossi).
*o.* orifice du cœcum ou diverticule.
*g.* gouttière.
*b.*, *b'.* bourrelets de la gouttière.
*b''.* bourrelet impair se prolongeant dans l'intestin anal.

*Fig.* 104. Coupe transversale de la gouttière et de l'intestin collatéral ($^{250}/_{1}$).
*g. v.* gouttière vibratile.
*i. c.* intestin collatéral.
*p.* péritoine.
*f. l.*, *f. a.* fibres longitudinales et annulaires.
*e. g.* épithélium glandulaire de l'intestin principal.

*Fig.* 105. Extrémité postérieure du tube digestif ($^{28}/_{1}$). Coupe longitudinale.
*a.* anus.
*cl.* ampoule à l'extrémité postérieure de l'intestin anal.
*e. v.* épithélium vibratile.
*m. l. i.*, muscles longitudinaux, *m. a. i.* muscles annulaires de l'intestin.
*m. o.*, *m. l.*, *m. a.* muscles obliques, longitudinaux, annulaires des téguments.
*b.* brides.
*t. g.* tissu spécial à grandes cellules (glandulaire?).
*c.* cutis.
*gl.* glandes cutanées.

*Fig.* 106. Trois des cellules de *t. g.* fig. 105 ($^{520}/_{1}$), c'est-à-dire du tissu spécial de l'ampoule rectale.

---

Digitized by Google

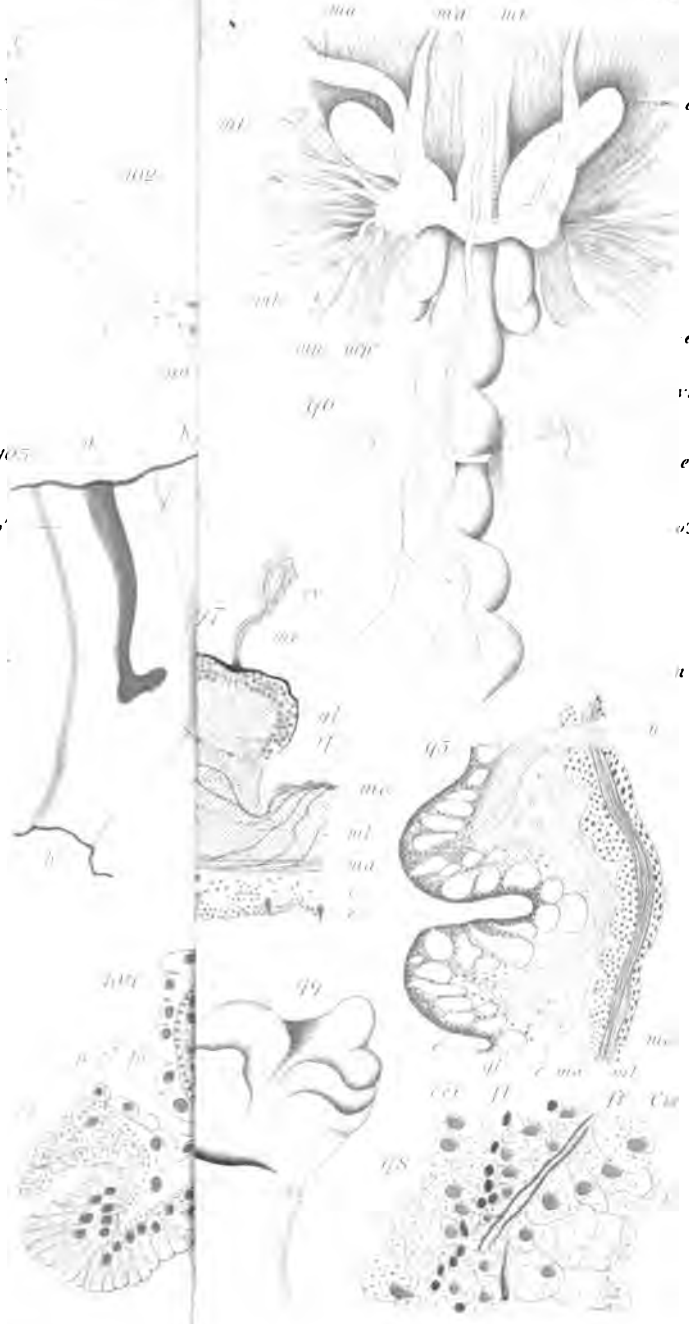


Digitized by Google

Digitized by Google

Digitized by Google

## PLANCHE XXII.

### Organisation du *Thalassema Neptuni* (107-118) et de l'*Echiurus Pallasii* (119-124).

*Fig.* 107. Coupe longitudinale d'une glande anale ayant rencontré un entonnoir aplati contre la glande ($^{300}/_{1}$).

*e.* épithélium granuleux de laglande.
*c. b.* cellules basales.
*m.* couche musculaire.
*p.* péritoine.
*en.* entonnoir.
*c. v.*, *c'. v'.* ses cellules vibratiles.
*p'.* son péritoine.

*Fig.* 108. Coupe transversale du vaisseau ovarique ($^{300}/_{1}$) en avant de l'ovaire.

*c.* cellules péritonéales constituant la paroi du vaisseau.
*pr.* leurs prolongements.
*p.* péritoine recouvrant la moelle ventrale.

*Fig.* 109. Coupe transversale du même vaisseau dans la région de l'ovaire ($^{300}/_{1}$).

Ce vaisseau est obstrué par des prolongements cellulaires et quelques cellules étoilées.

Mêmes lettres qu'en 108 ; *g. l.* gaine lamelleuse du tronc nerveux. Les cellules de la paroi du vaisseau se transforment en ovules primordiaux.

*Fig.* 110. Coupe transversale dans la région postérieure de l'ovaire ($^{300}/_{1}$). Mêmes lettres qu'en 108.

*m.* fibres musculaires longitudinales.
*f.* fibres verticales montant dans le cordon ovarique (vaisseau obstrué).

Les ovules primordiaux forment des amas irréguliers.

*Fig.* 111. Un œuf dans l'organe segmentaire ($^{300}/_{1}$).

La comparaison avec les figures précédentes permettra de juger l'accroissement que les œufs éprouvent dans la cavité périviscérale.

*Fig.* 112. Moitié de la coupe transversale de la trompe du Thalassème ($^{50}/_{1}$).

*V. m.* vaisseau médian.
*V. l.* vaisseau latéral ; au-dessus le cordon nerveux.
*c.* canal neural à la périphérie du cordon.
*n.* nerf dorsal.

Digitized by Google

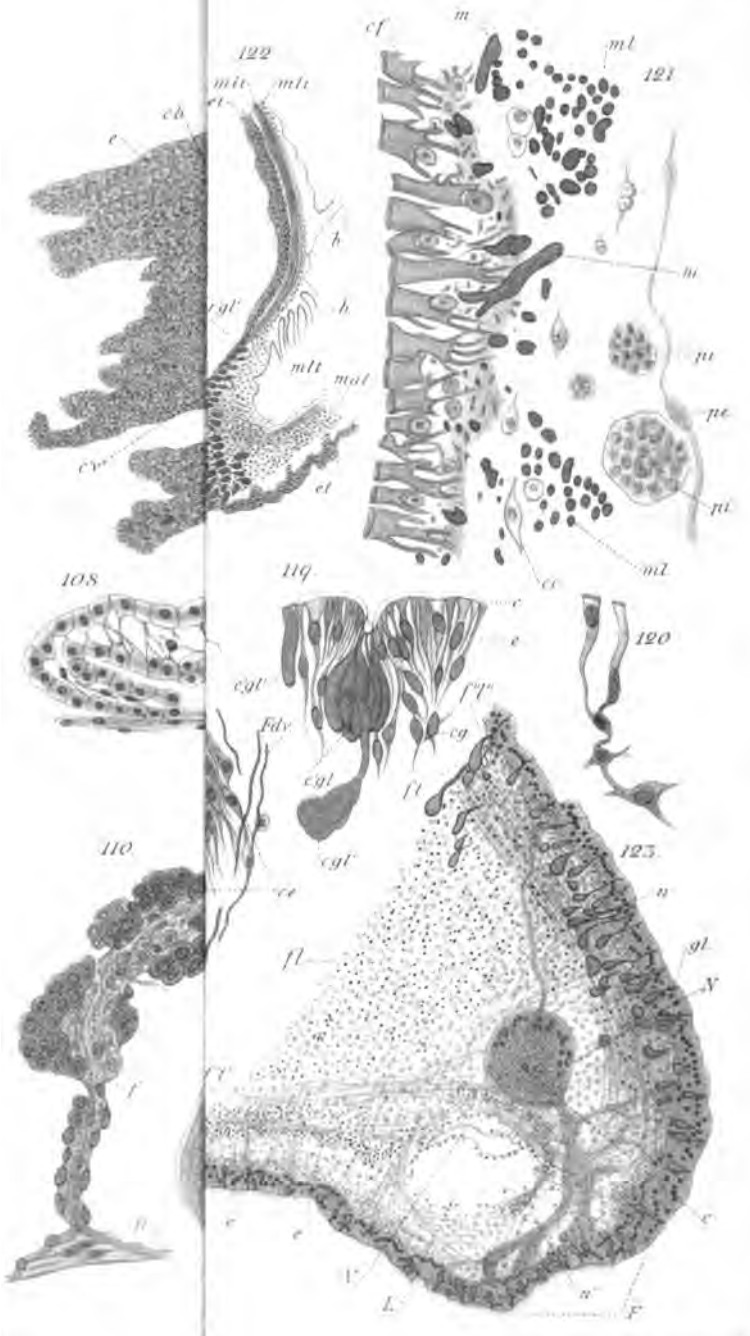


Digitized by Google

Digitized by Google

*n'*. gros nerf latéral.
*gl*. glandes cutanées.
*L*. lacune autour du vaisseau latéral.
*f. t*. bande dorsale de fibres horizontales.
*f'. t'*. bande ventrale de fibres horizontales.
*f''. t''*. portion de cette dernière passant entre le cordon et le vaisseau latéral.

*Fig*. 113. 4 glandes cutanées de la trompe ($^{520}/_{1}$).

*Fig*. 114. Quelques cellules endothéliales du vaisseau médian de la trompe ($^{520}/_{1}$).

*Fig*. 115. Coupe transversale du vaisseau latéral de la trompe ($^{400}/_{1}$).
*N*. cordon nerveux.
*n'*. gros nerf latéral qui en part.
*m*. membrane formée par les plateaux des cellules endothéliales ; elle est tout à fait aplatie de sorte qu'on ne voit plus le lumen du vaisseau.
*L*. lacune résultant (d'après moi) de l'action des réactifs, mais n'existant pas à l'état vivant.

*c. e., c. e.* cellules endothéliales.
*f. m. l., f. m. t., f. m. d. v.* fibres musculaires longitudinales, transversales et dorso-ventrales de la trompe.

*Fig*. 116. Cellules multipolaires anastomosées, dans une des branches du collier de la trompe ($^{690}/_{1}$).

*Fig*. 117. Réseau ganglionnaire sous-épithélial avec une cellule épidermique, pris à la face dorsale de la trompe ($^{520}/_{1}$).

*Fig*. 118. Trois cellules épidermiques de la face dorsale de la trompe du Thalassème avec leurs prolongements internes, l'une en continuité avec une cellule ganglionnaire ($^{800}/_{1}$).

*Fig*. 119. Coupe longitudinale des téguments de l'Echiure ; portion d'une grande papille ($^{520}/_{1}$).
*c*. cuticule.
*e*. cellules épidermiques.
*c. g*. cellules ganglionnaires sous-épidermiques.
*c. gl*. cellules glandulaires groupées en glande.
*c'. gl'*. cellules glandulaires isolées.

*Fig*. 120. Deux cellules épidermiques d'une papille en relation avec des cellules ganglionnaires sous-épidermiques dans les téguments de la région postérieure ($^{520}/_{1}$).

Digitized by Google

*Fig.* 121. Coupe transversale de la gaine des soies ($^{520}/_{1}$).

*c. f.* cellules folliculaires.

*m., m.* fibres musculaires venant se terminer contre le follicule.

*m. l., m. l.* fibres musculaires longitudinales de la gaine.

*pi.* balles pigmentaires.

*pe.* péritoine.

*Fig.* 122. Coupe longitudinale à l'anus ($^{22}/_{1}$).

*e. t.* épithélium des téguments.

*m. a. t., m. l. t.* fibres musculaires annulaires et longitudinales des téguments.

*r. gl.* région glandulaire se terminant en *r'. gl'* vers l'intestin.

*b. b.* brides.

*e. i.* épithélium intestinal vibratile.

*m. l. i., m. t. i.* fibres musculaires longitudinales et transversales de l'intestin.

*Fig.* 123. Coupe transversale du bord latéral de la trompe de l'Echiure ($^{59}/_{1}$).

*N.* branche du collier œsophagien.

*c.* canal neural.

*V.* vaisseau latéral.

*L.* lacune qui l'enveloppe.

*e., e.* petites lacunes de la face ventrale.

*n.* nerf dorsal.

*n'.* nerf latéral ramifié.

*f. l.* fibres musculaires longitudinales de la trompe qui occupent toute la masse interne, dans laquelle on distingue en outre de très nombreuses cellules conjonctives et de minces fibres dorso-ventrales.

*f'. l'.* fibres musculaires longitudinales formant une zone ventrale particulière.

*f''. l''.* fibres longitudinales minces placées près de l'épiderme.

*f'. t., f'. t'.* bandes dorsale et ventrale formées par les fibres transversales (horizontales).

*F.* petite fossette plus fortement ciliée le long du bord latéral.

*Fig.* 124. Portion de la coupe transversale du vaisseau médian (trompe de l'Echiure $^{400}/_{1}$).

*l.* lumière du vaisseau.

*c. e.* cellules endothéliales du vaisseau.

*c. c.* cellules conjonctives de la trompe.

*F. d. v.* fibres musculaires dorso-ventrales de la trompe.

---

Digitized by Google

Digitized by Google

## PLANCHE XXIII

*Explication des figures.*

*Fig.* 1. *Acanthias vulgaris.* Embryon de 25 mm. Coupe longitudinale de la région branchiale.

*Fig.* 2. *Acanthias vulgaris.* Embryon de 30 mm. Coupe transversale au niveau de la première fente branchiale.

*Fig.* 3. *Acanthias vulgaris.* Embryon de 40 mm. Portion de coupe transversale au niveau de la seconde fente.

*Fig.* 4. *Acanthias vulgaris.* Embryon de 45 mm. Portion d'une coupe transversale au niveau de la première fente branchiale.

SIGNIFICATION DES LETTRES

*a. a*2, 3, 4, 5. 2me, 3me, 4me, 5me arc aortique.
*Br.* branchies.
*c. d.* corde dorsale.
*c. br.* cartilage branchial.
*ep.* 5. épaississement de l'épithélium de la cinquième fente branchiale.
*g. n. v.* ganglion du nerf vague.
*H., h.* cartilage hyoïde.
*l. l.* canal de la ligne latérale.
*m. d.* musculature dorsale.
*m. c.* muscles constricteurs des arcs branchiaux.
*m. st. h.* muscle sterno-hyoïdien.
*n. v.* nerf vague.
*Ph.... ph.* pharynx.
*r. a.* racines de l'aorte.
*R. br.* rayons branchiostèges.
$t_1$.... $t_4$. rudiments du thymus.
*thm.* thymus.
*thr.* glande thyroïde.
*V. j.* veine jugulaire.

Digitized by Google

Fig. 3.

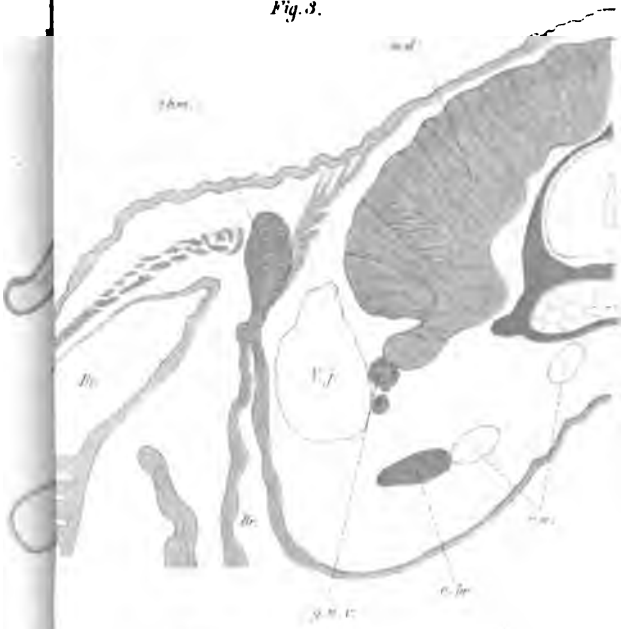


Fig. 1.

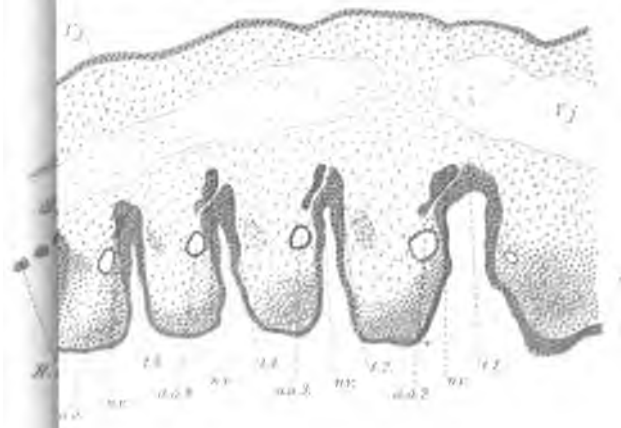


Digitized by Google

Digitized by Google

Digitized by Google

## PLANCHE XXIV

### *Explication des figures.*

*Fig.* 5. *Bufo vulgaris.* Larve éclose depuis quelques heures. Coupe transversale.

*Fig.* 6. *Rana temporaria.* Larve de 3 jours. Coupe longitudinale et médiane de la portion antérieure.

*Fig.* 7. *Bufo vulgaris.* Larve jeune. Coupe transversale au niveau de la vésicule auditive.

*Fig.* 8. *Bufo vulgaris.* Larve plus avancée. Coupe transversale au niveau de la vésicule auditive.

*Fig.* 8A. *Bufo vulgaris.* Larve d'une vingtaine de jours. Coupe de la thyroïde accessoire.

#### SIGNIFICATION DES LETTRES

*a.* aorte.
*c.* cœur.
*ca.* carotide.
*c. b.* cavité branchiale.
*c. d.* corde dorsale.
*c. f. g.* commissure du facial et du glosso-pharyngien.
*c. s. p.* corpuscules supra-péricardiaux.
*cv.* cerveau.
*f.* organe de fixation.
*g. ph.* gouttière pharyngienne.
*H.... h.* cartilage hyoïde.
*l.* larynx.
*m.* moelle.
*m. a.* moelle allongée.
*n. f.* nerf facial.
*n. tr.* nerf trijumeau.
*p.* pigment.
*PE. pe.* post-encéphale.
*Ph.... ph.* pharynx.
*st.* stomodæum.
*thm.* thymus.
*thr.* glande thyroïde.
*Va.* vésicule auditive.
*Vj.* veine jugulaire.

Digitized by Google

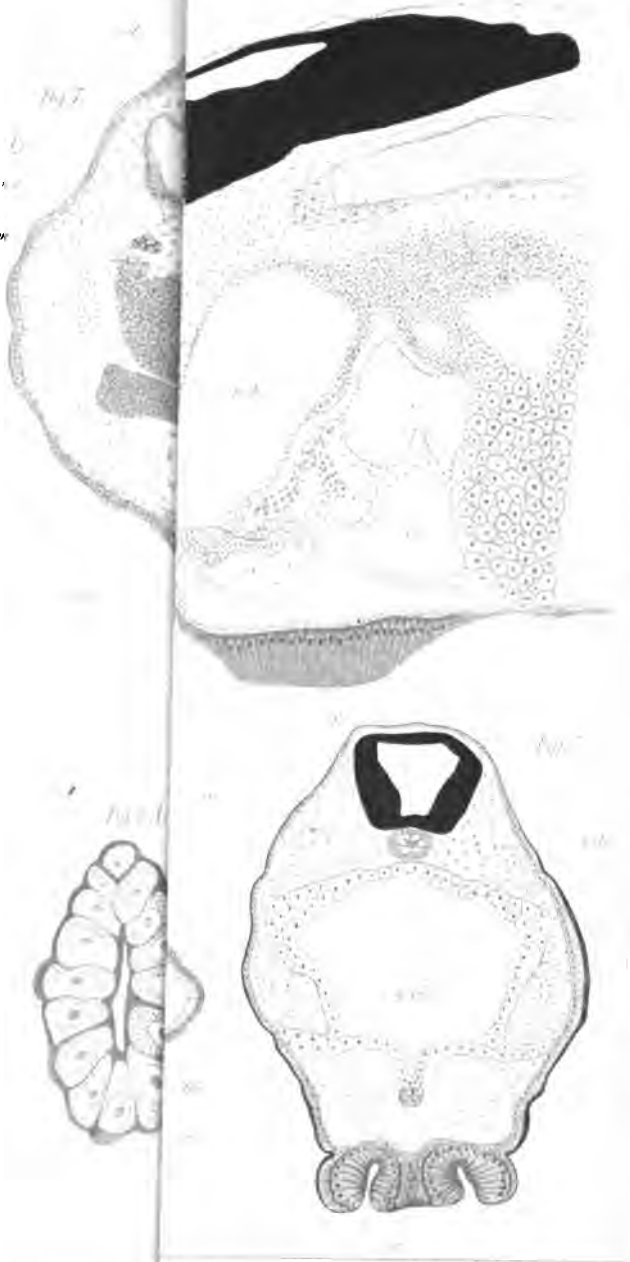

Digitized by Google

Digitized by Google

Digitized by Google

## PLANCHE XXV

### *Explication des figures.*

*Fig.* 9. *Lacerta agilis.* Embryon de 7 mm. Portion d'une coupe transversale au niveau de la seconde fente branchiale.

*Fig.* 10. *Lacerta agilis.* Embryon de 8 mm. Portion d'une coupe longitudinale montrant l'appendice dorsal de la troisième poche branchiale.

*Fig.* 11. *Lacerta agilis.* Embryon de 9mm,5. Portion d'une coupe transversale au niveau de la troisième fente branchiale.

*Fig.* 12. *Lacerta agilis.* Embryon de 9mm,5. Portion d'une coupe transversale au niveau du fond de la quatrième fente.

*Fig.* 13. *Lacerta agilis.* Embryon de 8 mm. Portion d'une coupe transversale au niveau de l'origine de la thyroïde accessoire.

*Fig.* 14. *Lacerta agilis.* Embryon de 27 mm. Portion d'une coupe transversale de la partie inférieure du cou.

*Fig.* 15. *Lacerta agilis.* Cœur trachée, thyroïde et thyroïde accessoire d'un jeune sur le point d'éclore. × 12 fois.

*Fig.* 16. *Poulet.* Embryon de 3 jours. Coupe faite au niveau du premier arc branchial.

*Fig.* 17. *Poulet.* Embryon de 4 jours ½. Portion d'une coupe transversale au niveau de la troisième fente.

#### SIGNIFICATION DES LETTRES

*a. a.* 2, 3, 4, 5. 2me, 3me, 4me, 5me arc aortique.
*a. a.* 3. *d.* portion descendante du troisième arc aortique.
*ap. br.* 2, 3, 4. appendice de la 2me, 3me et 4me fente branchiale.
*c.* cœur.
*ca.* carotide.
*c. ar.* cône artériel.
*c. p.* cavité du péricarde.
*g. n. v.* ganglion du nerf vague.
*n. g. ph.* nerf glosso-pharyngien.
*n. v.* nerf vague.
*p. br.* 1. *p. br.* 4. poches branchiales.
*Ph. ph.* pharynx.
*r. a.* racines de l'aorte.
*thm.* thymus.
*thr.* glande thyroïde.
*thr. ac.* glande thyroïde accessoire.
*tr.* trachée.
*v.* veine.
*v. j.* veine jugulaire.

Digitized by Google

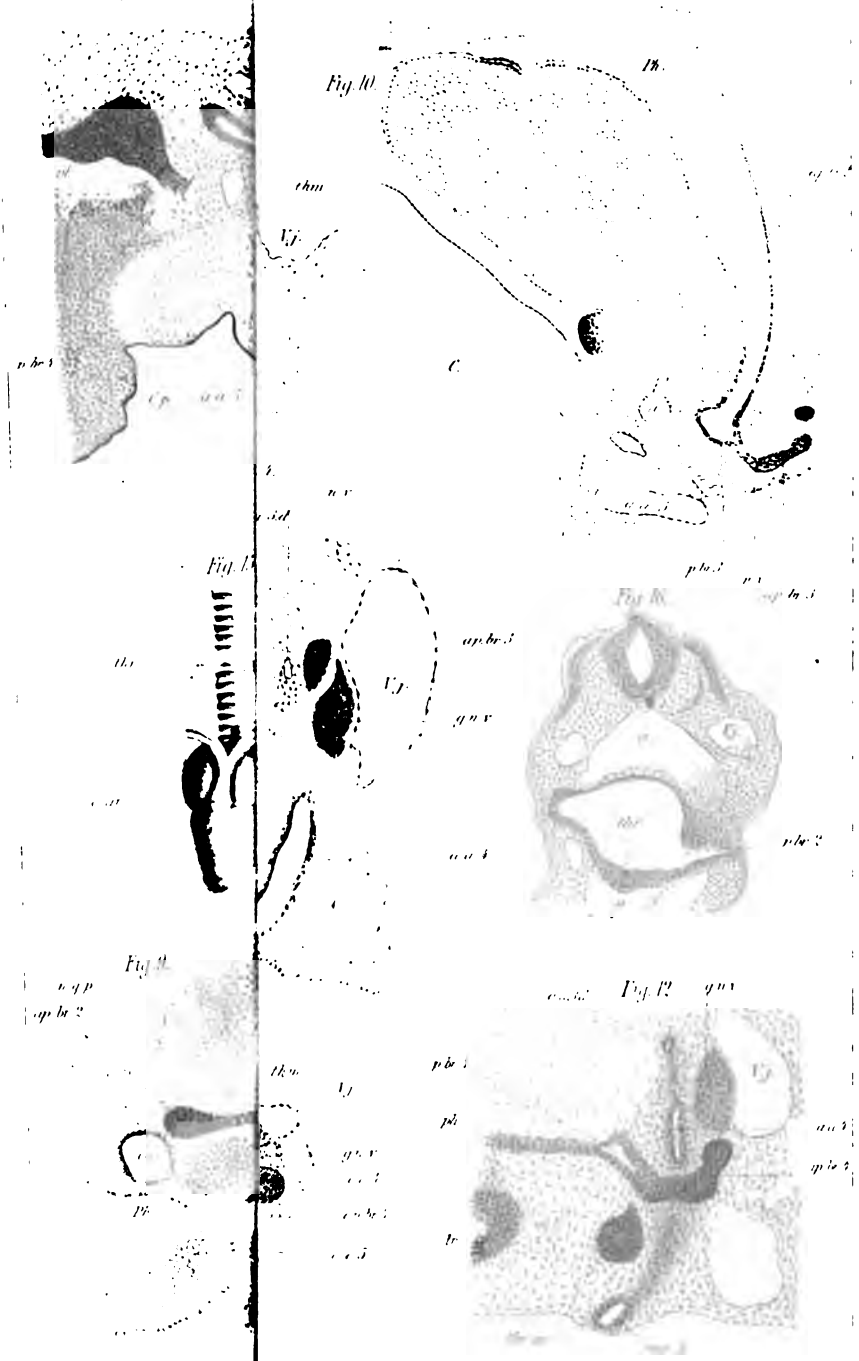


Digitized by Google

Digitized by Google

Digitized by Google

## PLANCHE XXVI

### *Explication des figures.*

*Fig.* 18. *Poulet.* Embryon de 5 ½ jours. Portion d'une coupe longitudinale.

*Fig.* 19. *Poulet.* Embryon de 6 ½ jours. Portion d'une coupe transversale au niveau du quatrième arc aortique.

*Fig.* 20. *Poulet.* Embryon de 7 jours. Coupes de l'œsophage. A à la hauteur des arcs aortiques. B vers le milieu du cou. C à la partie supérieure du cou.

*Fig.* 21. *Mouton.* Embryon de 9mm,1. Portion d'une coupe transversale au niveau de la troisième fente branchiale.

*Fig.* 22. *Mouton.* Embryon de 13 mm. Portion d'une coupe au niveau de la troisième fente branchiale.

*Fig.* 23. *Mouton.* Embryon de 28 mm. Portion d'une coupe passant au niveau de la glande thyroïde.

#### SIGNIFICATION DES LETTRES

*a.* 2..... *a* 5. } 2me, 3me, 4me, 5me arc
*a.a.*2.*a.a.*5. } aortique.
*ap.* 2. *ap. br.* 4. appendice de la 2me, 3me et 4me fente branchiale.
*a. v.* artère vertébrale.
*c.* cœur.
*ca.* carotide.
*cl.* cartilages du larynx.
*e.* portion entodermale de l'œsophage.
*f. br.* 1, 2, 3, 4. 1re, 2me, 3me, 4me fente branchiale.
*g. n. v.* ganglion du nerf vague.
*m.* portion mésodermale de l'œsophage.
*m. st. h.* muscle sterno-hyoïdien.
*n. g. p.* nerf glosso-pharyngien.
*n. v.* nerf vague.
*œ.* œsophage.
*p. br.* 1. *p. br.* 4. poches branchiales 1....4.
*PE. pe.* post-encéphale.
*Ph. ph.* pharynx.
*p. s. thm.* portion supérieure du thymus.
*thm.* thymus.
*thr.* glande thyroïde.
*thr. ac.* glandes thyroïdes accessoires.
*tr.* trachée.
*Va.* vésicule acoustique.
*Vj.* veine jugulaire.

Digitized by Google

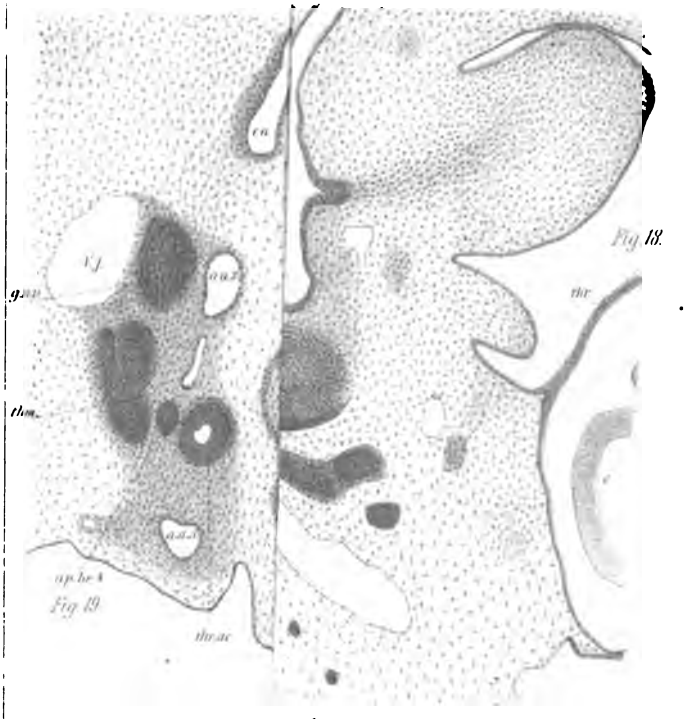


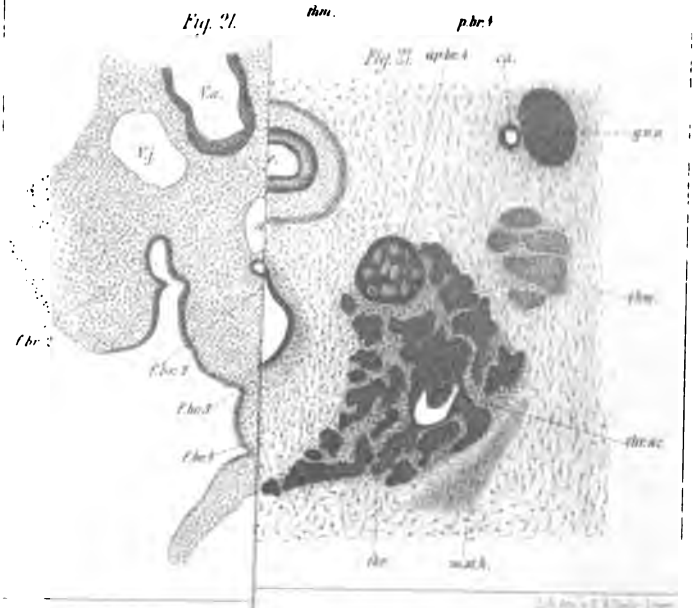


Digitized by Google

Digitized by Google

Digitized by Google

## PLANCHE XXVII

(Schématique.)

### *Explication des figures.*

*Fig.* A-E. Schémas de la formation du thymus, de la thyroïde et des thyroïdes accessoires.

A. chez les sélaciens.
B. chez les batraciens.
C. chez le lézard.
D. chez le poulet.
E. chez le mouton.

*Fig.* 1-3. Figures à demi schématiques représentant la disposition définitive de ces organes.

1. chez le lézard.
2. chez le poulet.
3. chez le mouton.

Les couleurs désignent les mêmes organes sur toutes les figures, à savoir :

la couleur bleue : le thymus.
la couleur verte : la glande thyroïde primitive.
la couleur rouge : les glandes thyroïdes accessoires.

SIGNIFICATION DES LETTRES

*c.* cœur.
*ca.* carotide.
*ph.* pharynx.
*s. cl.* artère sous-clavière.
*thm.* IV. organe formé par épaississement du fond de la quatrième poche branchiale.
*v. j.* veine jugulaire.

Digitized by Google

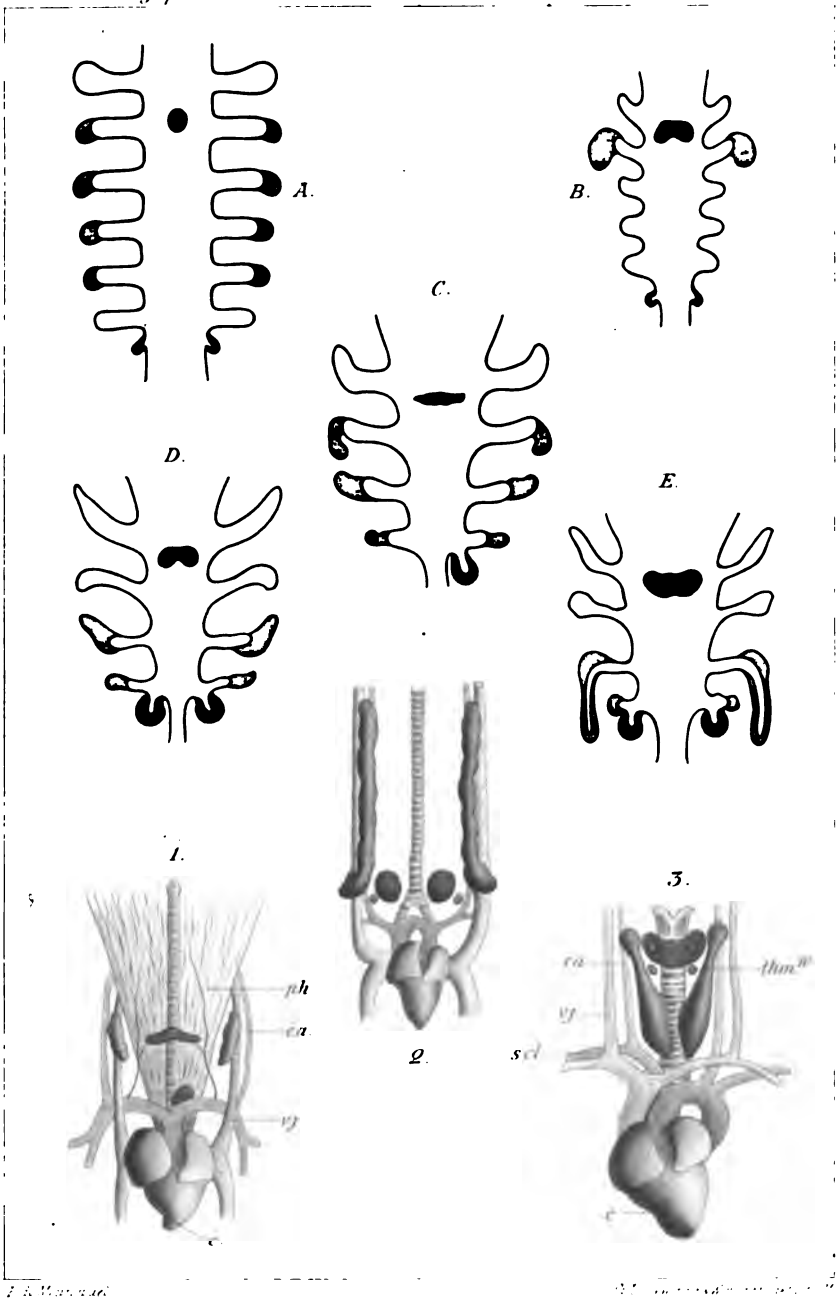


Digitized by Google

Digitized by Google

1 319.3

1886 Tome III. N° 1.

9538
Apr. 3. 1886.

# RECUEIL ZOOLOGIQUE SUISSE

COMPRENANT

L'EMBRYOLOGIE, L'ANATOMIE ET L'HISTOLOGIE COMPARÉES,
LA PHYSIOLOGIE, L'ÉTHOLOGIE,
LA CLASSIFICATION DES ANIMAUX VIVANTS OU FOSSILES

PUBLIÉ SOUS LA DIRECTION DU

Dr HERMANN FOL
Professeur ordinaire de Morphologie
et Directeur de Laboratoire à l'Université de Genève.

AVEC LA COLLABORATION DE

MM. E.-G. BALBIANI, Maurice BEDOT, E. BÉRANECK, Henri BLANC,
A. BROT, Ed. BUGNION, Victor FATIO, Max FLESCH, Auguste FOREL,
F.-A. FOREL, E. GASSER, Aloïs HUMBERT, Conrad KELLER,
J. KOLLMANN, A. Bolles LEE, P. de LORIOL, B. LUCHSINGER,
Godefroy LUNEL, F. MIESCHER-RUSCH, Pietro PAVESI,
H. de SAUSSURE, Maurice SCHIFF et Th. STUDER

TOME TROISIÈME

N° 1

Sorti de presse le 25 janvier 1886

GENÈVE-BALE
H. GEORG, LIBRAIRE-ÉDITEUR
MAISON A LYON

Digitized by Google

# TABLE DES MATIÈRES

Pages

Georges Fulliquet. Recherches sur le cerveau du Protopterus annectens, avec les planches I à V..... 1

Alfred Kaufmann. Beiträge zur Kenntniss der Cytheriden, Erster Abschnitt, mit Tafeln VI und VII ..... 131

---

Pour les conditions de souscription, voir à la 3me page de la couverture.

Digitized by Google

1886 Tome III. N° 2.

9538
May 24, 1886.

# RECUEIL ZOOLOGIQUE SUISSE

COMPRENANT

L'EMBRYOLOGIE, L'ANATOMIE ET L'HISTOLOGIE COMPARÉES,
LA PHYSIOLOGIE, L'ÉTHOLOGIE,
LA CLASSIFICATION DES ANIMAUX VIVANTS OU FOSSILES

PUBLIÉ SOUS LA DIRECTION DU

Dr HERMANN FOL
Professeur ordinaire de Morphologie
et Directeur de Laboratoire à l'Université de Genève.

AVEC LA COLLABORATION DE

MM. E.-G. BALBIANI, Maurice BEDOT, E. BÉRANECK, Henri BLANC, A. BROT, Ed. BUGNION, Victor FATIO, Max FLESCH, Auguste FOREL, F.-A. FOREL, E. GASSER, Aloïs HUMBERT, Conrad KELLER, J. KOLLMANN, A. Bolles LEE, P. de LORIOL, B. LUCHSINGER, Godefroy LUNEL, F. MIESCHER-RUSCH, Pietro PAVESI, H. de SAUSSURE, Maurice SCHIFF et Th. STUDER

TOME TROISIÈME

N° 2

Sorti de presse le 3 mars 1886

GENÈVE-BALE
H. GEORG, LIBRAIRE-ÉDITEUR
MAISON A LYON

Digitized by Google

# TABLE DES MATIÈRES

Pages

Alfred Kaufmann. Beiträge zur Kenntniss der Cytheriden, Zweiter Abschnitt, mit Tafeln VIII, IX, X und XI ..... 132

Louis Roule. Revision des espèces de Phallusiadées des côtes de Provence, avec les planches XII, XIII, XIV et XV..... 209

Stanislas Warynski. Sur la production artificielle des monstres à cœur double chez les poulets, avec la planche XVI ..... 261

Pour les conditions de souscription, voir à la 3me page de la couverture.

Digitized by Google

1886 Tome III. N° 3.

9538
Aug. 12, 1886

# RECUEIL ZOOLOGIQUE SUISSE

COMPRENANT

L'EMBRYOLOGIE, L'ANATOMIE ET L'HISTOLOGIE COMPARÉES,
LA PHYSIOLOGIE, L'ÉTHOLOGIE,
LA CLASSIFICATION DES ANIMAUX VIVANTS OU FOSSILES

PUBLIÉ SOUS LA DIRECTION DU

Dr HERMANN FOL
Directeur de Laboratoire
et Professeur ordinaire de Morphologie à l'Université de Genève.

AVEC LA COLLABORATION DE

MM. E.-G. BALBIANI, Maurice BEDOT, E. BÉRANECK, Henri BLANC,
A. BROT, Ed. BUGNION, Victor FATIO, Max FLESCH, Auguste FOREL,
F.-A. FOREL, E. GASSER, Aloïs HUMBERT, Conrad KELLER,
J. KOLLMANN, A. Bolles LEE. P. de LORIOL, B. LUCHSINGER,
Godefroy LUNEL, F. MIESCHER-RUSCH, Pietro PAVESI,
H. de SAUSSURE, Maurice SCHIFF et Th. STUDER

TOME TROISIÈME

N° 3

Sorti de presse le 7 juin 1886

GENÈVE-BALE
H. GEORG, LIBRAIRE-ÉDITEUR
MAISON A LYON

Digitized by Google

# TABLE DES MATIÈRES

Pages

M. Rietsch. — Étude sur les Géphyriens armés ou Échiuriens. 1re partie, avec les planches XVII à XX..... 313

Pour les conditions de souscription, voir à la 3me page de la couverture.

Digitized by Google

1886 Tome III. N° 4.

9538
Oct. 23/86.

# RECUEIL ZOOLOGIQUE SUISSE

COMPRENANT

L'EMBRYOLOGIE, L'ANATOMIE ET L'HISTOLOGIE COMPARÉES,
LA PHYSIOLOGIE, L'ÉTHOLOGIE,
LA CLASSIFICATION DES ANIMAUX VIVANTS OU FOSSILES

PUBLIÉ SOUS LA DIRECTION DU

Dr HERMANN FOL
Directeur de Laboratoire
et Professeur ordinaire de Morphologie à l'Université de Genève.

AVEC LA COLLABORATION DE

MM. E.-G. BALBIANI, Maurice BEDOT, E. BÉRANECK, Henri BLANC, A. BROT, Ed. BUGNION, Victor FATIO, Max FLESCH, Auguste FOREL, F.-A. FOREL, E. GASSER, Alois HUMBERT, Conrad KELLER, J. KOLLMANN, A. Bolles LEE, P. de LORIOL, Godefroy LUNEL, F. MIESCHER-RUSCH, Pietro PAVESI, H. de SAUSSURE, Maurice SCHIFF et Th. STUDER

TOME TROISIÈME

N° 4

Sorti de presse le 7 juillet 1886

GENÈVE-BALE
H. GEORG, LIBRAIRE-ÉDITEUR
MAISON A LYON

Digitized by Google

# TABLE DES MATIÈRES

Pages

M. Rietsch. — Étude sur les Géphyriens armés ou Échiuriens. 2me partie, avec les planches XXI et XXII..... 473

P. de Meuron. — Recherches sur le développement du thymus et de la glande thyroïde, avec 4 figures dans le texte et les planches XXIII - XXVII..... 517

---

Pour les conditions de souscription, voir à la 3me page de la couverture.

Digitized by Google

Digitized by Google

M. Rietsch. — Étude
2me partie, avec les

P. de Meuron. —
et de la glande
planches XV

Digitized by Google

3 2044 106 276 413

Date Due

| | |
|---|---|
| 1989 | |

Digitized by Google

Digitized by Google